

ENDOSCOPIAS INTRACARDÍACAS Y SU APLICACIÓN PARA LA DOCENCIA ANATÓMICA.

Intracardiac endoscopy and its Application to the Anatomical Teaching.

DR. MATÍAS BALDONCINI, DR. ROQUE IVÁN RUIZ,
DR. NÉSTOR AUCIA, SR. DIEGO QUINTERO,
SR. ROMÁN ANDRÉS RUIZ & SR. JUAN IBARZABAL.

Servicio de Disección Instituto Museo de Ciencias Morfológicas Dr. Juan Carlos Fajardo
Facultad de Ciencias Medicas Universidad Nacional de Rosario
Centro de Endoscopia Digestiva Rosario C.E.D.I.R

Email de contacto: baldoncinimatias@hotmail.com, ruizroque@hotmail.com

Recibido: 03 – 02 – 2010

Aceptado: 11 – 03 – 2010



Dr. Roque Iván Ruiz
Dr. Matías Baldoncini

Revista Argentina de Anatomía Online 2010, Vol. 1, Nº 2, pp. 65 – 69.

Resumen

Tras una reunión se planteó la posibilidad de realizar endoscopias en cadáveres u órganos cadavéricos para poder ser utilizadas como una herramienta pedagógica en el dictado de los seminarios teóricos por los docentes del Museo de Ciencias Morfológicas UNR.

El objetivo de nuestro trabajo fue utilizar esta técnica para poder acercarlos al estudiantado aspectos de la anatomía humana endocavitaria, que pueden analizarse con el empleo de endoscopios.

Cuando comenzamos con la práctica de endoscopias cadavéricas nos surgió la inquietud de la posibilidad de introducir el endoscopio en estructuras que por no tener una comunicación con el exterior no se puede acceder normalmente para su estudio en pacientes.

Y fue así que pensamos en realizar la práctica endoscópica en corazón, estructura que por la complejidad de su configuración interna algunas veces presenta dificultades en su comprensión para el estudiantado.

Se trabajó con corazones frescos recientemente eviscerados, ya que algunos en su interior presentaban restos hemáticos, fueron removidos estos lavándolos con ácido acético. Cuando se terminó la limpieza del órgano, este fue sumergido en un recipiente de vidrio y se colocó un endoscopio para visualizar las paredes y los detalles de la configuración interna del corazón y sorprendentemente las imágenes obtenidas fueron excelentes. Es importante resaltar que en la visualización endoscópica se lograron analizar todos los detalles de la configuración interna de ambas aurículas y ventrículos y realizando una infiltración de ambas arterias coronarias y seno venoso en aurícula derecha, se observó la coloración de los vasos arteriales subendocárdicos.

Hoy consideramos cumplido nuestro objetivo de seguir avanzando en estrategias para facilitar la comprensión de la Anatomía Humana y disfrutamos del uso de esta herramienta simple pero de gran utilidad en la formación de futuros médicos quienes actualmente están invadidos visualmente por imágenes y publicidad por ser grandes consumidores y por supuesto por un gran interés por la tecnología, al cual la medicina no le es ajeno.

PALABRAS CLAVE: endoscopia intracardiaca, pedagogia

Abstract

After a meeting, the possibility of performing endoscopic procedures in corpses and organs was suggested with the objective of using them as a pedagogical tool during theoretical seminars which are given by the UNR morphology sciences museum professors.

Our objective was to use this technique for teaching the students characteristics of the human intracavitary anatomy, that can be analyzed using endoscopes.

When we started performing the endoscopies on corpses arose the idea of putting the endoscopes in structures that due to the fact that they do not have an exterior contact there cannot be an access to study them. Then, we thought of doing the endoscopic practices on the heart, which is a structure that is of difficult understanding because of the complicated internal configuration that it has.

We worked with fresh hearts, some of which had hematic remains on them, and had to be washed with acetic acid. After that, we put the organ in a glass container and placed an endoscope to visualize the walls and details of the internal configuration of the heart and, to our surprise, the images obtained were excellent. It is important to highlight that in the endoscopic visualization we could analyze all the details of the internal configuration of both auricles and ventricles. We also made an infiltration of both coronary arteries and venous sinus in the right auricle, allowing the arterial subendocardic vessels to be observed by its coloration.

Today we consider our objective of advancing on the development of strategies to facilitate the understanding of human anatomy fulfilled. We can also count on the use of this simple but really useful tool in the future doctors formation, who are visually invaded with images and publicities because of the fact that they are great consumers and, of course, that they share a great interest for the technological advances, something that is not far away from medicine.

KEY WORDS: intracardiac endoscopy, pedagogy

* Autores: Servicio de Disección, Instituto Museo de Ciencias Morfológicas Dr. Juan Carlos Fajardo Facultad de Ciencias Medicas Universidad Nacional de Rosario. Centro de Endoscopia Digestiva Rosario C.E.D.I.R..

INTRODUCCIÓN.

En el Museo de Ciencias Morfológicas Dr. Juan Carlos Fajardo de la Facultad de Ciencias Medicas de la Universidad Nacional de Rosario funciona el servicio docente para el dictado de las clases curriculares de Anatomía Normal para Primer y Segundo año de la carrera de Medicina. El equipo docente que trabaja en el dictado de los seminarios teóricos son docentes previamente formados en el Departamento de capacitación pedagógica de nuestro servicio y obligatoriamente deben haber trabajado como disectores no menos de dos años en el servicio de disección cadavérica.

Desde hace un tiempo, preocupados por las inquietudes de los alumnos en el acercamiento de la anatomía cadavérica en la formación del novel medico, el servicio de docencia implemento el dictado de seminarios de anatomía con disección en vivo en dichos encuentros. Al comienzo del ciclo lectivo 2009 y en la primera reunión docente se planteo la posibilidad de realizar endoscopias en cadáveres dentro de la clase para poder ser visualizadas en vivo por los estudiantes dentro del seminario (T. Tanatoconservación M.A.R, 1985).

La endoscopia es una técnica diagnóstica y terapéutica, utilizada

sobre todo en medicina, que consiste en la introducción de un cámara o lente dentro de un tubo o endoscopio a través de un orificio natural, en el caso por ejemplo de esofagoscopias y duodenoscopias o una incisión quirúrgica, en el caso de la utilización de la laparoscopia como modalidad de abordaje de la cavidad abdominal.

La endoscopia además de ser un procedimiento diagnóstico mínimamente invasivo, también puede realizar maniobras terapéuticas como una colecistectomía laparoscópica o la toma de biopsias y según nuestros objetivos aplicarla para docencia en anatomía.



Fig. 1. En esta imagen se observa el Tubo Endoscópico, saliendo del receptor y en la parte superior de la mesa se encuentra la cámara en donde se visualiza el procedimiento.

La primera limitación que se planteó de principio fue el hecho de que la aplicación de estas técnicas de innovación pedagógicas requerían la utilización de elementos de alto costo para poder ser llevadas a cabo. Por este impedimento, descartamos inmediatamente el trabajo con un endoscopio para filmaciones proyectadas directamente en la sala de docencia (Cañizares Luna, 2000).

El objetivo de nuestro trabajo fue utilizar esta técnica realizando endoscopias del corazón, en un centro de endoscopia para poder utilizar los videos y acercarlos al estudiantado aspectos de la anatomía endocavitaria y comprender de un modo más sencillo la configuración interna del corazón.

MATERIALES Y MÉTODO.

Cuando comenzamos con la práctica de endoscopias cadavéricas nos surgió la inquietud de la posibilidad de introducir el endoscopio en estructuras que por no tener una comunicación con el exterior no se puede acceder normalmente para su estudio en pacientes.

Y fue así que pensamos en realizar la práctica endoscópica en corazón, estructura que por la complejidad de su configuración interna algunas veces presenta dificultades en su comprensión para el estudiantado.

El primer intento fue hecho en un cadáver que había estado

congelado por un mes luego de haberse hecho la tanatoconservación correspondiente. Cuando se retiró el órgano del mediastino e intentamos introducir un endoscopio nos encontramos que la progresión del mismo se veía dificultado por la presencia en el interior de las cámaras cardiacas, tanto en aurículas como ventrículos de coágulos muy duros amoldados a dichas cavidades. Comprendimos desde aquel momento que necesitábamos estudiar un corazón fresco para evitar lo que nos había pasado. Por este motivo se trabajó en algunas autopsias en la morgue y se procedió a realización de la apertura del campo torácico luego de seccionar con un costótomo las uniones costocondrales. Cuando se terminó el corte con el costótomo se rebatía en plastrón esternocondrocostal hacia arriba e inmediatamente se observa la porción anterior del mediastino. Para la observación del corazón se necesitó incidir la cara anterior del pericardio fibroso e ingresar a la cavidad pericárdica. Con la ayuda de una tijera tipo mayo se seccionaron las venas cava superior e inferior primeramente. Luego dejando una distancia de 5cm aproximadamente de la emergencia del ventrículo derecho e izquierdo se seccionaron las arterias aorta y pulmonar (V.V Kóvanov, 1983).

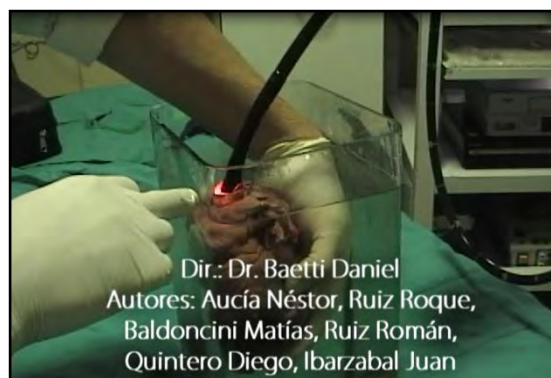

Fig. 2 Como se comentó en el texto, los fueron introducidos en un recipiente de vidrio relleno con agua para que se logre la separación de las caras internas de aurículas y ventrículos y poder de este modo conseguir una adecuada visualización de los detalles anatómicos que nos ofrecen las mismas.

Finalmente el único medio de unión que resta incidir son las cuatro venas pulmonares que desembocan en la cara posterior de la aurícula izquierda, tomando la precaución de no lesionar la pared posterior de la aurícula izquierda cuando se secciona con la tijera. Para evitar la formación de obstáculos sanguíneos se limpiaron las cavidades derechas e izquierdas del siguiente modo:

Cavidades Derechas:

Con la ayuda de una pinza de hemostasia se clampea la vena cava inferior para evitar el paso de líquido a su través y se procede a la colocación de un tubo de silicona conectado en un extremo a la vena cava superior y en el otro a la canilla de la mesa de Morgagni. Luego se abre lentamente la canilla y si hemos fijado correctamente el tubo al extremo vascular venoso y si está colocada herméticamente la pinza de hemostasia en la vena cava inferior se ve salir el agua con restos de sangre y algunos coágulos pequeños a través de la arteria pulmonar. El flujo se

mantiene hasta que el agua que sale por el extremo vascular arterial es transparente y sin restos de elementos sanguíneos. De este modo liberamos las cavidades derechas y quedan listas para ser visualizadas por un endoscopio.

Cavidades Izquierdas:

Para proceder a la limpieza de las cavidades izquierdas se utilizó la misma técnica que para las cavidades derechas. La diferencia es que se utilizan tres pinzas de hemostasia para clampar tres de las cuatro venas pulmonares y la que queda libre es a la cual se le coloca el tubo para instilar agua. En algunos corazones se colocaron puntos simples con lino para ocluir la luz de las venas pulmonares. Por el elemento vascular que tenemos que corroborar la salida de la misma es por la arteria aorta. De este modo liberamos las cavidades izquierdas y quedan listas para ser visualizadas por un endoscopio. Para una mayor seguridad de que se han eliminado todos los elementos hemáticos de las cavidades cardiacas, puede instilarse ácido acético utilizando la misma técnica descrita anteriormente.

El trabajo de las endoscopias intracardiacas fue realizado en el Centro de Endoscopia Digestiva Rosario (CEDIR) bajo la supervisión del Dr. Néstor Aucia. Para lograr una adecuada separación entre las caras de las diversas porciones del corazón, este fue colocado en un recipiente de vidrio el cual fue relleno con 5 litros de agua. Trabajamos con un endoscopio de Endoscopia Digestiva Alta. Contando con una pantalla de 20" para visualizar las paredes y los detalles de la configuración interna del corazón.

Introduciendo el endoscopio por vena cava superior se ingreso a aurícula derecha se visualizo la desembocadura del seno venoso coronario, orificio de ingreso a la orejuela derecha, orificio auriculoventricular y válvula tricúspide. A través del orificio auriculoventricular ingresamos a ventrículo derecho para ver la irregularidad de las paredes en comparación a las de la aurícula, orificio de la arteria pulmonar, etc. Cabe destacar que para

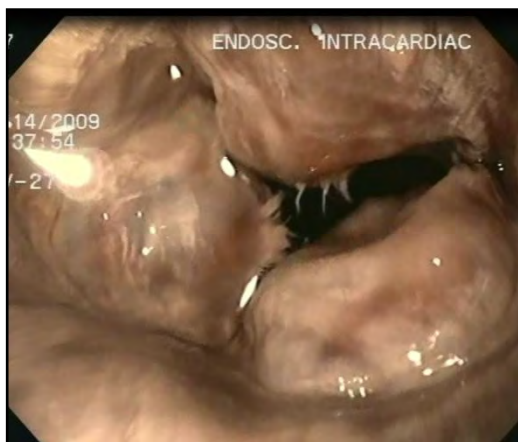

Fig. 3 En esta fotografía tomada con el endoscopio, una vez que entro el mismo por vena cava superior, se observan las tres valvas de la válvula tricúspide, vistas las mismas desde su cara auricular. Es de notar en el borde libre de las valvas, la emergencia de algunas irregularidades radiadas, las mismas con los cordajes tendinosos de tercer orden que llegan al borde libre para insertarse.

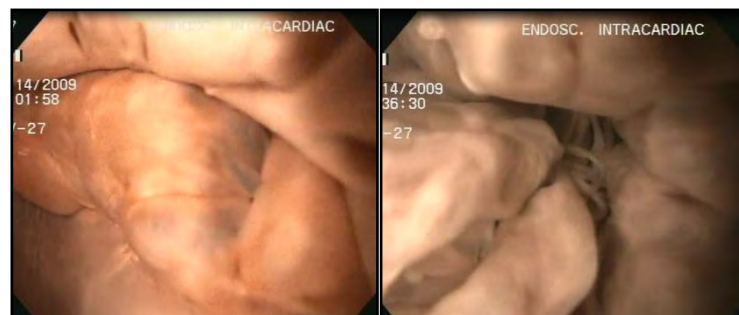
observar las cavidades derechas también puede comenzarse al revés, es decir, con la introducción del endoscopio por la arteria pulmonar.

En las cavidades izquierdas se procedió del mismo modo utilizándose tanto la arteria aorta como la vena pulmonar usada para la limpieza. En las cámaras izquierdas también pudo observarse las diferencias en la configuración interna de aurícula y ventrículo, orificio auriculoventricular y válvula mitral desde su cara auricular y su cara ventricular orificios de entrada de las venas pulmonares, etc.

Finalmente aplicamos sobre los corazones una técnica de infiltración endovascular con látex, para identificar los vasos arteriales y venosos subepicardicos cuando realizamos disecciones de los mismos en nuestro servicio. Esta vez la intención era diferente, si bien se procedió con la misma técnica ahora visualizamos como se colorean los vasos subendocardicos, es decir, desde adentro del corazón con el endoscopio (Miguel Guirao 1953). Se colocó un catéter en cada seno de valsalva, luego este fue fijado y por el cual se inyectó a cada arteria coronaria látex color rojo y en el seno venoso se hizo lo mismo con látex color azul.

Sorprendidos por la facilidad de la técnica y las imágenes que se visualizaban en la endoscopia decidimos utilizar las filmaciones de las endoscopias intracardiacas como herramienta pedagógica para la descripción de la configuración interna del corazón en la sala de docencia para los alumnos de la carrera de Medicina, que a diario asisten a los seminarios de anatomía.

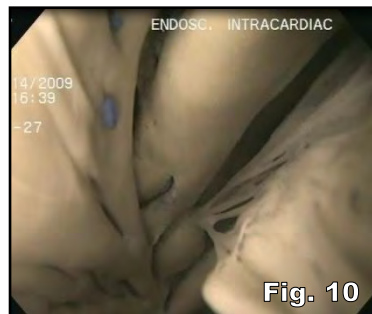
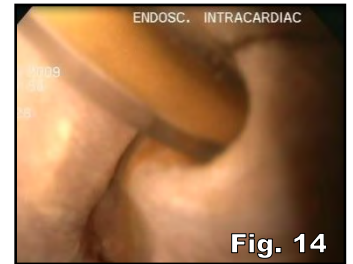
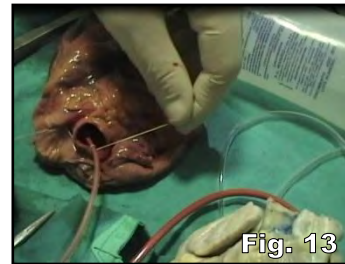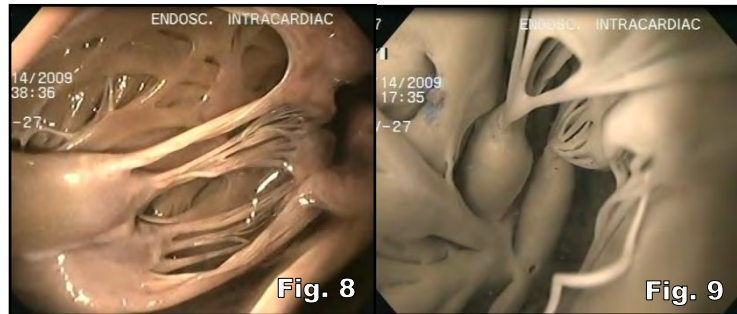
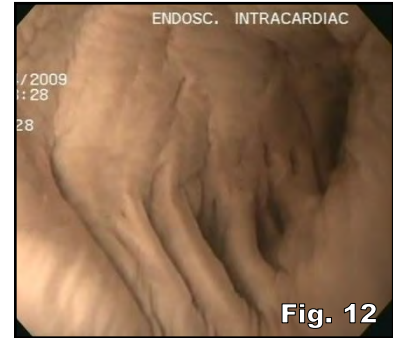
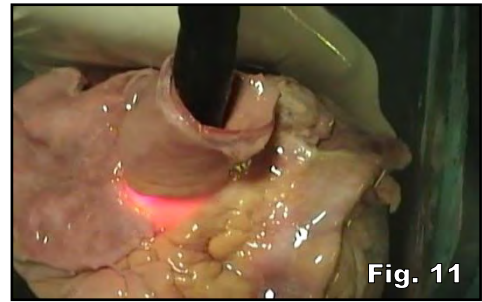
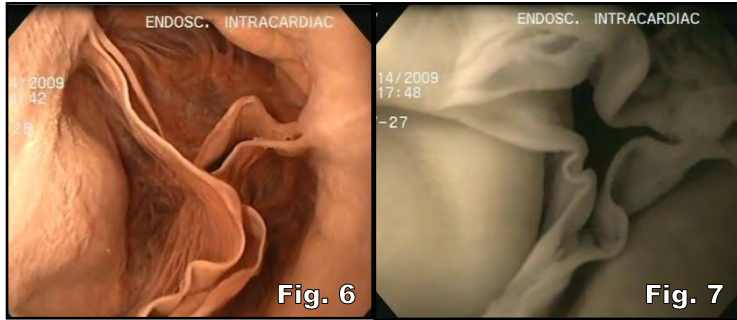
RESULTADOS.



En las **figuras 4 y 5** se visualiza la válvula mitral. Se ingresa por la vena pulmonar que haya quedado sin ocluirse inmediatamente luego de aproximar pocos centímetros, se alcanzan a ver la cara auricular de las dos valvas de la válvula interauriculoventricular izquierda. En la imagen de la izquierda, esta se ve ocluida debido a que se realizó una compresión externa del ventrículo izquierdo, semejando la "sístole ventricular" e inmediatamente esta se aproximaron los bordes libres de la valva menor y mayor de la mitral (Salvador Martínez Dubois, 1998).

En las **figuras 6 y 7**, llevadas a cabo mediante le endoscopia intracardiacas, se observan ambos orificios arteriales, aórtico y pulmonar. Los mismos se encuentran circunscriptos por las válvulas sigmoideas, a la izquierda (Fig. 6) la válvula aortica con

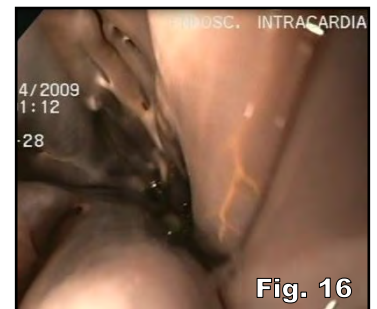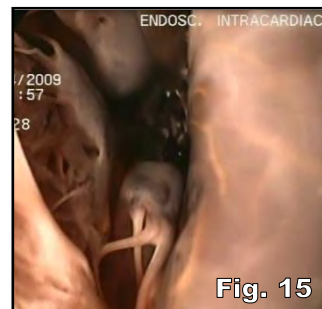
las valvas sigmoideas correspondientes y a la derecha las sigmoides pulmonares (Fig. 7). Estas imágenes son útiles para que el alumno comprenda la morfología valvular, en forma cóncava o en nido de paloma y de este modo lograr comprender su funcionalidad vascular cardiaca.



En las imágenes 8, 9 y 10 se observan interiormente ambos ventrículos y pueden apreciarse las irregularidades que estos presentan. Cuando se ingresa con el endoscopio rápidamente pueden identificarse los pilares de primer orden, los cuales por su base están implantados en la pared ventricular y de su vértice se desprenden los cordajes tendinosos, los pilares de segundo orden que saltando a modo de puente van de una zona a otra del miocardio y por último los pequeños pilares de tercer orden que son simples elevaciones parietales que protruyen en la luz. Los cordajes tendinosos valvulares son elementos importantes para un adecuado funcionamiento valvular en la sístole y diástole del órgano. Los mismos son componentes fibrosos que se desprenden del vértice de los pilares de primer orden, constituyendo los cordajes de primer orden. Luego de un trayecto de algunos milímetros estos se dividen en elementos más delgados (pilares de segundo orden) y finalmente estos últimos antes de terminar en la cara parietal o borde libre de su correspondiente valva, se dividen en los cordajes de tercer orden (L. Testut, 1924).

En las figuras 13 y 14 se puede ver el catéter que se utilizó para la coloración de los vasos, primeramente se ve como se coloca y se fija superficialmente y luego se puede observar como este ingresa en el orificio de la arteria coronaria izquierda. En las figuras 15 y 16 se ven algunos de los vasos subendocárdicos marcados con flechas desde la superficie endoluminal, coloreados con látex.

En la figura 11 se observa el tubo endoscópico y hacia la izquierda de la imagen se señala con una flecha una prolongación de la aurícula derecha (orejuela derecha). En la figura 12 puede verse la configuración endoluminal de la orejuela derecha, la cual es semejante que su homóloga contralateral. En la superficie interna, la orejuela se asemeja más a las aurículas por las características regulares de su configuración que a los ventrículos, los cuales están irregularmente presentados por los pilares de los mismos.



CONCLUSIÓN.

Cuando se presentó la inquietud en el plantel docente al comienzo del ciclo lectivo 2009 de mejorar el nivel académico de las clases de Anatomía nunca pensamos que un método utilizado en el diagnóstico y terapéutico en diferentes localizaciones anatómicas podría brindarnos imágenes tan claras de la configuración interna de un órgano que por su complejidad resulta dificultosa su comprensión para el estudiante de medicina.

Al igual que cuando planteamos la implementación de los “Seminarios de Anatomía con Disección en Vivo”, de principio se pensó en una técnica que sea dinámica, es decir, la implementación de una herramienta pedagógica que pudiera adaptarse a los interrogantes de los alumnos (Galagovsky L. y Aduriz A 2001).

Hoy consideramos cumplido nuestro objetivo de seguir avanzando en estrategias para facilitar la comprensión de la Anatomía Humana y disfrutamos el uso de esta herramienta simple pero de gran utilidad en la formación de futuros médicos quienes actualmente están invadidos visualmente por imágenes y publicidad por ser grandes consumidores y por supuesto por un gran interés en la tecnología por lo que consideramos que con técnicas como esta nos acercamos al perfil de alumnos que concurren actualmente a las facultades de medicina de nuestro país (Mora Cernet 2001 - Osorio M.C. 2002). Los videos que han resultado de las grabaciones de las diversas Endoscopias Intracardiacas han sido distribuidos entre docentes de Anatomía Normal de la Facultad de Ciencias Medicas de la Universidad Nacional de Rosario y a otros docentes de diversas facultades del país, para que sea utilizado como elemento practico en la descripción de la Configuración interna del corazón.

Bajo este enfoque nuestro trabajo presenta los objetivos generales para la educación médica, específicamente en el aprendizaje de la anatomía humana. Con el progreso en la formación de futuros médicos capaces de adaptarse a los cambios en los que vivimos, dado que, una sociedad transformada por la ciencia y la tecnología requiere que los ciudadanos mejoren sus saberes Técnicos y Científicos (Ogborn J, 1996 - Revilla F. D.,2001).

AGRADECIMIENTOS.

Es nuestra intención agradecer al servicio del Centro de Endoscopia Digestiva Rosario, por brindarnos el espacio físico y los elementos de endoscopia para lograr esta herramienta pedagógica. Especialmente el agradecimiento es para el Dr. Néstor Aucia, quien de principio compartió sus conocimientos, horas de su trabajo para poder hacer las endoscopias y su buena voluntad. Al Sr. Gabriel Palermo y al grupo CODEC de la ciudad de Rosario, quien se encargaron de la edición de los videos. Finalmente, no podemos dejar de mencionar el apoyo, la colaboración, con un espíritu científico y especialmente humano del Director del Museo de Ciencias Morfológicas el Dr. Daniel Baetti.

BIBLIOGRAFÍA.

Cañizares Luna O.; Sarasa Muñoz N. El paradigma sociomédico cubano: Un reto para la enseñanza de la Anatomía Humana. Educación Medica Superior (2000)

Galagovsky, L. y A.; Aduriz (2001) "Modelos y Analogía en la Enseñanza de las ciencias Naturales. El Concepto del Modelo Didáctico Analógico".

Investigación Didáctica. Enseñanza de las Ciencias, Universidad de Buenos Aires Argentina.

L. Testut TOMO II: Angiología Tratado de Anatomía Humana. Séptima Edición Editorial Salvat Editores, S.A. Barcelona 1924

Mora Cernet M. (ed.) Hacia una concepción del aprendizaje desarrollador. La Habana: ISP "Enrique José Varona" (2001)

Ogborn, J (1996) Explaining Science in the Classroom. Buckingham U.K . Open University Press.

Osorio, M. C. (2002) "La educación Científica y tecnológica desde el enfoque en Ciencia Tecnología y sociedad" Revista Iberoamericana de Educación.

Prof. Miguel Guirao Gea. TÉCNICA ANATÓMICA Guia para la Macrotécnica Orgánica. Primera Edición. Editorial Científico-Médica Barcelona 1953.

Revilla F. D. (2001)"Objetivos del Aprendizaje de las Ciencias Naturales". Didáctica de las Ciencias Naturales. Guía Didáctica. Plan de complementación Pedagógica. Facultad de Educación de la Pontificia Universidad Católica del Perú

Salvador Martínez Dubois Cirugía Bases del Conocimiento Quirúrgico. Ed. McGraw-Hill Interamericana 2º Ed. México 1998.

V.V Kóvanov Cirugía Operatoria y Anatomía Topográfica Ed. MIR MOSCÚ Moscú 1983

Técnica de Tanatoconservación MAR I Museo de Ciencias Morfológicas Dr. Juan Carlos Fajardo. Facultad de Ciencias Medicas Universidad Nacional de Rosario. Rosario 1885.

Comentario sobre el trabajo de Esplacnología:

Endoscopías intracardiácas y su aplicación para la docencia Anatómica. Educación y pedagogía en anatomía.



DR. DANIEL FERNÁNDEZ

Integrante del Consejo Científico del Comité Editorial de Revista Argentina de Anatomía Online ISSN 1852 – 9348. Ex – Secretario de la Asociación Argentina de Anatomía. Jefe de Trabajos Prácticos de la Segunda Cátedra de Anatomía, Facultad de Medicina, Universidad de Buenos Aires.

**Revista Argentina de Anatomía Online
2010, Vol. 1, N° 2, pp. 70.**

La endoscopia aplicada a la Medicina es un procedimiento que se utiliza desde hace muchos años, no quedando prácticamente, aparato o sistema que no pueda abordarse por este procedimiento.

También el método, no solo sirve como procedimiento diagnóstico y terapéutico, sino como soporte pedagógico, puesto que permite el entrenamiento de las diferentes camadas de médicos jóvenes en la familiarización de las estructuras anatómicas in situ.

En lo que respecta a su utilización en Cardiología, es precisamente, a través de la angioscopia donde juega un rol preponderante en el diagnóstico del tipo de placa que provoca el infarto agudo de miocardio o la angina inestable, permitiendo en este último caso, a través de la visualización directa de las características anatómicas de la placa, aplicar la terapéutica más adecuada para cada caso.

En cuanto al presente trabajo debo manifestar la originalidad del mismo y felicitar a los autores por la presentación; ya que a través de las imágenes obtenidas pudieron mostrar la configuración interna de las cavidades cardíacas, a través de un método instrumental que se encuentra en casi todos los Servicios de Cirugía o de Clínica Médica, y que en este caso sirvió como soporte tecnológico aplicado a la docencia; y que podría servir como recurso didáctico y pedagógico de la enseñanza de la Anatomía, aunque estimo, desde lo operativo, complicado de implementar debido al elevado costo que representa el sistema, para una Cátedra de Anatomía.

En lo que respecta a lo estrictamente anatómico, el sistema empleado no solo permite la observación de los elementos morfológicos señalados, sino que hasta permite imaginar el movimiento de las estructuras anatómicas que participan en cada ciclo cardíaco, que muchas veces es difícil de interpretar.

Para terminar este comentario quisiera destacar la imaginación de los investigadores en poner de relieve, como en este caso, mediante el desarrollo tecnológico un método que permite esclarecer a través de las imágenes zonas que muchas veces aparecen oscuras para el estudiante.

Dr. Daniel Fernández
Integrante del Consejo Científico Rev. Arg. Anat. Onl.