

## ANATOMÍA DEL OÍDO Y SU IMPORTANCIA EN LA CIRUGÍA.

*Ear anatomy and its importance during surgery.*

ARRUÑADA, FERNANDO J.

EQUIPO DE DISECCIÓN DE LA SEGUNDA CÁTEDRA DE ANATOMÍA (DR. V.H. BERTONE).  
SEGUNDA CÁTEDRA DE ANATOMÍA PROF. ADJ. A CARGO VICENTE MITDIERI.  
FACULTAD DE MEDICINA, UNIVERSIDAD DE BUENOS AIRES.  
BUENOS AIRES, ARGENTINA.



Dr. Fernando J. Arruñada

E-Mail de Contacto: ferjaar@yahoo.com.ar

Recibido: 08 – 07 – 2010

Aceptado: 02 – 08 – 2010

Revista Argentina de Anatomía Online 2010, Vol. 1, Nº 3, pp. 100 – 105.

### Resumen

Por la especial conformación anatómica, la disposición del hueso temporal dentro del cráneo y el tamaño de sus estructuras, hace que la interpretación y el aprendizaje de la anatomía generen mucha dificultad tanto en el pregrado como en el post grado, como así también su enseñanza.

No se puede llegar a un completo conocimiento anatómico si no se logra proyectar en forma tridimensional la anatomía, y para ello se requiere no solo la lectura clásica en el tema, sino también la propia experimentación. Para el caso de la docencia el docente debe contar con lo anteriormente dicho como así también poder brindar al alumno buena calidad fotográfica con el preparado que acompaña.

Es mi objetivo en este artículo volcar mi experiencia luego de casi 15 años trabajando en el Equipo de Disección de la 2° Cátedra de Anatomía de la Facultad de Medicina de la Universidad de Buenos Aires y facilitar al lector el aprendizaje de la anatomía del oído y del hueso temporal.

**PALABRAS CLAVE:** oído, anatomía, cirugía.

### Abstract

Due to its particular anatomical conformation, the disposition of the temporal bone in the skull and the size of its structures, the interpretation, learning and teaching of its anatomy is very difficult, both to the undergraduate as well as the graduate students.

It is impossible to reach a complete anatomical knowledge of its anatomy unless it can be projected in three-dimensions, and this requires not only the classical reading on the subject, but also the very own experimentation. The teacher must count on all the previously mentioned as well as to provide the student with good quality images next to their corresponding dissection.

The aim of this article is to turn my experience after almost 15 years of working on the Dissection Team of the Second Chair of Anatomy, Faculty of Medicine, University of Buenos Aires, and help the reader to learn about the anatomy of the ear and the temporal bone.

**KEY WORDS:** ear, anatomy, surgery.

\* Autor: Médico otorrinolaringólogo, egresado de la Universidad de Buenos Aires. Jefe de Trabajos Prácticos de la 2ª Cátedra de Anatomía (Equipo de Disección Dr. V.H. Bertone) de la Facultad de Medicina de la Universidad de Buenos Aires. Docente del Departamento de Neurociencias de la Facultad de Medicina, de la Universidad de Buenos Aires. Docente en La Carrera de Especialistas Universitarios de la Universidad de Buenos Aires. Docente en La Carrera de Especialistas Universitarios de la Universidad Católica Argentina.

### INTRODUCCIÓN.

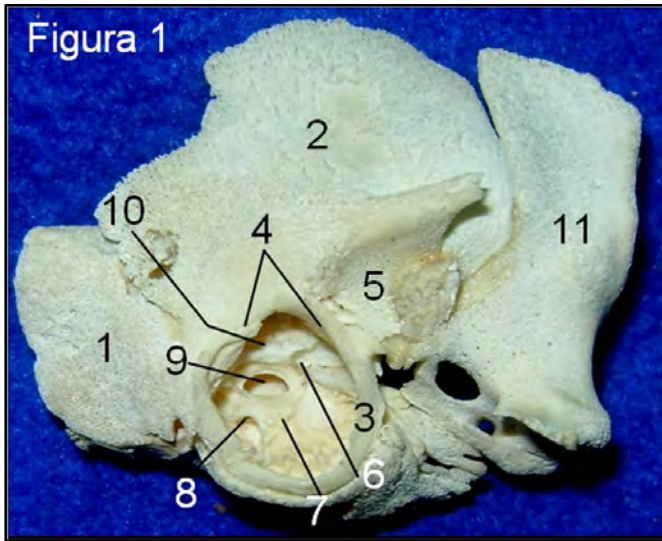
El hueso temporal embriológicamente (**Fig. 1**), esta compuesto por 3 partes bien diferenciadas, la escama, la porción petrosa y el hueso timpantal. Al momento del nacimiento se las puede identificar ya que el desarrollo de dicho hueso es un proceso post natal que involucra el aumento del tamaño, la formación y la neumatización de la mayoría de sus cavidades.

A partir del nacimiento a la porción petrosa le resta aumentar de tamaño y la cantidad de sus células mastoideas; la porción escamosa presenta solo su porción vertical que forma la pared lateral del cráneo, mientras que la porción horizontal luego crece en sentido lateral para formar el techo del conducto auditivo externo (cae), y parte de la pared anterior y posterior del mismo.

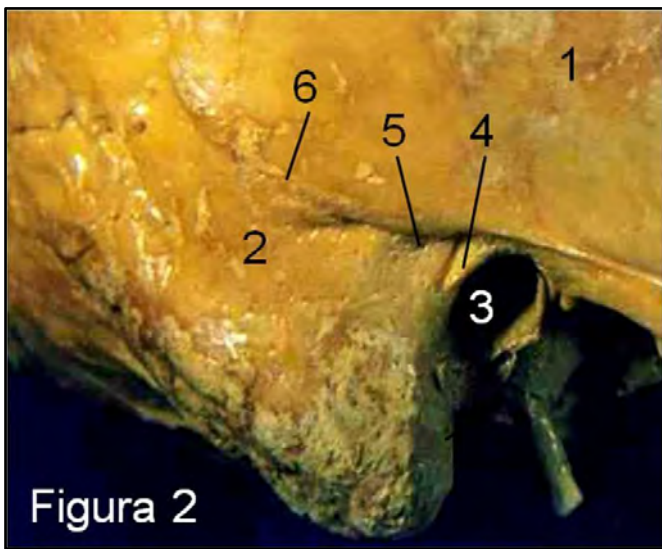
El hueso timpantal en el momento del nacimiento esta compuesto por un semi anillo de hueso incompleto en el sector superior, (receso de Rivinus) presentando en la circunferencia interna, el anulus timpánico, donde se encastra el rodete anular de Gerlach de la membrana timpánica. De ahora en adelante se produce un crecimiento lateral que resultara en la formación del piso, y parte de la pared anterior y posterior del cae. La unión de la porción horizontal de la escama y el hueso temporal genera las suturas timpanoescamosas anterior y posterior. La gran mayoría de los abordajes quirúrgicos al oído se realizan a través de la apófisis mastoideas. En su anatomía de superficie nos ofrece reparos anatómicos que guían en abordaje, como la línea temporalis, la espina de Henle y la zona cribosa retromeática. (**Fig. 2**).

La línea temporalis nos aproxima a la ubicación del piso de la

fosa cerebral media y la zona cribosa, como mencionara Fisch, nos marca en profundidad la altura del antro mastoideo.

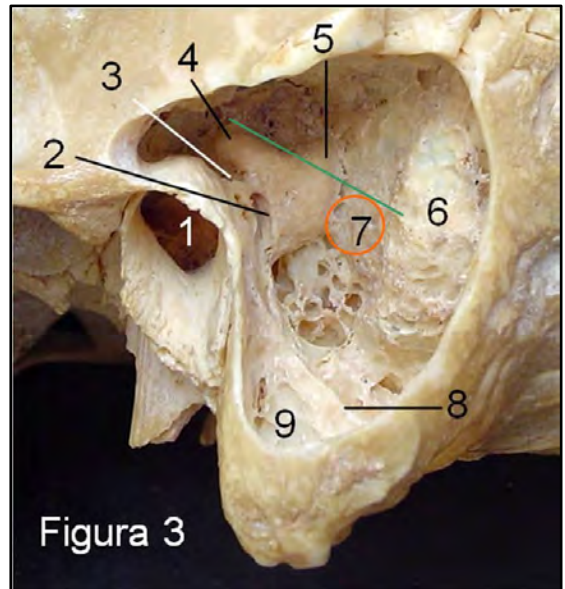


**Figura 1. Hueso temporal de recién nacido.** 1-Porción petrosa. 2-Porción escamosa. 3-Hueso timpánico. 4-Receso de Rivinus. 5-Cavidad glenoidea. 6-Apófisis cocleariforme. 7-Promontorio. 8-Ventana redonda. 9-Ventana oval. 10-Acueducto de Falopio. 11-Esfenoides.



**Figura 2. Anatomía de superficie.** 1-Porción escamosa. 2-Mastoides. 3-Conducto auditivo externo. 4-Espina de Henle. 5-Zona cribosa retromeática. 6-Línea temporalis.

La mastoides, (Figura 3), tiene forma de pirámide triangular invertida, con base superior y vértice inferior, ubicada por detrás del cae, formada a expensas de la porción retromeática de la escama y la base del peñasco. (Figura 9) La base forma parte del piso de la fosa cerebral media. En el vértice encontramos al torus digástrico, contrapartida de la ranura digástrica, y elemento útil para ubicar la 3ª porción del acueducto de Falopio. La pared anterior contiene al laberinto posterior, la pared posterior de la caja, la fosa incudis para la articulación de la rama horizontal del yunque, el aditus ad ántrum, la 3ª porción del acueducto de Falopio con su nervio facial, el 2º codo del acueducto de Falopio y la pared posterior del CAE (Figura 3).



**Figura 3. Cavidad mastoidea.** La línea verde pasa paralela al conducto semicircular externo hasta el seno lateral. Por debajo de ella, entre el seno lateral y el CSCSP, se encuentra el saco endolinfático, círculo rojo. 1-Conducto auditivo externo. 2-Acueducto de Falopio 3porción. 3-Fosa incudis. 4-Conducto semicircular exter-no. 5-Conducto semicircular posterior. 6-Seno lateral. 7-Zona de ubicación del saco endolinfático. 8-Torus digástrico. 9-Vertiente externa del torus digástrico.

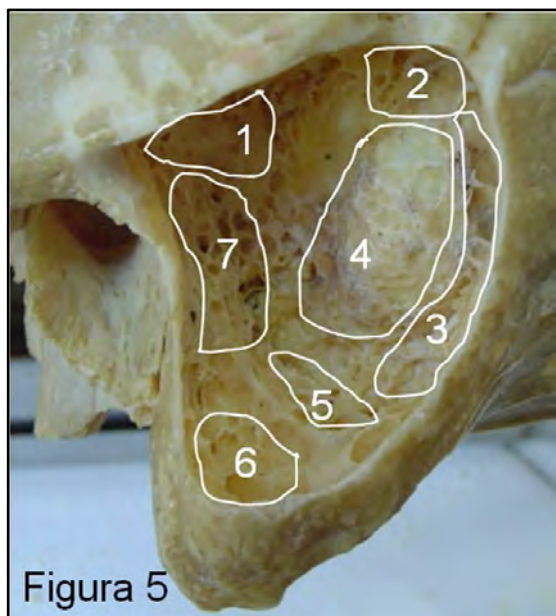
La pared posterointerna se relaciona en profundidad y a través de ella con la fosa cerebral posterior, conteniendo el resalto del seno lateral y la zona relacionada con el saco endolinfático. Este se puede ubicar frezando por debajo de una línea paralela al CSCE (conducto semicircular externo) entre el CSCSP (conducto semicircular posterior) y el seno lateral (Figs. 3 y 4).

El contenido de la mastoides está determinado por espacios neumáticos, células mastoideas, que confluyen en el antro mastoideo. Estas células se dividen en grupos de acuerdo al lugar que ocupan dentro de la cavidad. Las células más superficiales son el grupo mastoideo, que aparecen luego de retirar la pared externa de la mastoides. Luego tenemos las células de la punta externa e interna a ambos lados del Torus digástrico, las células sinusales y retrosinusales, las células del ángulo entre el tegmen mastoides y el seno lateral, las células perifaciales y perilabirinticas (Fig. 5).



**Figura 4. Pared posterointerna del peñasco.** Se muestra la ubicación del saco endolinfático. 1-Seno lateral. 2-Saco endolinfático. 3-Seno petroso superior. 4-Conducto auditivo interno. 5-Seno petroso inferior. 6-Lámina basilar del occipital. 7-Agujero rasgado posterior. 8-Laberinto posterior.

La porción retromeática de la escama se pneumatiza por el saco superior de la bolsa endotelial primitiva del oído medio, y la base del peñasco esta pneumatizada por el saco medio que también pneumatiza al ático. A estas dos áreas se las puede encontrar separadas por la lámina petroescamosa o tabique de Körner o pared de Eysell, ocasionada por la falta de disgregación de la unión de los dos sacos mencionados. Esto reviste importancia clínica porque puede ocurrir un proceso inflamatorio crónico que afecte solo a una porción, y quirúrgica, ya que puede confundirnos con la pared posteroexterna de la mastoides (**Fig. 9**).



**Figura 5. Grupos de células mastoideas.** 1- Perilaberíntica. 2- Ángulo sinodural. 3-Retrosinusales. 4-Sinusales. 5-De la punta interna. 6-De la punta externa. 7-Perifaciales.

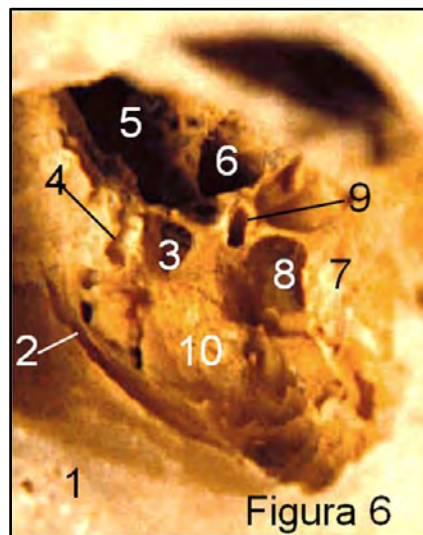
El Grupo mastoideo en esta imagen no se encuentra porque fue eliminado en el inicio del frezado.

La caja del tímpano, parte central del oído medio, entre la trompa de Eustaquio por delante y las cavidades mastoideas por detrás, se divide topográficamente en un ático que contiene al cuerpo y rama horizontal del yunque y cabeza de martillo, un mesotímpano con la rama vertical del yunque y el mango del martillo, y el hipotímpano. Esta delimitada por 6 paredes. El techo esta en inmediata relación con la fosa cerebral media, el piso con el golfo de la vena yugular, mas o menos proci-dente dentro de ella; la pared anterior a través de una lámina ósea delgada la separa del primer codo del sifón carotídeo y también desemboca la trompa de Eustaquio (**fig.7**). En cuanto a la pared posterior e interna nos detendremos en su descripción por su complejidad y por ser lugares de frecuentes intervenciones.

**Pared posterior (fig. 6):** La pirámide es el elemento central, tiene forma de pirámide cuadrangular orientada horizontalmente, con su vértice apuntando hacia delante, adentro y arriba de donde emerge el tendón del músculo del estribo. Ella se continúa por su base con el conducto que aloja al músculo del estribo (**Figura 16**). Divide la pared posterior en dos sectores, uno lateral o seno extrapiramidal y otro medial o seno intrapiramidal.

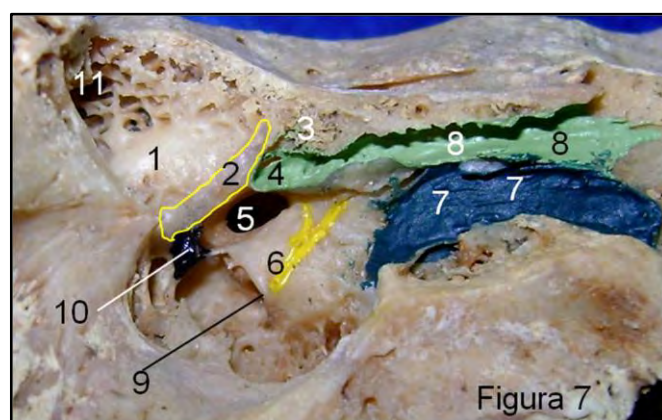
El seno extrapiramidal esta delimitado entre la pirámide y el ánulus timpánico. En este sector emerge el nervio de la cuerda del tímpano y medial al mismo el receso del facial, correspondiente a la zona elegida para los abordajes vía transmastoides a la caja. Esto permite acceder por ejemplo a la pared interna de la caja en busca de la ventana redonda en los implantes cocleares (**figura 11**), técnica conocida como timpanotomía posterior.

El seno intrapiramidal esta delimitado medialmente por la pared interna de la caja, lateralmente por la pirámide y debajo del codo entre la 2° y 3° porción del acueducto de Falopio.



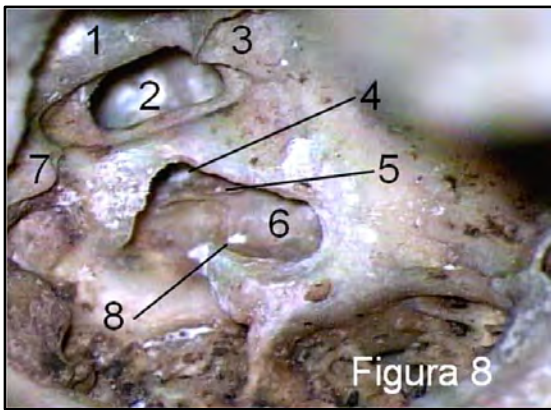
**Figura 6. Pared posterior de la caja del tímpano.** 1-Conducto auditivo externo. 2-Anulus timpánico. 3-Receso del facial. 4-Orificio del nervio de la cuerda del tímpano. 5-Aditus ad-ántrum. 6-Codo del Acueducto de Falopio. 7-Promontorio. 8-Seno Intrapir-ramidal. 9-Pirámide. 10-Proci-dencia de la apófisis estiloides.

Por encima del facial en la 2° porción del acueducto, el relieve del conducto semicircular externo, y lateral al mismo el aditus ad ántrum o conducto timpanomastoideo. El piso del aditus ad ántrum esta ocupado por el extremo posterior de la rama horizontal del yunque articulado en la fosa incudis.



**Figura 7. Pared interna de la caja del tímpano.** 1-Conducto semicircular externo. 2-Acueducto de Falopio 2° porción. 3-Células perigeniculadas. 4-Apófisis cocleariforme. 5-Ventana oval. 6-Promontorio y canal del nervio de Jakobson. 7-Trompa de Eustaquio. 8-Canal del músculo del martillo. 9-Ventana redonda. 10-Pirámide. 11-Aditus ad-antrum.

**Pared interna (figs. 7 y 8):** separa la caja del laberinto. La mayoría de sus accidentes anatómicos están en relación a estructuras del oído interno.



**Figura 8. Pared interna de la caja del tímpano.** Se muestra el frezado del pro-montorio siguiendo la longitud de la rampa timpánica (cocleos-tomía). 1-Conducto semicircular externo. 2-Ventana oval. 3-Apófisis cocleariforme. 4-Rampa vestibular. 5-Lamina espiral. 6-Rampa timpánica. 7-Pirámide. 8-Acueducto del caracol.

El promontorio es el elemento central, y puede ser observado a través de una simple otoscopia por detrás y debajo del umbo timpánico. Es frecuentemente abordado en la cirugía de colocación de implantes cocleares. El borde posteroinferior, cortante, esta formado por el labio promontorial del nicho de la ventana redonda. El frezado de dicho borde y su extensión hacia anterior permite acceder a la rampa timpánica de la espira basal de la cóclea. Si se extiende el frezado hacia arriba se podrá apreciar la lámina espiral en el preparado óseo o el ligamento espiral en el preparado fresco. Inmediatamente por dentro del sitio de inserción de la ventana redonda, y en el piso de la rampa timpánica, desemboca el acueducto del caracol (**Fig. 8**).

Por su superficie el promontorio esta dividido por un canal donde se aloja la el nervio de Jacobson, rama del nervio glossofaríngeo. El borde posterosuperior del promontorio se contacta con el nicho de la ventana oval.

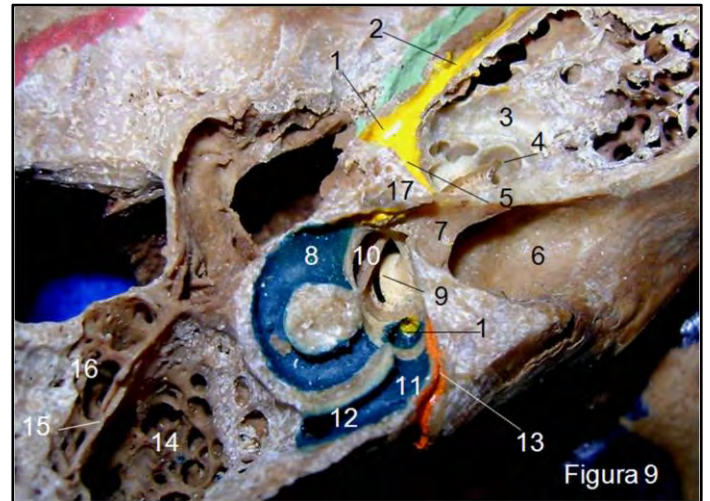
Un elemento de importancia al momento de acceder quirúrgicamente a la caja es el nervio facial que en la gran mayoría de los casos esta dentro del acueducto de Falopio. La porción timpánica del acueducto en su tercio anterior esta ubicada por encima de la apófisis cocleariforme o pico de cuchara, mientras que el tercio medio se ubica por arriba del nicho de la ventana oval y del estribo, y por debajo del relieve del conducto semicircular externo. El tercio posterior se localiza por encima del techo del seno intrapiramidal (**Fig. 7**).

La capsula ótica, tejido óseo compacto que recubre al laberinto, surge de la capa externa del mesodermo que recubre a la placoda ótica.

El laberinto esta formado por 2 partes desde el punto de vista funcional, una anterior, la colea, para la fisiología de la audición, y un sector posterior, la cavidad vestibular y los conductos

semicirculares, para la fisiología del equilibrio. El laberinto óseo, dentro de la capsula ótica, esta dividido en 3 partes desde el punto de vista anatómico, una central, la cavidad vestibular, una anterior la cóclea y una posterior los conductos semicirculares.

La cavidad vestibular de forma cuadrangular aproximadamente, esta delimitada por una pared interna, externa, anterior, posterior, inferior y superior. Por la pared interna los nervios vestibular inferior y superior llegan a las manchas y crestas acústicas, al igual que la desembocadura del acueducto del vestibulo conduciendo al conducto endolinfático (**Fig. 9**).



**Figura 9. Vista superior del peñasco mostrando la capsula ótica y el laberinto.** 1-Rodilla del acueducto de Falopio y área del ganglio geniculado. 2-Nervios petrosos. 3-Capsula ótica. 4-Espira basal de la cóclea. 5-Acueducto de Falopio, 1ª porción. 6-Conducto auditivo interno. 7-Lámina falciforme. 8-Ampolla del conducto semicircular externo. 9-Lámina espiral. 10-Ventana oval. 11-Cruz común. 12-Conducto semicircular posterior. 13-Acueducto del vestibulo. 14-Porción petrosa de la mastoides y antro mastoideo. 15-Tabique de Körner. 16-Porción retromeática de la mastoides.

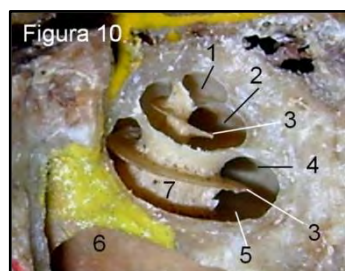
De la pared externa, superior y posterior se desprenden los extremos ampollar y no ampollar de los conductos semicirculares externo y superior respectivamente. Mientras que el extremo ampollar del conducto posterior nace de la pared posterior, el extremo no ampollar surge de la pared superior ya que comparte la desembocadura en la cruz común con el conducto superior (**Fig. 9**).

Por debajo del extremo ampollar del conducto semicircular externo se ubica la ventana oval, en la pared anterior, y por debajo de ella, sobre la pared inferior, el nacimiento de la lámina espiral dentro de la cavidad vestibular (**Fig. 9**).

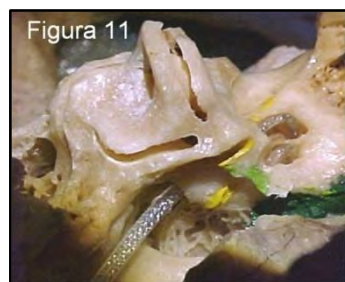El sector anterior del laberinto lo forma la cóclea, representando por un tubo enrollado en la columela o modiolo con dos vueltas y media de espira (**Figs. 9, 10, 12 y 13**).

La lámina espiral es un tabique que nace de la columela y divide parcialmente a cada vuelta de espira en un sector anterior o rampa

vestibular y un sector posterior o rampa timpánica. La rampa vestibular nace de la pared inferior del vestíbulo y la rampa timpánica de la ventana redonda y a ello debe su nombre



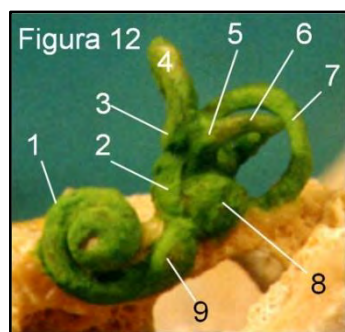
**Figura 10. Vista superior de la cóclea.** 1-Elicotrema. 2-Rampa vestibular en la espira a-pical. 3-Lámina espiral. 4-Rampa vestibular en la espira basal. 5-Rampa vestibular en la espira basal. 6-Lámina falciforme.



**Figura 11. Se muestra la introducción del electrodo coclear por ventana redonda y el trayecto por la espira basal y apical de la cóclea.**

El electrodo en un implante coclear (figura 11) se progresa por la rampa timpánica si ella lo permite, aunque también puede introducirse por la rampa anterior. La parte posterosuperior del laberinto esta formado por los conductos semicirculares en numero de tres, un conducto superior o vertical anterior (CSCS), otro posterior o vertical posterior (CSCP) y uno externo o lateral u horizontal (CSCE).

Cada conducto es un semianillo con dos extremos, uno de ellos mas ancho y conocido como ampollar. El extremo no ampollar de los conductos posterior y superior desemboca como uno solo, cruz comunis. Todos los extremos desembocan como fuera dicho en la cavidad vestibular.



**Figura 12. Vista antero-lateal de un inyectado del laberinto.** 1-Espira basal. 2-Utrículo. 3-Ampolla del conducto semicircular superior (CSCS). 4-CSCS. 5-Ampolla del CSCE. 6-CSCE. 7-Conducto semicircular posterior. 8-Sáculo. 9-Porción promontorial de la cóclea.

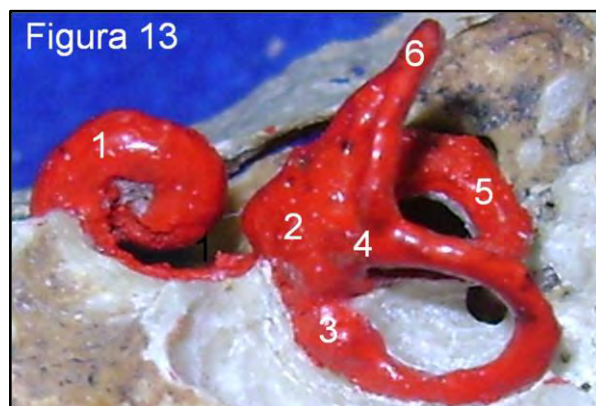El conducto semicircular superior se orienta de forma vertical y perpendicular al eje longitudinal del peñasco, mientras que el conducto posterior es también vertical pero paralelo al eje longitudinal del peñasco y de la pared posterointerna del mismo. El conducto lateral en cambio es paralelo al plano axial u horizontal, con un ángulo de inclinación de 30ª grados abierto hacia delante (Figs.3, 9, 12 y 13).

El conducto auditivo interno (CAI) separa la cóclea de la cavidad vestibular, tiene una longitud promedio de 13mm, varia según la pared en que se tome la medida ya que su dirección si bien es perpendicular al plano sagital, es oblicuo al peñasco.

El fondo del conducto esta dividido por la lámina falciforme. En un

sector superior que a su vez, esta dividido por la cresta vertical de Bill en un subsector anterosuperior y posterosuperior (Fig. 9).

El subsector o cuadrante anterosuperior representa el inicio del acueducto de Falopio. Por el subsector posterosuperior transcurre la rama vestibular superior.

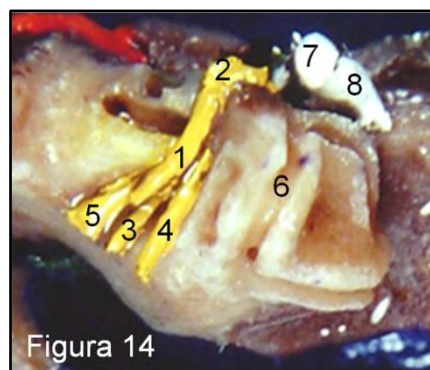


**Figura 13. Vista posteromedial de un inyectado del laberinto.** 1-Espira basal. 2-Utrículo. 3-Ampolla del CSCS. 4-Cruz comunis. 5-Conducto semicircular externo. 6-Conducto semicircular superior.

El sector inferior a la lámina falciforme también esta dividido en un subsector anteroinferior por el que transcurre el nervio coclear y un subsector posteroinferior atravesado por la rama inferior del nervio vestibular. El nervio ampular posterior trascurre por su propio conducto ubicado en el tercio medio de la pared posteroinferior del cae.

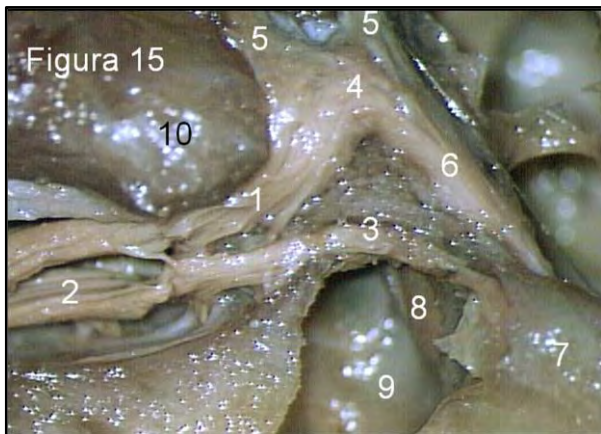
El nervio facial es uno de los elementos anatómicos que más miedo genera al momento de abordar quirúrgicamente el oído, y por si fuera poco tiene un largo recorrido sinuoso dentro del peñasco (Figs. 7,9, 14, 15, 16). Es un nervio mixto sensitivosensorial y motor. Tiene su origen aparente en el surco bulbotuberancial donde se junta al nervio intermediario y cocleovestibular para formar el paquete vestibulofacial.

En el ángulo pontocerebeloso recorre una longitud de 23 a 24 mm y transcurre en la cara anteromedial del cocleovestibular para luego rotar y colocarse en la cara posterolateral.



**Figura 14. Vista superior del conducto auditivo interno.** 1-Nervio facial. 2-Rodilla del facial. 3-Nervio vestibular inferior. 4-Nervio vestibular superior. 5-Nervio coclear. 6-Conducto semicircular superior. 7-Martillo. 8-Yunque.

La primera porción del acueducto tiene una longitud de 3 a 5mm, con un diámetro promedio de 1mm y con el diámetro menor en 0,68mm. Esta en relación hacia delante con la espira basal de la cóclea, que al rodearla forma un ángulo anterior de 125° aproximadamente. Hacia posterior se relaciona con el tabique vertical (Bill) que lo separa del conducto del nervio vestibular superior, por abajo la lámina falciforme y hacia arriba el piso de la fosa cerebral media. Dentro de esta porción el nervio ocupa un 75% aproximadamente del acueducto (**Fig. 15**). Luego el acueducto dibuja un ángulo de 75° abierto hacia atrás y en este sector brinda un espacio para la ubicación del ganglio geniculado de donde surgen los nervios petrosos. Su recorrido sigue hacia posterior en la pared interna de la caja como lo mencionáramos al hablar de ella (**Figs. 7, 9 y 15**).

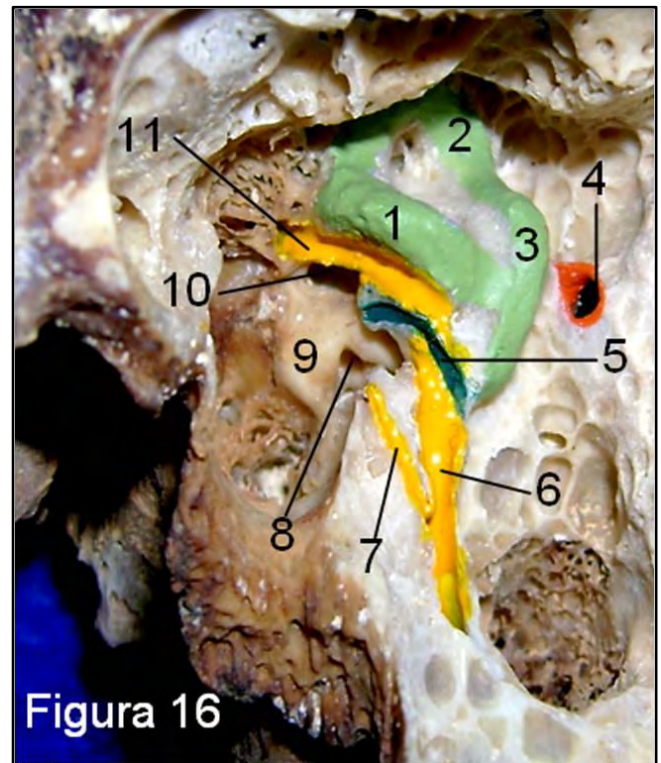


**Figura 15. Vista superior del conducto auditivo interno.** 1- Nervio facial en el acueducto de Falopio 1ª porción. 2-Nervio vestibular superior. 3-Nervio ampular externo. 4-Rodilla del facial y ganglio geniculado. 5-Nervios petrosos. 6-Nervio Facial en la 2ª porción del acueducto de Falopio. 7-Ampolla del conducto semicircular externo. 8-Platina del estribo. 9-Cavidad vestibular. 10-Cóclea.

Para agregar, el acueducto de Falopio en su porción timpánica, tiene una longitud de 8 a 11mm, con un diámetro promedio de 1,8mm, y el nervio facial ocupa un 73% aproximadamente del mismo. En este sector el nervio puede estar expuesto en la caja. En la parte posterior de la caja nuevamente dibuja un ángulo de 90 a 125° abierto hacia abajo y adelante, relacionado con el seno intrapiramidal como fuera explicado al hablar de la pared posterior. Posteriormente el acueducto se hace vertical, dentro de la mastoides, y recorre una longitud de 9 a 13mm, ocupando el nervio un 55% de su diámetro, ya que va acompañado por la arteria estilomastoidea.

Sus reparos anatómicos son el conducto semicircular externo, la fosa incudis, la rama horizontal del yunque y el torus digástrico (**Fig. 3, 6 y 16**).

Si se traza una vertical desde la fosa incudis o del extremo posterior de la rama horizontal del yunque, el nervio facial queda localizado en profundidad a la línea trazada. En relación al torus digástrico el acueducto se encuentra localizado hacia la vertiente interna.



**Figura 16. Mastoidectomía abierta mostrando 2ª y 3ª porción del acueducto de Falopio.** 1-CSCE. 2-CSCS. 3-CSCP. 4-Orificio al saco endolinfático. 5- Canal del músculo del estribo. 6-3ª porción del acueducto de Falopio. 7-Nervio de la cuerda del tímpano. 8-Ventana redonda. 9-Promontorio. 10-Ventana oval. 11- 2ª porción del acueducto de Falopio.

Dentro de la mastoides el nervio da sus ramas colaterales: el nervio de la cuerda del tímpano, el nervio del músculo del martillo y la anastomosis para el nervio vago (**Fig. 16**).

## BIBLIOGRAFÍA.

- Dr. Vicente Diamante. Otorrinolaringología y afecciones conexas. 3° Edición, Buenos Aires-Editorial El Ateneo, 2004.
- L. M. Gil-Carcedo. L. A. Vallejo. E. Gil-Carcedo. Otolología. 2° Edición. Buenos Aires; Madrid. Editorial Panamericana, 2004.
- Barry J. Anson and James A. Donaldson. Surgical Anatomy of the Temporal Bone and Ear. 2° Edición. W. B. Saunders Company. Philadelphia. London. Toronto. 1973.
- George E. Shambaugh, Jr. Michael E. Glasscock, III. Surgery of the Ear. 3° Edición. W. B. Saunders Company. 1980.
- Mario Sanna. Essam Saleh. Alessandra Russo. Abdel Taibah. Atlas of Temporal Bone and Lateral Skull Base Surgery. Georg Thieme Verlag. Stuttgart. New York. 1995.
- Ugo Fisch. John May. Timpanoplastia, Mastoidectomía y Cirugía del Estribo. George Thieme Verlag. Stuttgart. New York. 1994.
- Vicente Guillermo Diamante. Eduardo Ruben Sastre. Hueso Temporal. Anatomía Quirúrgica aplicada a La microcirugía. Impreso en Argentina. Talleres Graber. 1° Edición. 1998.
- Francisco Antolí-Candela Cano. Timpanoplastia. Ars Médica. 2006.
- Francisco A. Eleta, Osvaldo Velan, José Luis San Roman, Oscar Blejman, Alejandro J. Rasumoff, Horacio Mario Bais, Ricardo García Mónaco, Roberto Atilio Secco, Gabriel Ducrey. Diagnóstico por Imágenes en Medicina de Cara y Cuello. 2° Edición. 2000.
- Johannes Sobotta. Atlas de Anatomía Humana. Tomo 1 Editorial Medica Panamericana. 1994.
- L. Testut, O. Jacob. Tratado de Anatomía Topográfica. Tomo Primero. Editorial Salvat. 8° Edición. 1972.
- Netter. Atlas de Anatomía Humana. Editorial Masson. 4° Edición. 2007.

*Comentario sobre el trabajo de Revisión:*  
**Anatomía del Oído  
y su Importancia en la Cirugía.**



**DR. LUCIANO ESBORRAT**  
Médico Otorrinolaringólogo. Profesor de Anatomía, Departamento de Anatomía Facultad de Ciencias Médicas, Universidad Nacional de La Plata.

Especialmente claras e ilustrativas son las disecciones del acueducto de Falopio, la pared posterior de la caja timpánica, y las paredes de las mastoides.

Es destacable que este valiosísimo material, producto de la aguilatada experiencia del autor, se encuentre publicado en este medio, ya que indudablemente resultará de gran utilidad para los interesados en la cirugía del oído.

Dr. Luciano Esborrat

---

**Revista Argentina de Anatomía Online 2010,  
Vol. 1, Nº 3, pp. 106.**

La morfología del hueso temporal es de una complejidad extraordinaria, tanto en sus aspectos anatómicos, como en los ontogénicos y filogénicos.

Desde el punto de vista anatómico se relaciona íntimamente con 7 de los 12 pares craneales, la carótida interna y la vena yugular interna. Reúne en este pequeño espacio las estructuras del oído interno, medio y externo, funcionalmente relacionadas pero ontogénicamente muy distintas.

El oído interno, surge a partir del otocisto o vesícula auditiva, formado por la invaginación de la placoda auditiva ectodérmica durante la 5ª semana. El oído medio se origina del receso tubotimpánico (2ª bolsa faríngea), endodérmico, que engloba el extremo superior de los cartílagos de Merkel y Reichert para formar los huecesillos. Finalmente el oído externo se origina de la primera hendidura faríngea, la única que persiste.

Filogenéticamente, el oído aparece en los vertebrados como un órgano destinado al control del equilibrio. La función auditiva se adquiere posteriormente, al aparecer la lagena, un divertículo del laberinto con receptores auditivos, que se va elongando y enrollando hasta constituir el extenso conducto coclear de los mamíferos. El desarrollo del oído medio y externo han acomañado al desarrollo del laberinto anterior.

Por los motivos anteriormente expuestos, y por la necesidad de contar para ello con instrumental y microscopio apropiados, la disección y el estudio del oído son especialmente difíciles.

El Doctor Fernando Arruñada ha sintetizado en este magnífico trabajo los aspectos morfológicos de más difícil visualización e interpretación tridimensional. La alta calidad de las preparaciones anatómicas permite apreciar con claridad detalles de gran importancia quirúrgica, por ejemplo, el receso facial, tan importante en la cirugía del colesteatoma; o la ventana redonda, en la colocación de implantes cocleares.