

## Imagen Anatómica

### ACERCA DE UNA SECCIÓN ENCEFÁLICA.

*About a Brain Section.*

CONESA, HORACIO A.

Departamento de Anatomía, Facultad de Medicina, Universidad de Buenos Aires.  
Ciudad de Buenos Aires, Argentina.

E-Mail de Contacto: [hconesa@fmed.uba.ar](mailto:hconesa@fmed.uba.ar)

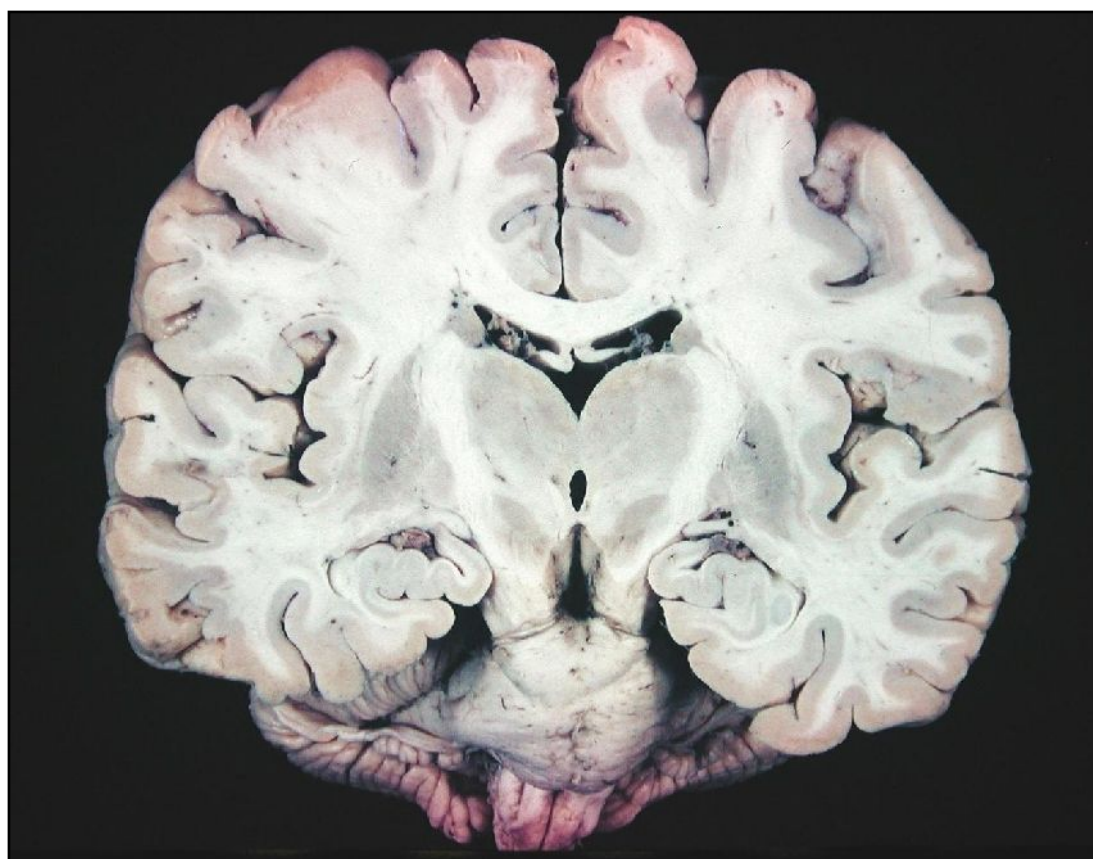
Recibido: 02 – 03 – 2011

Aceptado: 15– 03 – 2011



Horacio A. Conesa

Revista Argentina de Anatomía Online 2011, Vol. 2, Nº 1, pp. 32.



Una sección coronal oblicua (cefalocaudal ventroposterior) en donde se denota desde el área 4 hasta las pirámides bulbares el trayecto en parte de la vía corticoespinal. En detalle, el centro semioval (telencefalo), el brazo posterior de la cápsula interna (diencefalo), el pie mesencefálico, y la imagen de la protuberancia y el sector superior bulbar. Con detalle las delimitaciones nucleares del área centroencefalica. Se visualiza con detalle los sectores constituyentes del área hipocámpica y en general, la delimitación de las astas temporales de los ventrículos laterales. En la línea media, se pueden observar los cuatro sectores ocupados por líquido cefalorraquídeo: surco interhemisférico y cisterna supracallosa, ambos cuerpos ventriculares y región subfornical del tercer ventrículo (bilaminado), entre ambos tálamos la comisura intertalámica y el área mesencefálica, un asta del tercer ventrículo que se puede diferenciar muy bien del espacio interpeduncular subyacente.