

RELACIÓN ENTRE EL NERVO LARÍNGEO RECURRENTE Y LA ARTERIA TIROIDEA INFERIOR: ESTUDIO EN FETOS.

Relationship between the Recurrent Laryngeal Nerve and the Inferior Thyroid Artery: A Study In Fetal Corpses.



Matías Baldoncini

BALDONCINI, MATÍAS; RUIZ, ROQUE IVÁN; BAETTI, DANIEL;
IBARZABAL, JUAN; QUINTERO, DIEGO A.; RUIZ, ROMÁN A. & NUÑEZ, JULIÁN D.

Instituto Museo de Ciencias Morfológicas Dr. J. C. Fajardo Universidad Nacional de Rosario. Rosario, Argentina.
Instituto de Morfología "J.J. Naón" – II Cátedra de Anatomía. Departamento de Anatomía. Facultad de Medicina.
Universidad de Buenos Aires. Ciudad Autónoma de Buenos Aires, Argentina.

E-Mail de Contacto: mbaldoncini@fmed.uba.ar

Recibido: 30 – 08 – 2011

Aceptado: 15 – 09 – 2011

Revista Argentina de Anatomía Online 2011, Vol. 2, Nº 3, pp. 80 – 84.

Resumen

El trayecto del nervio laríngeo recurrente es determinado por el desarrollo y movimientos de las arterias con las cuales este viene relacionado, y las variaciones de estas estructuras determinarán diferencias en la disposición anatómica de este nervio. Este nervio luego de sus relaciones arteriales en la proximidad de su origen, asciende en el cuello para alcanzar el espacio intertraqueoesofágico. Durante este pasaje ascendente, el nervio recurrente cruzará transversalmente a la arteria tiroidea inferior. El objetivo de este trabajo es estudiar en fetos, mediante disecciones de la región infrahioidea, la relación que el nervio recurrente adquiere con la arteria tiroidea inferior, y analizar algunos factores que puedan afectar esta relación.

Se disecaron 47 fetos de entre cuatro y ocho meses de edad gestacional, todos ellos conservados con formol al 10 %. Se clasificó la relación de la posición del nervio laríngeo inferior dependiendo de su posición con respecto a la arteria tiroidea inferior en: posición anterior, posterior e intermedia.

En mayor proporción se encontró el nervio laríngeo recurrente por delante de la arteria, 48% del lado derecho y 59% del izquierdo. La posición posterior fue la segunda en orden de frecuencia, tanto del lado derecho 30%, como del izquierdo 30%.

Palabras Clave: Nervio Laríngeo Recurrente, Arteria Tiroidea inferior, glándula tiroideas..

Abstract

The recurrent laryngeal nerve route is determined by the development and movements of arteries from which ones it is related, and the variations of these structures will set differences in the anatomical disposal of this nerve. After the arterial relation of the recurrent laryngeal nerve near its origin, rises in the neck to reach the intertracheoesofagic space. During this rising road, the recurrent laryngeal nerve crosses to the inferior thyroid artery axially. This work's objective is to study on fetus, by means of dissections of the infrahyoid area, the connection that the recurrent nerve has with the inferior thyroid artery and analyzing some details that can affect this relation.

Working with 47 fetus from between 4 and 8 months of gestational age, all preserved with formol to 10 %. We classified the relationship about the position of the inferior laryngeal nerve depending his position regarding to the inferior thyroid artery in: previous position, subsequent and intermediate.

Mostly was found the laryngeal recurrent nerve in front of the artery, previous position 48% from the right side and 59 % from the left one. The subsequent position was the second one in order to the frequency in the right side with 30% and in the left at 30% too.

Key Words: recurrent laryngeal nerve, inferior thyroid artery, thyroid gland..

INTRODUCCIÓN.

Galeno fue quien describió por primera vez al nervio laríngeo recurrente como una división del décimo par craneal.

El nervio vago (X par craneal) se forma hacia finales de la quinta semana del desarrollo embrionario, y su división en forma de esa, que originará al nervio laríngeo recurrente aparece hacia fines de la sexta semana. Esta rama del nervio vago, se encuentra asociada con el sexto arco branquial de la faringe embrionaria, y

pasa directamente a la tráquea para ir en búsqueda de la laringe en forma ascendente (1) (Fig. 1).

La división del décimo par se encuentra en una posición caudal con respecto a los arcos aórticos. Con el desarrollo embrionario y las sucesivas elongaciones del cuello, la laringe y la tráquea se mueven en sentido craneal, mientras que el arco aórtico y los elementos asociados a éste permanecen en el tórax (1,2). Vale la pena mencionar que junto con estos elementos, también quedan allí, el nervio vago y su rama recurrente.

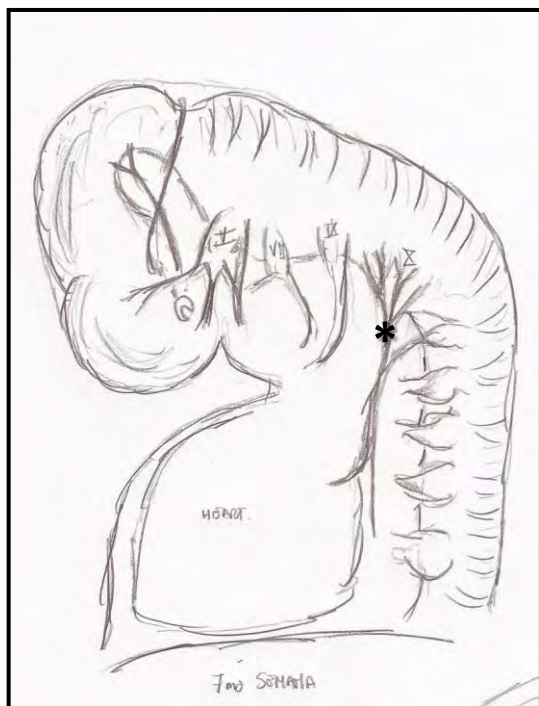


Fig. 1. 7ª Semana del desarrollo embrionario. * 10º par craneal.

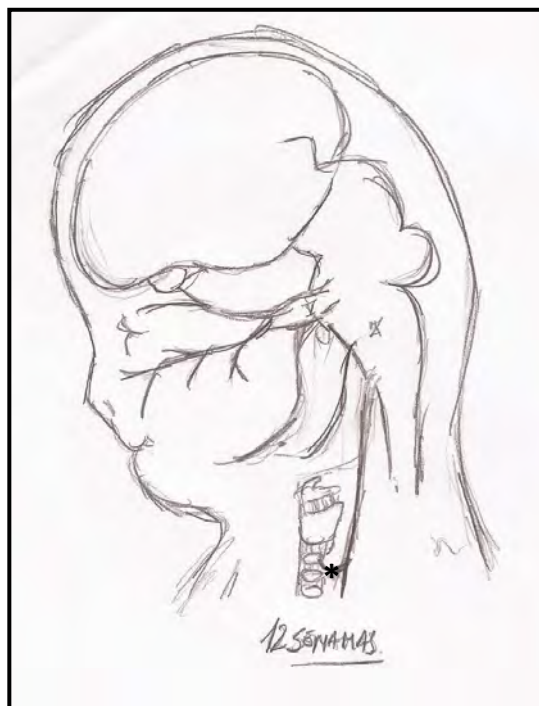


Fig. 2. 12ª Semana del desarrollo embrionario. * Nervio laríngeo recurrente.

Esta división, que se encuentra alcanzando la laringe directamente cuando comienza a desarrollarse por primera vez, ahora adquiere una forma de lazo, característica del adulto.

Por lo tanto, el curso del nervio laríngeo recurrente es determinado por el desarrollo y los movimientos de las arterias con las cuales este viene relacionado, y las variaciones de estas estructuras determinarán diferencias en la disposición anatómica de este nervio (Fig. 2).

Gray y colaboradores describieron el desarrollo embrionario del nervio recurrente. En caso de que éste se desarrolle sin alteraciones, se originará del vago, a la derecha circunda la arteria subclavia derecha y a la izquierda rodea el llamado aórtico (3,4,5).

Este nervio luego de sus relaciones arteriales en la proximidad de su origen, asciende en el cuello para alcanzar el espacio intertraqueoesofágico y dirigirse hacia la laringe para inervar los músculos para los cuales está destinado. Durante este pasaje ascendente, el nervio laríngeo recurrente cruzará transversalmente a la arteria tiroidea inferior (3,4,5).

Las lesiones del nervio es una de las frecuentes e importantes causas de morbilidad en personas con complicaciones en la glándula tiroidea. Además es de interés en la cirugía de cabeza y cuello, específicamente en procedimientos de tiroidectomía parcial o total (6). Numerosos son los padecimientos que pueden asentar en la glándula, de carácter benigno o maligno, requiriéndose en

algunos casos la exéresis de la glándula (7).

Para la extracción de la tiroides se realiza una disección de ésta por sobre el plano visceral en que asienta. Cuando el cirujano llega a la porción inferior de la glándula, debe individualizar el pedículo tiroideo inferior con la arteria tiroidea inferior. Es este el momento en que prima el cuidado de la disección y el conocimiento anatómico de la región para evitar dañar al nervio recurrente, que se encuentra en el ángulo intertraqueoesofágico (8,9).

El recuerdo del trayecto del nervio laríngeo recurrente, con su inmediata relación con la arteria tiroidea inferior y el conocimiento de la variabilidad de las relaciones que adquiere con esta arteria, es esencial para evitar lesionar al nervio en procedimientos quirúrgicos de la zona.

El objetivo de este trabajo es estudiar en fetos, mediante disecciones de la región infrahioidea, la relación que el nervio laríngeo recurrente adquiere con la arteria tiroidea inferior, y analizar algunos factores que puedan afectar esta relación, como así también reparos anatómicos en particular.

MATERIALES Y MÉTODOS.

Estudio descriptivo, retrospectivo de corte transversal. Se trabajó en disecciones de cuellos fetales desde octubre de 2007 hasta junio de 2008, y en el transcurso de este tiempo fueron analizados

47 fetos de entre cuatro y ocho meses de edad gestacional, todos ellos conservados con formol al 10%.

El acceso al cuello fue logrado a través de la realización de dos incisiones, perpendiculares entre ellas en la región infrahioidea (Fig. 3).

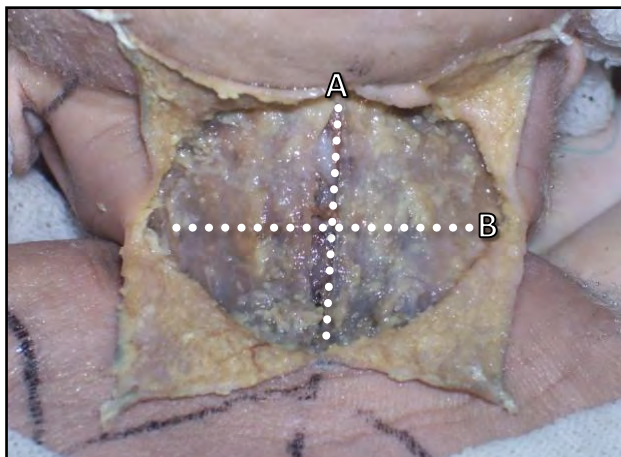


Fig. 3. Abordaje de la región del cuello. A. Incisión Vertical. B. Incisión Transversa.

La primera incisión sagital se extendió desde el pliegue del cuello y se seccionó la epidermis junto con la dermis subyacente hasta la escotadura yugular del manubrio esternal. La segunda incisión atravesó a la primera en la parte media perpendicularmente, terminando en ambos extremos en el borde lateral del cuello, correspondiéndose con el borde posterior del músculo esternocleidomastoideo de ambos lados.

De este modo se rebatieron (hacia afuera) los cuatro colgajos de forma triangular que resultaron de las dos incisiones.

En el caso de fetos cercanos a los ocho meses de edad gestacional, para mantener los colgajos cutáneos rebatidos se realizaron puntos simples de sutura en los vértices, uniéndolo a la piel vecina para una disección más cómoda y prolija como lo muestra la figura 3.

El siguiente paso fue la divulsión del tejido celular subcutáneo del plano aponeurótico subyacente, representado por la aponeurosis cervical superficial. Para las incisiones anteriormente mencionadas y la divulsión del tejido celular subcutáneo, el instrumental que se utilizó fueron jeringas de tuberculina, de la cual fue de implemento el filo del bisel de la aguja para la sección y pinzas Adson sin dientes, como elemento de prensión.

Cabe mencionar que en fetos de cuatro o cinco meses de edad el tejido subcutáneo esta reducido a una estructura friable, transparente y de consistencia gelatinosa, que se interpone entre la piel y la fascia cervical superficial.

Luego, tanto la fascia cervical superficial, como la media fueron incididas en un plano sagital y se rebatieron lateralmente ambos músculos esternocleidomastoideos.

Los músculos esternocleidohioideos y esternotiroideos fueron seccionados en la parte media entre sus inserciones distales y proximales, para ser luego rebatidos los colgajos superiores hacia arriba y los inferiores hacia abajo.

Una vez individualizada la glándula tiroides, se procedió a lateralizar el paquete vasculonervioso del cuello de un lado, en búsqueda del polo inferior del lóbulo correspondiente para así buscar a la arteria tiroidea inferior cruzando transversalmente por su cara posterior. Una vez encontrada la arteria tiroidea inferior, se la utilizó como guía, separándola de los planos circundantes hasta llegar a las proximidades de la glándula.

Cuando la arteria tiroidea inferior llega a la glándula tiroides, esta se divide en dos ramas. Una superior y la otra inferior. En este sector anatómico es donde ya encontramos al nervio recurrente ascendiendo bajo la forma de un cordón delgado y blanquecino en el surco intertraqueoesofágico (Fig. 4).

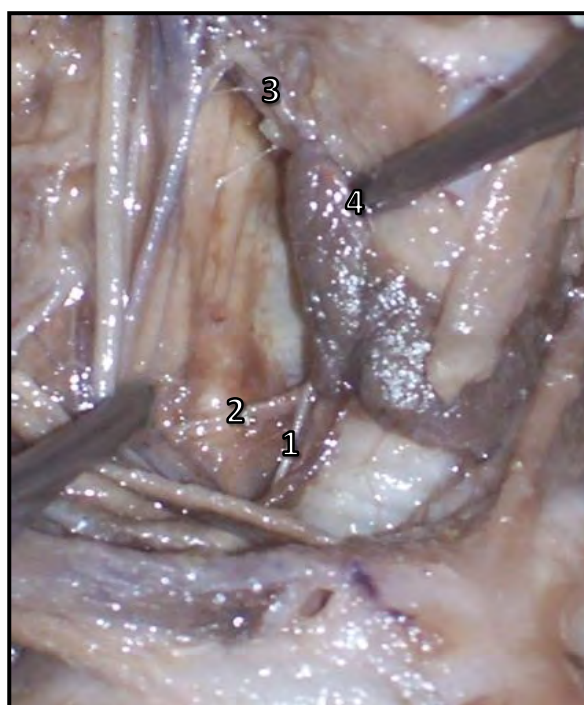


Fig. 4. Posición Anterior. El nervio laríngeo recurrente (1) está cruzando la cara anterior de la arteria tiroidea inferior (2). 3. Arteria tiroidea superior; 4. Lóbulo tiroideo.

Es en este punto en que se profundiza nuestro estudio de la relación vasculonerviosa.

Se clasificó la relación de la posición del nervio laríngeo inferior dependiendo de su posición con respecto a la arteria tiroidea inferior en:

Posición Anterior (Fig. 4): el recurrente esta por delante de la división de la arteria tiroidea inferior.

Posición Posterior (Fig. 5-7): el recurrente esta por detrás de la división de la arteria tiroidea inferior.

Posición Intermedia (Fig.6): el recurrente se encuentra entre las divisiones de la arteria tiroidea inferior.

Algunas de las disecciones realizadas:

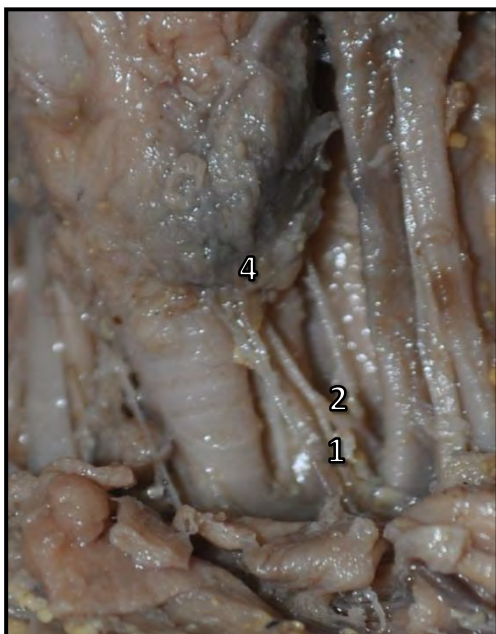

Fig. 5. Posición Posterior. Se puede observar a la arteria tiroidea inferior (2) cabalgando sobre la cara ventral del nervio laríngeo recurrente (1) antes de abordar el polo inferior del lóbulo tiroideo izquierdo (4).



Fig. 7. Posición Intermedia. Se observa el nervio laríngeo recurrente (1) pasando entre las dos ramas de división (*) de la arteria tiroidea inferior (2).

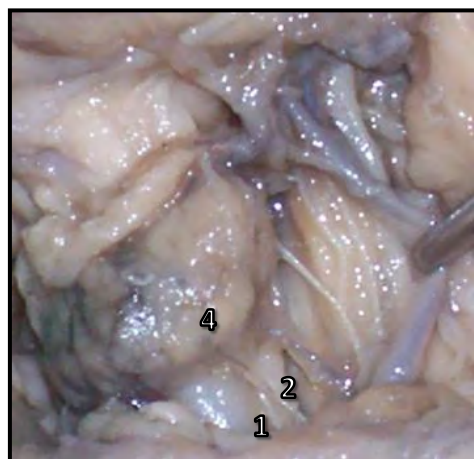


Fig. 8. Posición Posterior. La arteria tiroidea inferior (2) cruza por delante al nervio laríngeo recurrente (1).

RESULTADOS.

Se obtuvieron los siguientes resultados: posición anterior del nervio laríngeo recurrente 48% del lado derecho y 59% del izquierdo. La posición posterior del nervio se encontró en el lado derecho 30%, en el hemicuello izquierdo 30%. La posición intermedia se encontró en el 19% del lado derecho y 7% del lado izquierdo.

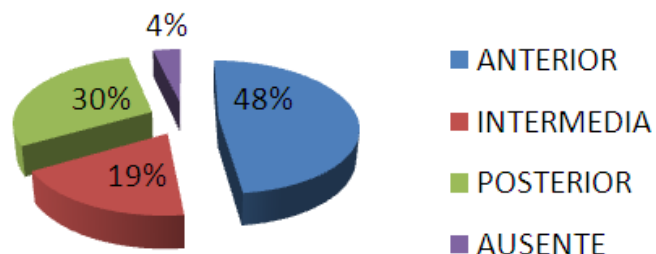


Gráfico 1. Distribución de resultados lado derecho.

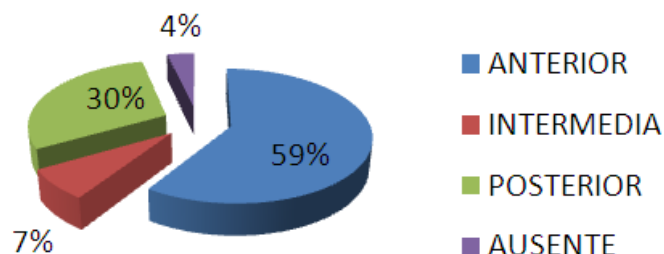


Gráfico 2. Distribución de resultados lado izquierdo.

Tabla 1. Lado derecho.

Anterior	13	48%
Intermedia	5	19%
Posterior	8	30%
Ausente	1	4%
Total	27	

Tabla 1. Distribución de las posiciones del nervio laríngeo recurrente del lado derecho.

Tabla 2. Lado izquierdo.

Anterior	16	59%
Intermedia	2	7%
Posterior	8	30%
Ausente	1	4%
Total	27	

Tabla 2. Distribución de las posiciones del nervio laríngeo recurrente del lado izquierdo.

DISCUSIÓN.

En este trabajo se pueden establecer las relaciones del nervio laríngeo recurrente con la arteria tiroidea inferior nivel de la porción basal del cuello, pero nuestro estudio presenta algunas limitaciones a considerar. Una de estas es que se trabajó con 47 fetos en los cuales se diseccionaron las estructuras del lado derecho e izquierdo, por lo cual se debería ampliar el número de disecciones para conclusiones más específicas. Y por último es importante recordar que en los fetos se encuentran numerosas variabilidades anatómicas, fundamentalmente en torno a las estructuras vasculares. Por esto, tal vez los hallazgos descritos en nuestro trabajo pueden estar sujetos a modificaciones a medida que progresa el desarrollo de cabeza y cuello.

CONCLUSIÓN.

En mayor proporción se encontró el nervio laríngeo recurrente por delante de la arteria, posición anterior 48% del lado derecho y 59% del izquierdo. La posición posterior fue la segunda en orden de frecuencia, tanto del lado derecho 30%, como del izquierdo 30%. En menor frecuencia, la posición intermedia, 19% del lado derecho y 7 % del lado izquierdo. El conocimiento de dicha región anatómica y específicamente de la citada variabilidad en la relación vasculonerviosa, es de primordial importancia para los procedimientos quirúrgicos que implican manipulación de estas estructuras anatómicas (7).

BIBLIOGRAFÍA.

1. Patten, B.M. Embriología Humana Editorial "El Ateneo" Cuarta Edición, Buenos Aires, Argentina.
2. López Prieto, R. Anatomía de los centros nerviosos, Editorial H.F. Martínez De Murguía, 1945.
3. Bouchet, A.; Cuilleret, J. Anatomía descriptiva, topográfica y funcional. TOMO: cuello. Editorial Medica Panamericana, 1979.
4. Testut, L.; Jacob, O. Tratado de anatomía topográfica con aplicaciones medico quirúrgicas. Tomo: I. 8º ed. Barcelona. Salvat Ed. 1950.
5. Latarjet, M.; Ruiz Liard, A. Anatomía Humana. Tomo II. Editorial Medica Panamericana, 1986.
6. Martínez Dubois, S. Cirugía: bases del conocimiento quirúrgico 2º Edición Editorial McGraw-Hill Interamericana.
7. Ferraina, P.; Oria, A. Cirugía de Michans. Sección III: Cabeza y Cuello. 5º ed. Buenos Editorial El Ateneo, 2007.
8. Bchhuber, C.A. Complications of the thyroid surgery-Anatomy of the Recurrent Laryngeal nerve, middle thyroid vein and inferior thyroid artery 1943.
9. Kóvanov, V.V. Cirugía Operatoria y Anatomía Topográfica. Editorial Mir Moscú, 1978.

Comentario sobre el artículo de Anatomía Fetal:
**Relación entre el Nervio Laríngeo Recurrente
y la Arteria Tiroidea Inferior: Estudio en fetos.**



DR. BLAS ANTONIO MEDINA RUIZ

- Miembro Consultor Extranjero del Comité Editorial de Revista Argentina de Anatomía Online.
- Instituto Nacional del Cáncer, Asunción, Paraguay.
- Cátedra de Anatomía Descriptiva de la Facultad de Medicina de la Universidad Nacional de Asunción, Paraguay.

**Revista Argentina de Anatomía Online 2011,
Vol. 2, Nº 3, pp. 84.**

Ya a principios de 1900, Halsted encomendó a Evans que estudiara la anatomía de las arterias paratiroides viendo o previendo su importancia anatómica y funcional. Los resultados de este trabajo se vieron reflejados en un artículo que marca un hito transcendental en la anatomía quirúrgica del cuello, pues se demostró que ambas arterias paratiroides, que nutren a las paratiroides superior e inferior, provienen en un gran porcentaje de los casos de la arteria tiroidea inferior (Halsted W, Evans H. Annals of Surgery 1907, XLVI (4)). Marco este detalle pues con esto se demuestra la gran importancia funcional que adquiere la arteria tiroidea inferior, y que sobrepasa de lejos su también importante función topográfica de reparo de localización del nervio recurrente.

Con la comprensión de la patología tiroidea tanto benigna como maligna y la aparición de patologías paratiroides a consecuencia de los avances en el tratamiento de la insuficiencia renal, el campo de la cirugía cervical fue ampliándose y tomando un ribete más agresivo, dándole un papel predominante al conocimiento anatómico de la región.

La relación entre las estructuras anatómicas abordada por los autores es de una relevancia particular, que se constituye en el punto clave para conservarlas, y esta ayuda que se brindan mutuamente estos elementos para su identificación y preservación hay que tenerla siempre presente para evitar accidentes quirúrgicos, que peligran la integridad de los pacientes. Tanto la conservación de los nervios recurrentes como de las arterias tiroideas inferiores hasta la emergencia de las arterias paratiroides constituyen los pasos fundamentales en la cirugía tiroidea y constituye un detalle anatómico a tener en cuenta en otras cirugías de cuello.

Los autores realizan un meticuloso y meritorio trabajo de disección de la región, haciendo una revisión del desarrollo embriológico de los elementos enfocados, lo cual aclara el panorama para la interpretación de los hallazgos. Estos hallazgos muy bien descritos y que reflejan los objetivos del trabajo deben ser, como se decía, tenidos siempre en cuenta cuando se aborda quirúrgicamente la región.