

Imagen Anatómica

IMAGEN DE SENO CAVERNOSO.

Cavernous Sinus Image.

CONESA, HORACIO A.

Departamento de Anatomía, Facultad de Medicina, Universidad de Buenos Aires.
Ciudad de Buenos Aires, Argentina.

E-Mail de Contacto: haconesa@fmed.uba.ar

Recibido: 20 – 09 – 2011

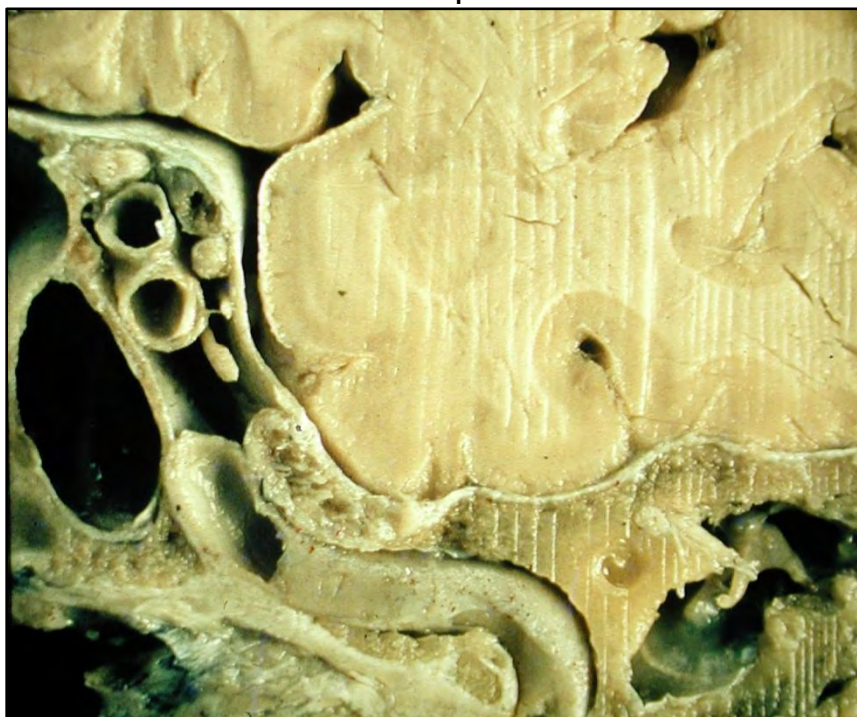
Aceptado: 29 – 09 – 2011



Horacio A. Conesa

Revista Argentina de Anatomía Online 2011, Vol. 2, Nº 3, pp. 97.

Anterosuperior



Posteroinferior

Corresponde a una sección encefalocraneana deracha vista desde adelante. Es una sección oblicua anteroposterior cefalocaudal. Hacia la línea media se ve la imagen del seno esfenoidal. Hacia fuera y hacia arriba, áreas del hemisferio cerebral, lóbulo temporal por fuera, lóbulo frontal por arriba. Sobre la derecha de la imagen, en lo que sería la sección del oído medio, se ve el yunque, el martillo y la membrana timpánica, por dentro de estos, sobre el caracol óseo, el membranoso. El resto de la imagen se corresponde con el seno cavernoso. Por debajo, la entrada posterior de la arteria carótida, su primera inflexión vertical y la relación en esa situación, con el ganglio de Gasser. El lado opuesto del seno, que es anterior y superior, nos muestra el nervio óptico, y por debajo, dos secciones arteriales que corresponden al codo anterior sinusal carotídeo. Se diferencia muy bien, la pared lateral como continuidad perióstica del hueso temporal; constituyendo delimitación del ganglio de Gasser, y luego, diferenciándose como pared lateral del seno cavernoso. Entre los elementos descritos, y la pared, en la imagen desde arriba abajo, se observan: el sistema venoso, luego el tercer par, y, el cuarto par (mucho más pequeño). Queda el sexto par como elemento central del espacio aparente de la fotografía.