


Reporte de Caso

## TRONCO CELÍACO MESENTÉRICO EN COMBINACIÓN CON ARTERIAS HEPÁTICAS ABERRANTES.

*Tronco Celíaco Mesentérico en Combinación con Arterias Hepáticas Aberrantes.*

OTTONE, NICOLÁS ERNESTO<sup>1</sup>; BLASI, ESTEBAN DANIEL<sup>2</sup>;  
DOMINGUEZ, MARIO LUIS<sup>3</sup> & MEDAN, CARLOS DANIEL<sup>4</sup>.



Nicolás Ernesto Ottone

Equipo de Disección Dr. V.H. Bertone, II Cátedra de Anatomía Prof. Dr. Homero F. Bianchi, Departamento de Anatomía, Facultad de Medicina, Universidad de Buenos Aires, Argentina.

E-Mail de Contacto: nottone@fmed.uba.ar

Recibido: 07 – 02 – 2012

Aceptado: 17 – 02 – 2012

Revista Argentina de Anatomía Online 2012, Vol. 3, N° 1, pp. 18 – 21.

### Resumen

Las variaciones vasculares en el sector supramesocólico presentan un importante correlato embriológico. En el presente trabajo se describe el caso hallado, haciendo especial referencia a su origen embrionario y la importancia de su presencia en la intervención quirúrgica de la región.

Disección de un cadáver masculino, adulto, caucásico, previa formolización al 10%. Se encontraron múltiples variaciones vasculares a nivel del sector supramesocólico, a saber: (1) tronco celiacomesentérico; (2) arteria hepática izquierda aberrante accesoria, naciendo de la arteria gástrica izquierda; (3) arteria hepática derecha aberrante reemplazante, naciendo de la arteria mesentérica superior.

El porcentaje de hallazgo de variaciones vasculares en esta región es significativo (30% aproximadamente). Esto determina que al afrontar un procedimiento quirúrgico a nivel supramesocólico es importante poseer un conocimiento profundo de la distribución vascular tanto clásica como de sus variaciones.

**Palabras Clave:** tronco celiacomesentérico, arterias hepáticas aberrantes, abdomen.

### Abstract

Vascular variations in the supramesocolic sector have an important embryological correlate. In this article we describe the case found, with particular reference to their embryonic origin and significance of their presence in the surgery of the region.

Dissection of a male cadaver, adult, caucasian, after 10% formalin. Multiple vascular variations were found at supramesocolic sector, namely: (1) celiac-mesenteric trunk, (2) accessory aberrant left hepatic artery, emerging from the left gastric artery, (3) Replacing aberrant right hepatic artery being born of the superior mesenteric artery.

The percentage of discovery of vascular variations in this region is significant (30% approximately). This determines that in facing a surgical procedure at supramesocolic level is important to have a thorough knowledge of the vascular distribution of both: classical and unusual variations.

**Key Words:** celiacomesenteric trunk, aberrant hepatic arteries, abdomen.

**Autores:** 1 Auxiliar Docente de 1ª Dedicación Semi Exclusiva, Equipo de Disección Dr. V.H. Bertone, II Cátedra de Anatomía Prof. Dr. Bianchi. Museo de Anatomía del Instituto de Morfología J.J. Naón. Departamento de Anatomía, Facultad de Medicina, Universidad de Buenos Aires, Argentina. Co-Editor Revista Argentina de Anatomía Online. Coordinador del Comité de Alumnos y Anatomistas Jóvenes. 2 Cirujano General. JTP Equipo de Disección V.H. Bertone, II Cátedra de Anatomía Prof. Dr. Bianchi, Facultad de Medicina, Universidad de Buenos Aires, Argentina. 3 Residente de Cirugía General Hospital de Clínicas Buenos Aires. JTP Equipo de Disección V.H. Bertone, II Cátedra de Anatomía Prof. Dr. Bianchi, Facultad de Medicina, Universidad de Buenos Aires, Argentina. 4 Cirujano General. JTP Equipo de Disección V.H. Bertone, II Cátedra de Anatomía Prof. Dr. Bianchi, Facultad de Medicina, Universidad de Buenos Aires, Argentina. Cirujano General. Co-Editor Revista Argentina de Anatomía Online. Vicepresidente de la Asociación Argentina de Anatomía.

### INTRODUCCIÓN.

Desde hace varios siglos, ha resultado de gran interés para los anatomistas en un comienzo, y los cirujanos en la actualidad, la anatomía tanto normal como variable del tronco celíaco y una de sus ramas terminales, la arteria hepática. Haller en 1756 comenzó con las variaciones del tronco celíaco (1). Tidemann en 1822 (2) describió múltiples anomalías y Adachi en 1928 (3) clasificó estas variaciones arteriales en 28 subgrupos. También encontramos los análisis clásicos realizados por Flint en 1923 (1), Michels (2)

su trabajo en 200 cadáveres y Vandamme et al. en 1969 (4). Hiatt y col. (4), contemporáneo, realizó sus investigaciones en 1000 casos y la revisión de las variaciones hepáticas a través de angiografía digital en 600 pacientes realizadas por Covey y col. (6), entre otros trabajos. Estos últimos trabajos, resaltan la importancia y utilidad de estas variaciones arteriales. Con respecto a la arteria hepática, un nuevo empuje recibió el estudio de su anatomía normal y variables en la actualidad, ya que estos patrones arteriales resultan de fundamental importancia al momento de planear y realizar todos los procedimientos quirúrgicos.

gicos y radiológicos en el abdomen superior, incluyendo las cirugías laparoscópicas de las vías biliares (7).

El objetivo del presente trabajo consiste en dar a conocer el hallazgo de un caso de presencia de múltiples variaciones en la disposición de los vasos arteriales de la región supramesocólica, demostrando la importancia que tiene el conocimiento de esta anatomía al momento de afrontar intervenciones clínicas, quirúrgicas e imagenológicas de dicha región.

## REPORTE DE CASO.

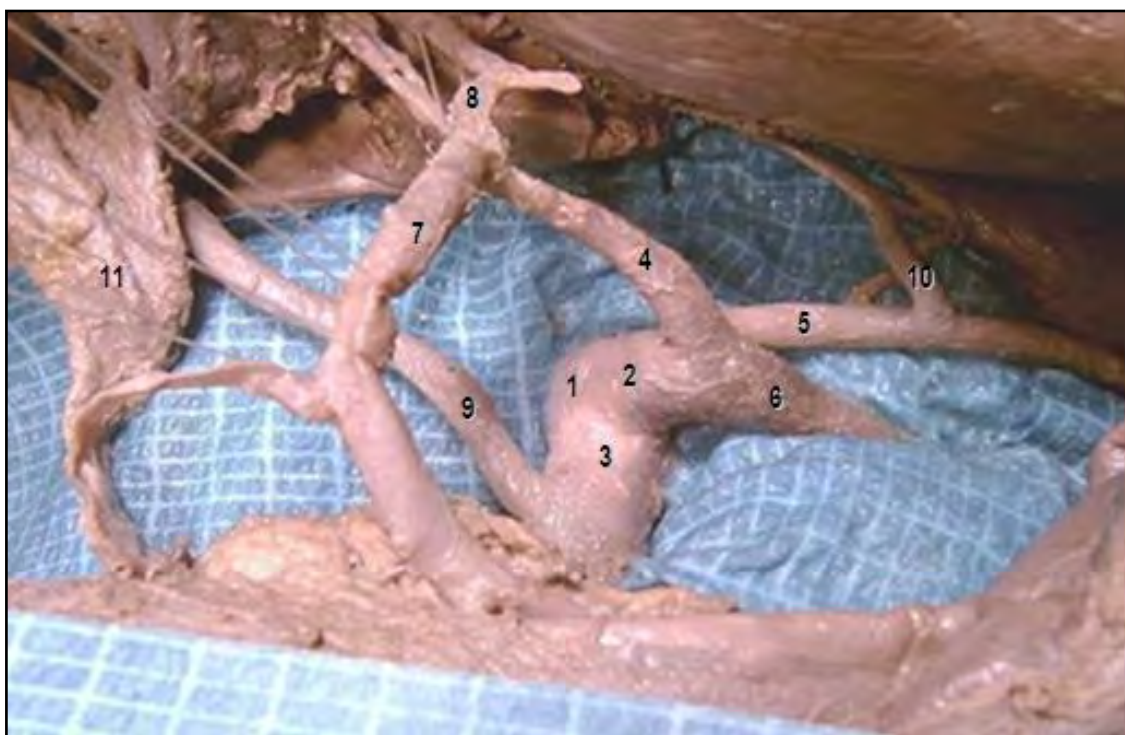Se llevó a cabo la disección de un cadáver masculino, adulto, caucásico, previa formolización al 10%. Se accedió a la región supramesocólica luego de abrir la pared abdominal con una incisión en boca de horno. La sección de los músculos de las paredes anterolaterales del abdomen permitieron el acceso en el compartimiento supramesocólico, exponiendo, finalmente, los elementos hallados, luego de la disección rutinaria de la región.

Con respecto al componente vascular de la región, se detectó el nacimiento del tronco celiaco y la arteria mesentérica superior desde un tronco arterial común, de aproximadamente 4 mm de longitud, conformando el denominado tronco celiacomesentérico (TCM). El TCM va a estar proporcionando, desde la porción celiaca del mismo, a las arterias esplénica, hepática común, y coronaria estomacal. A su vez la arteria hepática común termina en trifurcación, dando origen a las arterias gastroduodenal y hepática izquierda, por ausencia de la arteria hepática propia y

su terminación en hepática derecha. Por otro lado, la arteria mesentérica superior, a 1,5 cm de su origen, da nacimiento a una arteria hepática derecha aberrante reemplazante, en reemplazo de la ausencia del vaso normal. Al mismo tiempo, desde la arteria gástrica izquierda va a nacer una arteria hepática izquierda accesoria, que contribuye, junto al vaso izquierda de disposición normal, a la irrigación del hígado (ver Fig. 1).

## DISCUSIÓN.

Tandler (8) propuso una disposición metamérica de las arterias del tronco. En el embrión, cada nivel metamérico da lugar a tres pares de arterias que nacen de la aorta: las posteriores son parietales, las laterales son urogenitales, y las anterior son intestinales. Tandler demostró en embriones humanos que las arterias intestinales metaméricas primitivas (arterias vitelinas) están conectadas por una anastomosis longitudinal anterior. Es decir, cuatro ramas espláncnicas primitivas derivadas de la aorta abdominal en embriones humanos están conectados por una anastomosis longitudinal ventral (Laengsanastomose) entre los cuatro raíces de la arteria onfalomesentérica, de las cuales las dos centrales desaparecen y el conducto longitudinal anastomótico se une a las raíces primera y cuarta. Las arterias gástrica izquierda, hepática común y esplénica se originan en esta anastomosis longitudinal. Por lo tanto, es la persistencia o desaparición de distintas porciones de este primitivo plexo arterial lo que determinaría la aparición de numerosas variaciones anatómicas del TC y la AMS. Esta última se origina, por lo general, de la cuarta raíz por debajo de la última de estas tres ramas celiacas. Si esta separación se lleva a cabo a un nivel superior, una de las ramas



**Fig. 1.** 1. Tronco celiacomesentérico; 2. Tronco celiaco; 3. Arteria Mesentérica Superior; 4. Arteria Hepática Común; 5. Arteria Gástrica Izquierda; 6. Arteria Esplénica; 7. Arteria Gastroduodenal; 8. Arteria Hepática Izquierda; 9. Arteria Hepática Aberrante Derecha Reemplazante; 10. Arteria Hepática Izquierda Aberrante Accesoría; 11. Conducto Colédoco.

se desplaza a la AMS. Si la primera o cuarta raíz desaparece, se formará un TCM (ver Fig. 2).

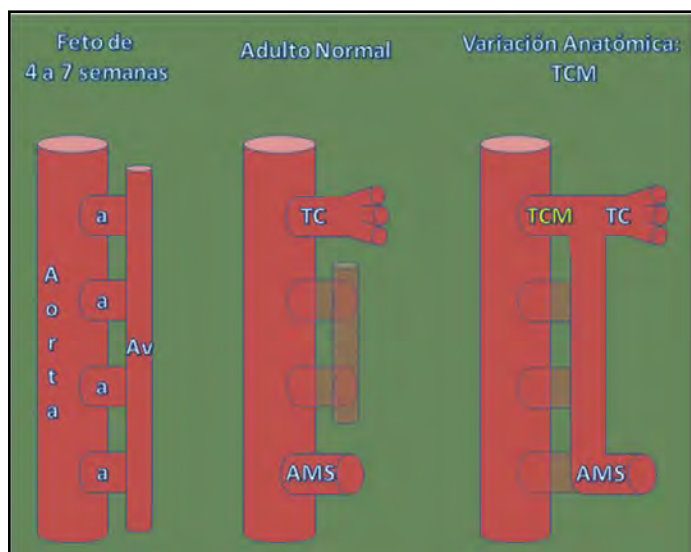


Fig. 2. Evolución embriológica del tronco celiacomesentérico.

Bergman y col. (1) realizaron una recopilación bibliográfica respecto a la presencia de la disposición típica del tronco celiaco de tres ramas. Se presenta en el 86% de los 756 casos estudiados. Según Poynter (1922) el tronco celiaco puede estar ausente. En este caso, las ramas del tronco nacen directamente de la aorta. Describió un caso en el cual la arteria esplénica dio lugar a la gástrica izquierda, hepática común y a la mesentérica superior. Con respecto a la longitud del tronco celiaco, el mismo puede ser más corto o más largo de lo habitual. En este último caso, las ramas se desprenden en forma separada del tronco, en lugar de irradiar un único punto (1-3).

El tronco celiaco puede proveer sólo dos ramas, generalmente las arterias esplénica y hepática común, y, más raramente, las arterias gástrica izquierda y esplénica, o puede tener más de tres ramas. Este ramo adicional puede ser una de las arterias frénicas inferiores, un tronco común para las arterias frénicas inferiores o un tronco común para las arterias frénica inferior y gástrica izquierda. También puede corresponder a la arteria gastroduodenal, una arteria esplénica accesoria, arteria cólica media, o una la arteria dorsal del páncreas.

El tronco celiaco y las arterias mesentéricas superior e inferior pueden estar unidos entre sí por una anastomosis longitudinal continua, de persistencia embriológica.

Según Poynter, la formación de un tronco celiaco-mesentérico se da en el 1,4% de los casos (1).

Dupuis y Barnay (1874) informaron la existencia de un tronco celiaco proporcionando cinco arterias: 1) gastroepiploica izquierda, 2) esplénica, 3) gastroepiploica derecha, 4) hepática y 5) frénica inferior. También, el tronco celiaco puede dar lugar a una arteria

esofágica o una arteria pulmonar (1).

Con respecto a las arterias hepáticas aberrantes, dos son los lugares y las variaciones que son necesarias reconocer al abordar la región supramesocolónica, debido a la alta frecuencia de aparición de arterias hepáticas aberrantes (26,56%) y a las consecuencias que una lesión podría provocar (9). Por un lado, observar cuidadosamente el omento gastrohepático y determinar la presencia de una arteria hepática izquierda aberrante, que puede originarse de la arteria gástrica izquierda, y recorrer este omento en búsqueda del hilio hepático. Por el otro lado, examinar la cara posterior del pedículo hepático y observar la eventual presencia de una arteria hepática derecha aberrante, la cual nace de la arteria mesentérica superior, desarrollando un peligroso recorrido retroduodenoporal para alcanzar también el hilio hepático. Desde la angiografía y el intervencionismo vascular hepático es clara la importancia de este conocimiento anatómico, ya que permite el correcto tratamiento de lesiones hepáticas irrigadas por estos ramos (9-11).

El conocimiento anatómico de las variedades del tronco celiaco y la arteria hepática es de primordial importancia para el abordaje quirúrgico del hilio hepático y región supramesocolónica, como así también para el intervencionismo vascular del hígado (9-11).

## REFERENCIAS.

1. Bergman, R.A.; Afifi, A.K.; Miyauchi, R. Celiac Trunk Arteries. Illustrated Encyclopedia of Human Anatomic Variation: Opus II: Cardiovascular System: Arteries: Abdomen. 2006. Disponible en: <http://www.anatomyatlases.org/AnatomicVariants/Cardiovascular/Text/Arteries/CeliacTrunk.shtml>
2. Michels, N.A. Variational anatomy of the hepatic, cystic, and retroduodenal arteries; a statistical analysis of their origin, distribution, and relations to the biliary ducts in two hundred bodies. *AMA Arch. Surg.* 1953;66(1):20-34.
3. Adachi, B. Anatomie der Japaner I. Das Arteriensystem der Japaner. Band II. Kaiserlich-Japanischen Universität zu Kyoto, 1998, Maruzen Publishing Co. Kyoto. pp. 20-71.
4. Vandamme, J. P. J.; Bonte, J. & Schueren, G. A reevaluation of hepatic and cystic arteries. The importance of the aberrant hepatic branches. *Acta Anat.*, 73:192-209, 1969.
5. Hiatt, J.R.; Gabbay, J.; Busuttil, R.W. Surgical anatomy of the hepatic arteries in 1000 cases. *Ann. Surg.* 1994; 220(1):50-2.
6. Covey, A.M.; Brody, L.A.; Maluccio, M.A.; Getrajdman, G.I.; Brown, K.T. Variant Hepatic Arterial Anatomy Revisited: Digital Subtraction Angiography Performed in 600 Patients, *Radiology* 2002; 224:542-547.

7. Del Sol, M.; Olave, E.; Epulef, V. Variación anatómica de las arterias hepática propia y pancreaticoduodenal inferior. Aspectos anatómo-clínicos. Rev. Chil. Cs. Méd. Biol., 11(2):51-54, 2001.

8. Tandler, J. Zur entwickelungsgeschichte des menschliden darmarterien. Anat. Hefte. 1906;23:189-209, 475-499. En Yi, S.Q.; Terayama, H.; Naito, M.; Hayashi, S.; Moriyama, H.; Tsuchida, A.; Itoh, M. A common celiacomesenteric trunk, and a brief review of the literature. Ann Anat. 2007;189(5):482-8.

9. Hardy, K.J.; Jones, R.M. The hepatic artery: a reminder of surgical anatomy. J. R. Coll. Surg. Edinb. 2001; 46(3):168-70.

10. Ottone, N.E.; Arrotea, A.; Dominguez, M.L.; Lo Tártaro, M.; García de Quirós, N.; Medan, C.; Blasi, E.; Bertone V.H. Arterias hepáticas aberrantes. Estudio en 64 cadáveres disecados. Int. J. Morphol. 2006; 24(4):581-585.

11. Varotti, G.; Gondolesi, G.E.; Goldman, J.; Wayne, M.; Florman S.S. Anatomic variations in right liver living donors. J. Am. Coll. Surg. 2004; 198(4):577-82.

**Comentario sobre el artículo de Reporte de Caso:  
Tronco Celiaco Mesentérico en Combinación  
con Arterias Hepáticas Aberrantes.**



**PROF. DR. NELSON ARVELO D'FREITAS**

- Profesor Titular (Magister) Jefe del Departamento de Ciencias Morfológicas. Escuela de Medicina "Luis Razetti". Facultad de Medicina. Universidad Central de Venezuela.
- Cirujano de Emergencia Primer Adjunto del "Hospital Ricardo Baquero González". Caracas.
- Miembro Consultor Extranjero de Revista Argentina de Anatomía Online.

**Revista Argentina de Anatomía Online 2012, Vol. 3, Nº 1, pp. 21.**

A pesar de la literatura abundante que existe con respecto a la presente comunicación siempre resulta interesante leer un trabajo relacionado con variaciones vasculares, en este caso en particular variaciones arteriales de la región supramesocólica de la cavidad abdominal, con énfasis en el tronco celiaco, lo cual demuestra en primer lugar, que dista mucho de ser un tema agotado y, en segundo lugar que estas variaciones vasculares pueden tener un carácter regional en la población, siempre buscando su explicación en la embriología, bien como una característica atávica, o por desaparición de vasos primitivos como lo señalan los autores en su comunicación.

En relación a la presencia del tronco celiaco con sus tres grandes ramas: las arterias gástrica izquierda, liénica o esplénica y la hepática, en un trabajo realizado por quien esto escribe, sobre patrones arteriales de la glándula pancreática en cadáveres frescos de fetos humanos, entre 36 y 40 semanas de gestación, de ambos sexos, el tronco celiaco estuvo presente en 90%. La literatura al respecto señala que esta frecuencia varía de un 65% a 86 %. Resulta oportuno señalar que hay que diferenciar entre la

presencia de la tres ramas del tronco celiaco, originadas en diferentes niveles del mismo y, el celebre trípode celiaco descrito por Haller, en donde las tres arterias; gástrica izquierda, liénica y hepática se originan en un mismo nivel. La ausencia del tronco celiaco, en donde sus tres ramas se originan por separado de la aorta abdominal ha sido reportado en 1%. La presencia de un tronco celiaco-mesentérico, motivo de la presente comunicación, ha sido reportado en la literatura en el orden del 1% y, un tronco hepático-liénico, más frecuente, en 4%.

En relación a la terminología usada con respecto a arteria aberrante, en sus dos acepciones; accesoria y reemplazante es el correcto. La literatura señala que para la arteria hepática derecha aberrante, su origen mas frecuente es la arteria mesentérica superior y, para la arteria hepática izquierda aberrante, su origen mas frecuente corresponde a la arteria gástrica izquierda. Es mas frecuente observar una arteria hepática izquierda aberrante. Con respecto a las arterias hepáticas aberrantes accesorias, derecha o izquierda, hay que tomar en cuenta que en ocasiones son arterias hepáticas segmentarias de origen extra hepático.

En las conclusiones, los autores señalan la importancia del conocimiento anatómico y las variaciones anatómicas de un elemento en particular, que puedan estar presentes en una determinada región, lo cual soy de la opinión que es muy importante. Los que hacemos vida en la cirugía, en cualquiera de sus especialidades sabemos que en la practica quirúrgica se cometen errores, a veces graves y catastróficos, debido a la falta del conocimiento anatómico, de ahí la imperiosa necesidad de hacer énfasis en los cursos de post-grado quirúrgicos de ese conocimiento anatómico y de las variaciones anatómicas.