

Aparato Locomotor

ANATOMÍA TOPOGRÁFICA DEL NERVI ACCESORIO ESPINAL EN EL TRIÁNGULO POSTERIOR DEL CUELLO.

Topographic Anatomy of the Spinal Accessory Nerve in the Posterior Triangle Neck.

RUSSO, ALEJANDRO M.¹; JAUME, ALEJANDRA² & MARTÍNEZ, FERNANDO³.

1 Asistente, Departamento de Anatomía, Prof. Dr. Víctor Soria, Facultad de Medicina, Universidad de la República, Montevideo, Uruguay

2 Ayudante de clase, Departamento de Anatomía, Prof. Dr. Víctor Soria, Facultad de Medicina, Universidad de la República, Montevideo, Uruguay.

3 Profesor Adjunto, Servicio de Neurocirugía, Hospital de Clínicas, Facultad de Medicina, Universidad de la República, Montevideo, Uruguay.

E-Mail de Contacto: aleru86@gmail.com

Recibido: 14 – 06 – 2012

Aceptado: 29 – 06 – 2012



Alejandro M. Russo

Revista Argentina de Anatomía Online 2012, Vol. 3, Nº 2, pp. 53 – 56.

Resumen

En la cirugía de nervios periféricos, el nervio accesorio espinal (NAE) es utilizado de manera habitual como uno de los troncos donantes. Durante estos procedimientos, el NAE debe ser ubicado en el triángulo posterior del cuello. Si bien su ubicación puede ser facilitada por el uso de neuroestimuladores, los reparos anatómicos continúan jugando un rol preponderante en la identificación del NAE. Se estudiaron 20 triángulos posteriores del cuello de cadáveres adultos conservados en solución en base a formol. Se midió la distancia desde el gonion a la articulación acromioclavicular (G-AC) y a la extremidad medial de la clavícula (G-C). Se reperó la topografía del NAE en dichas líneas con la cabeza en posición indiferente y con la cabeza rotada al lado contralateral 30 grados. La G-C fue en promedio 158mm con la cabeza en posición neutra, y de 160mm con la cabeza rotada 30 grados. El NAE se topografió ubicó en la mayoría de los casos en el tercio medio de dicha línea. En relación a la G-AC fue en promedio 163mm con la cabeza en posición neutra y 156mm con la cabeza rotada 30 grados. El NAE se situó en el tercio medio en todos los casos. Los resultados presentados en este trabajo son de gran utilidad para el abordaje quirúrgico del NAE a nivel del triángulo posterior del cuello.

Palabras Clave: nervio accesorio espinal – triángulo posterior del cuello – cirugía nervios periféricos – anatomía – cuello..

Abstract

The spinal accessory nerve (SAN) represents a commonly used trunk in peripheral nerve surgery. During this procedure, the SAN is located within the posterior cervical triangle. Although its location may be assisted by a neurostimulator, the anatomical landmarks still play a key role in the identification of the SAN. 20 posterior cervical triangles of formalin fixed adult cadavers were studied. The distance between the mandibular angle and the acromioclavicular joint (M-AC), and the distance between the mandibular angle and the external end of the clavicle (M-C) were measured. The topography of the SAN within those lines both with the head in neutral position and rotated 30 degrees contralaterally was registered. The M-C was mean 158mm with neutral position, and 160mm with the head rotated 30 degrees. The SAN was located in the majority of the cases within the middle third of this line. The M-AC was mean 163mm with head in neutral position and 156mm with head rotation of 30 degrees. The SAN was located in every case within the middle third of this line. The results presented in this paper are of great importance for surgical location of the SAN within the posterior cervical triangle.

Key Words: Spinal accessory nerve – posterior cervical triangle – peripheral nerve surgery – anatomy – neck.

Autor de Contacto: Br. Alejandro Russo. Asistente (Grado 2). Departamento de Anatomía, Prof. Dr. Víctor Soria. Facultad de Medicina. Universidad de la República. Montevideo, Uruguay. Vázquez Ledesma 3021. CP: 11300. Montevideo, Uruguay. (00598) 27117079 / (00598) 96243063. E-Mail: aleru86@gmail.com

INTRODUCCIÓN.

El nervio accesorio espinal (XI nervio craneano) se origina a partir de dos núcleos motores, bulbar y espinal. Emerge del bulbo raquídeo y atraviesa el espacio subaracnoideo para salir del cráneo por el foramen yugular. Se ubica primariamente en la región retroestílea donde da dos ramos, medial y lateral. El ramo medial se anastomosa con el nervio vago (X par craneano), en tanto el lateral cruza la vena yugular interna y el músculo estilohiideo para abordar al esternocleidomastoideo (ECM) al que inerva. Luego se dirige hacia atrás, en el triángulo posterior del cuello para abordar al trapecio (T), al que aporta fibras motoras (1).

En el triángulo posterior del cuello, el nervio accesorio espinal

(NAE) puede ser abordado para usarlo como nervio donante en neurotizaciones extraplexuales en lesiones traumáticas del plexo braquial. En esta topografía puede ser lesionado por múltiples mecanismos, incluida la lesión iatrogénica en el curso de biopsias o vaciamientos ganglionares (2).

Por ello, es importante tener reparos anatómicos fiables que permitan su localización rápida, ya sea para disminuir tiempos quirúrgicos (en el caso de neurotizaciones) o evitar su lesión (vaciamientos y biopsias ganglionares).

En el presente artículo estudiamos reparos anatómicos que permiten ubicar el nervio accesorio espinal en el triángulo posterior del cuello.

MATERIALES Y MÉTODO

Se disecó de forma bilateral, el triángulo posterior del cuello de 10 cadáveres adultos de ambos sexos, conservados en solución en base a formol (20 hemicuerpos). En ninguno de los casos se encontró elementos ostensibles de patología a nivel del triángulo posterior del cuello.

En todos los casos se realizó una incisión en L invertida, con una porción vertical siguiendo la línea media anterior de cuello y una porción horizontal situada a un centímetro por debajo del borde posterosuperior de la clavícula. Se identificaron los músculos ECM y T, posteriormente se disecó en el borde lateral y cara anterior del T ubicando al NAE a lo largo de todo su trayecto dentro del triángulo posterior del cuello (ver Figs. 1 y 2).

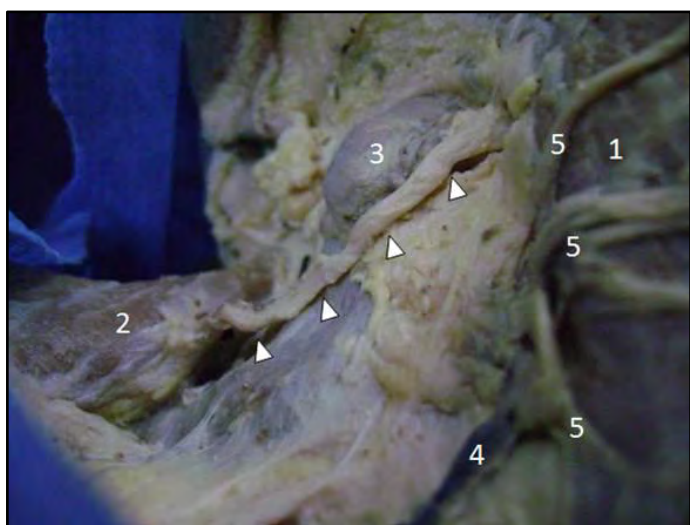


Fig. 1. Vista anterior de un triángulo posterior del cuello derecho. Se observa el músculo esternocleidomastoideo (1) y el músculo trapecio (2). Emergiendo por el borde posterior del músculo esternocleidomastoideo y alcanzando el borde anterior del trapecio se observa el nervio accesorio espinal (cabezas de flecha). Nótese el linfonodo (3) de la cadena satélite al nervio. A modo de referencia: vena yugular externa (4) y ramos terminales del plexo cervical superficial (5).

Se tomaron las siguientes medidas: 1) distancia gonion-extremidad interna de la clavícula (G-C) con la cabeza en posición neutra y girada 30 grados hacia el lado contralateral, 2) distancia gonion-articulación acromioclavicular (G-AC) con la cabeza en posición neutra y girada 30. La importancia del giro de 30 grados está dada por la posición en la que se coloca el paciente para abordar el NAE. Posteriormente se dividieron en tercios ambas distancias y se identificó en que tercio se situaba el NAE, para finalmente configurar un mapa anatómico que facilite el tiempo de identificación del NAE durante la cirugía.

Los reparos anatómicos obtenidos se utilizaron como referencia en 5 pacientes a los cuales se les realizó neurotización del nervio supraescapular con el NAE, por vía anterior, en el curso de cirugía de reparación del plexo braquial (ver Fig. 3).




Fig. 2. Vista lateral de un triángulo posterior del cuello derecho. Se observa el músculo esternocleidomastoideo (1) y el músculo trapecio (2). Emergiendo por el borde posterior del músculo esternocleidomastoideo y alcanzando el borde anterior del trapecio se observa el nervio accesorio espinal (cabezas de flecha).

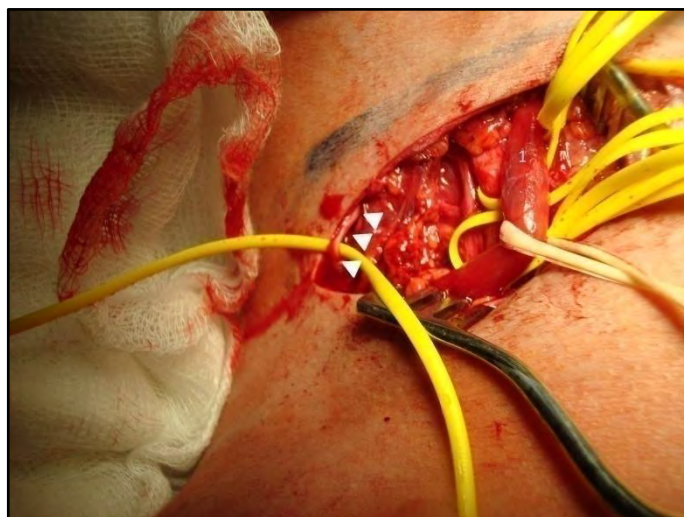


Fig. 3. Imagen tomada en acto quirúrgico. Se visualiza reparado el nervio accesorio espinal (cabezas de flecha) en el margen izquierdo del campo quirúrgico. Como referencia se observa el músculo omohioideo (1).

RESULTADOS

La distancia G-AC fue entre 80 y 122 mm (promedio 120mm) con la cabeza en posición neutra y entre 100 y 153mm (promedio 126) con la cabeza rotada 30 grados. En 17 hemicuerpos (85% de los casos) el NAE se situó en el tercio medio de la línea G-AC, en tanto en 3 (15%) se situó en la unión entre los tercios superior y medio. Dicha topografía no tuvo variaciones para la posición con cabeza neutra o rotada 30 grados.

La distancia G-C fue entre 135 y 187mm (promedio 163mm) con la cabeza en posición neutra y entre 130 y 195mm (promedio 156mm) con la cabeza rotada 30 grados. El NAE se situó en el tercio medio en todos los casos. Esta ubicación tampoco presentó variaciones con la cabeza en posición neutra o rotada 30 grados.

De estos datos se desprende que el NAE en el triángulo posterior del cuello, transita de forma groseramente horizontal, en un área establecida entre el tercio medio del borde posterior del ECM hasta el tercio medio de la línea que une el gonion con la articulación acromioclavicular, estos datos permiten construir un mapa anatómico (ver Fig. 4) que facilita la disección quirúrgica y por tanto disminuirían el tiempo operatorio.

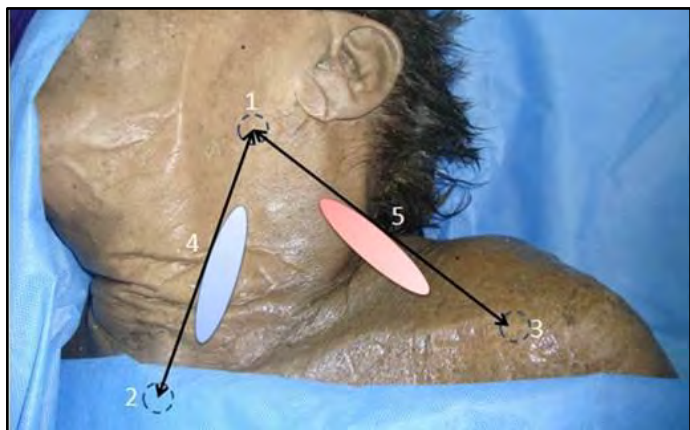


Fig. 4. Vista anterior de un preparado cadavérico correspondiente a un triángulo posterior de cuello izquierdo. Se reconocen los reperi de superficie: (1) Gonion, (2) extremidad medial clavícula, (3) Articulación acromio-clavicular. Se trazan las líneas gonion-extremidad clavicular medial (4) y gonion-articulación acromio-clavicular (5). Los óvalos de color muestran la topografía del nervio accesorio espinal encontrada.

DISCUSIÓN

El NAE inerva a los músculos ECM y T a través de su ramo lateral (1). Dichos músculos movilizan la cabeza, el cuello y el complejo articular del hombro. Luego de dar los ramos motores para el músculo ECM, el NAE se dirige hacia atrás y abajo, atravesando el triángulo posterior del cuello. Este último queda limitado adelante por el borde posterior del ECM, atrás por el borde anterior del T y abajo por el borde superior de la clavícula (1).

En su trayecto en esta región, el NAE es acompañado por un ramo de la arteria cervical transversa (3), tejido adiposo y numerosos ganglios linfáticos de la cadena espinal (1) (ver Fig. 3). Esta última recibe linfa del cuero cabelludo, piel de la espalda, músculos y vísceras cervicales. Por este motivo y por su relativa accesibilidad, los ganglios espinales son frecuentemente abordados para realizar diagnóstico o tratamiento de múltiples patologías. Incluso en los vaciamientos radicales de cuello, el NAE es utilizado como forma de reconocer los diferentes niveles ganglionares, relacionándose con ganglios de los niveles IIa, IIb y Va (2). Por ello, el NAE es el nervio lesionado de forma iatrogénica más frecuentemente, ya sea en el curso de biopsias o vaciamientos (3). Según Numanoglu (4), entre un 3 y un 10% de las biopsias ganglionares cervicales producen una lesión del NAE. Se describen además otros mecanismos de lesión del NAE, como lesiones secundarias a endarterectomías carotídeas, traumatismos abiertos o cerrados del triángulo posterior del cuello (5, 6).

La lesión del NAE puede producir una alteración en la motilidad del hombro por denervación del músculo T, ya que este músculo es importante en el ritmo escapulo-torácico. Durante el mismo, cada 3 grados de abducción del hombro, 2 se dan en la articulación escapulo-humeral y uno en la escapulo-torácica. El trapecio estabiliza la escápula, la aplica al tórax y permite su elevación, descenso y proyección medial del borde interno (7). El déficit motor del trapecio se traduce en: 1) escápula alada, 2) disminución de la abducción del hombro, 3) descenso del complejo articular del hombro y 4) dolor a nivel del hombro (5). Sin embargo estos síntomas no se ven en todos los pacientes que sufren una lesión del NAE, ya que el músculo T recibe además inervación variable del plexo cervical (C2, C3 y C4) (2,6). Incluso hay casos descritos de ausencia del NAE en donde el trapecio recibía toda su inervación del plexo cervical (5).

En los casos en que el NAE es utilizado como fuente de axones extraplexuales para neurotizarse el plexo braquial, la sección del NAE se hace luego de que da alguno de los ramos musculares y por ello la denervación del T no es total y habitualmente hay pocos síntomas de denervación (9).

Por todo esto, los reparos anatómicos que permitan ubicar el NAE son útiles tanto para el cirujano de cabeza y cuello que realizará un vaciamiento ganglionar, como para el cirujano que realizará una biopsia o para quien realice una reconstrucción de plexo braquial. No se puede dejar de tener en cuenta que además de los reparos anatómicos, el uso de neuroestimulador es de utilidad para ubicar de forma rápida y segura el nervio (10). Pero creemos que la neuroestimulación no sustituye, sino que complementa el conocimiento anatómico.

Según Tubbs (3), no hay gran cantidad de artículos que estudien los reparos anatómicos fiables para ubicar al NAE en el triángulo posterior del cuello, pero en textos clásicos y trabajos de investigación se citan varios (3). Un reparo anatómico útil para ubicar el NAE en el triángulo posterior del cuello es el punto en donde este se dirige desde el borde posterior del ECM hacia el T. Los datos recogidos en la literatura muestran una gran variabilidad con respecto al punto en que el NAE abandona el borde posterior del ECM. Por ejemplo, Brown (8) sobre 9 casos encuentra 5 en el punto medio del borde posterior del ECM y 4 en la unión entre el tercio superior y el medio. Numanoglu (4) revisando textos anatómicos clásicos ha encontrado referencias a que: 1) el NAE abandona al ECM en la mitad del músculo, 2) "un poco por arriba de la mitad", 3) nunca en el tercio superior del ECM, 4) en la unión del tercio superior con los 2/3 inferiores. Tubbs y colaboradores (3) encuentran sobre 30 nervios estudiados, que el punto del borde posterior del ECM donde el NAE abandona a dicho músculo está entre 4.5 y 6.5 cms por debajo de la punta de la mastoide.

En 2003, Park (11) publicó un artículo en el cual usa monitoreo neurofisiológico superficial para ubicar los nervios facial y NAE. En 12 casos de ubicación preoperatoria del NAE, este autor tuvo éxito en 11. El único caso en el que no se reconoció el trayecto del NAE desde la superficie cutánea, fue por compromiso tumoral y ganglio-

nar del nervio. Esta técnica podría ser de gran ayuda en la planificación preoperatoria a modo de referencia en el momento de trazar el recorrido superficial del nervio. El conocimiento previo de su topografía habitual, podría a su vez, disminuir el tiempo empleado en trazar su trayectoria superficial.

CONCLUSIONES.

Según nuestros datos y la bibliografía analizada, el nervio accesorio espinal se sitúa en el triángulo posterior del cuello, dirigiéndose desde el tercio medio del borde posterior del ECM hacia el tercio medio del borde anterior del músculo trapecio.

Estos datos anatómicos son útiles en la ubicación del nervio accesorio espinal en el curso de cirugías en la región.

REFERENCIAS.

1. Standring S: Gray's Anatomy, Fortieth Edition. Londres. Elsevier. 2008
2. Hamoir M; Desuter G; Gregoire V; Reyckler H; Rombaux P; Lengele B: A proposal for redefining the boundaries of level V in the neck. Is dissection of the apex of level V necessary in mucosal squamous cell carcinoma of the head and neck? Arch Otolaryngol Head Neck Surg 2002; 128(12):1381-1383.
3. Tubbs RS; Salter EG; Wellons JC III; Blount JP; Oakes WJ: Superficial landmarks for the spinal accessory nerve within the posterior cervical triangle. J Neurosurg Spine 2005; 3:375-378.
4. Numanoglu A; Rode H: Cervical lymph node biopsy: watch the nerves! S Afr Med J 2006; 96(1): 51-52.
5. Woodward G; Venkatesh R: Spinal accessory neuropathy and internal jugular thrombosis after carotid endarterectomy. J Neurol Neurosurg Psychiatry 2000; 68:111-112 (Letter).
6. Calzada-Sierra DJ; Gómez-Fernández L: Neuropatía yatrogénica del XI par craneal o nervio accesorio. Rev Neurol 2001; 32(3):299-300.
7. Kapandji AI: Fisiología articular: esquemas comentados de mecánica humana. Sexta edición. Tomo I: Miembro superior. Madrid. Médica Panamericana 2006
8. Brown H: Anatomy of the spinal accessory nerve plexus: relevance to head and neck cancer and atherosclerosis. Exp Biol Med 2002; 227(8):570-578.
9. Dailiana ZH; Mehdian H; Gilbert A: Surgical anatomy of spinal accessory nerve: is trapezius functional deficit inevitable after division of the nerve? J Hand Surg 2001; 26(B):137-141.
10. Netteville JL: What's new in otolaryngology? J Am Coll Surg 2001; 192:750-760.
11. Park JI: Preoperative percutaneous cranial nerve mapping in head and neck surgery Arch Facial Plast Surg. 2003; 5:86-91.

Comentario sobre el artículo de Locomotor: Anatomía Topográfica del Nervio Accesorio Espinal en el Triángulo Posterior del Cuello.



DRA. ANDREA SINAGRA

- Instituto de Morfología "J.J. Naón" - Centro de Anatomía Endoscópica - Laboratorio de Neuroendoscopia.
- Departamento de Anatomía. Facultad de Medicina. Universidad de Buenos Aires, Argentina.

Revista Argentina de Anatomía Online 2012, Vol. 3, Nº 2, pp. 56

El trabajo de Russo, Jaume y Martínez pone el foco en una discusión anatómica histórica sobre cual es el mejor reparo anatómico para identificar al nervio accesorio en el triángulo posterior del cuello. La distribución del nervio en el triángulo posterior del humano varía mucho, y por lo tanto es difícil establecer un mapa anatómico del nervio.

Al aparecer el nervio en el borde lateral posterior del músculo esternocleidomastoideo (ECM) se ubica en una posición muy superficial, haciéndolo muy sensible a la lesión, inclusive por la simple tracción. No hay acuerdo anatómico en cuanto a en que punto aparece el nervio por detrás del músculo. Se han planteado varias posibilidades:

- 1) en la unión de sus porciones superior y media;
- 2) a la mitad del borde posterior del músculo;
- 3) un poco por encima de la mitad del borde posterior;
- 4) nunca en el tercio superior del borde lateral del músculo.

Su salida entonces no es constante y su ubicación en el triángulo posterior es siempre muy superficial. Esto se ve agravado porque yace entre las capas superficial y prevertebral de la fascia cervical, y está rodeado por una densa fascia, tejido adiposo y tejido linfático.

Vale aclarar también que tradicionalmente se describe que este nervio craneano tiene dos orígenes, espinal y craneal. Pero un estudio de Lachman en el año 2002 desafía esta visión anatómica. En el material cadavérico examinado, el autor no encontró porción craneal del nervio accesorio. Otros trabajos (Kandel, Schwartz y Jessel entre otros) sugieren fuertemente que esta descripción ya no es válida porque no se encontraron conexiones entre estas dos raíces en la mayoría de los casos estudiados.

Estos resultados refuerzan la teoría de que en realidad la porción craneal del espinal debe realmente considerarse una porción del nervio vago. La distribución de esta porción espinal también se asemeja a la del vago y no así a la de la porción espinal del XI par.

A su vez, los cuerpos celulares que dan origen a las fibras craneales del nervio espinal tienden a ocupar una posición similar a la del origen de las fibras vagales. Es interesante recordar que las células de origen del nervio espinal no son motoneuronas ventrales de la médula espinal sino que yacen más dorsolateralmente en la sustancia gris.

Esto implica que si el nervio espinal se define en términos de raíces dorsales y ventrales, el nervio espinal no puede ser considerado un verdadero nervio espinal.

El conocimiento de la ruta y de los reparos anatómicos a tener en cuenta al abordar patologías del cuello, permite evitar la lesión del nervio espinal y practicar una cirugía segura.

Este interesante trabajo entonces contribuye a la determinación de la localización y curso del nervio espinal, conocimiento fundamental para comprender el mecanismo de lesión del nervio.

Dra. Andrea Sinagra