

## Imagen Anatómica

# ACERCA DE UN CORTE CORONAL DEL CARDIAS.

*About a Coronal Section of the Cardias.*

CONESA, HORACIO A. & ALGIERI, RUBÉN D.

Instituto de Morfología J.J. Naón, Facultad de Medicina, Universidad de Buenos Aires.  
Buenos Aires, Argentina.

E-Mail de Contacto: haconesa@gmail.com

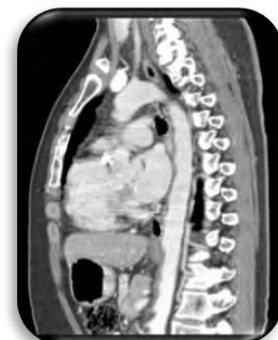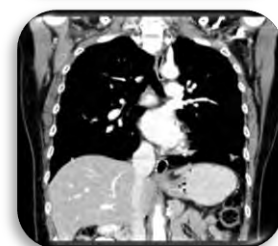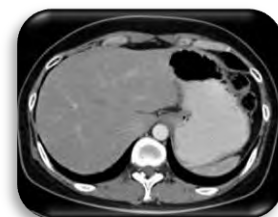
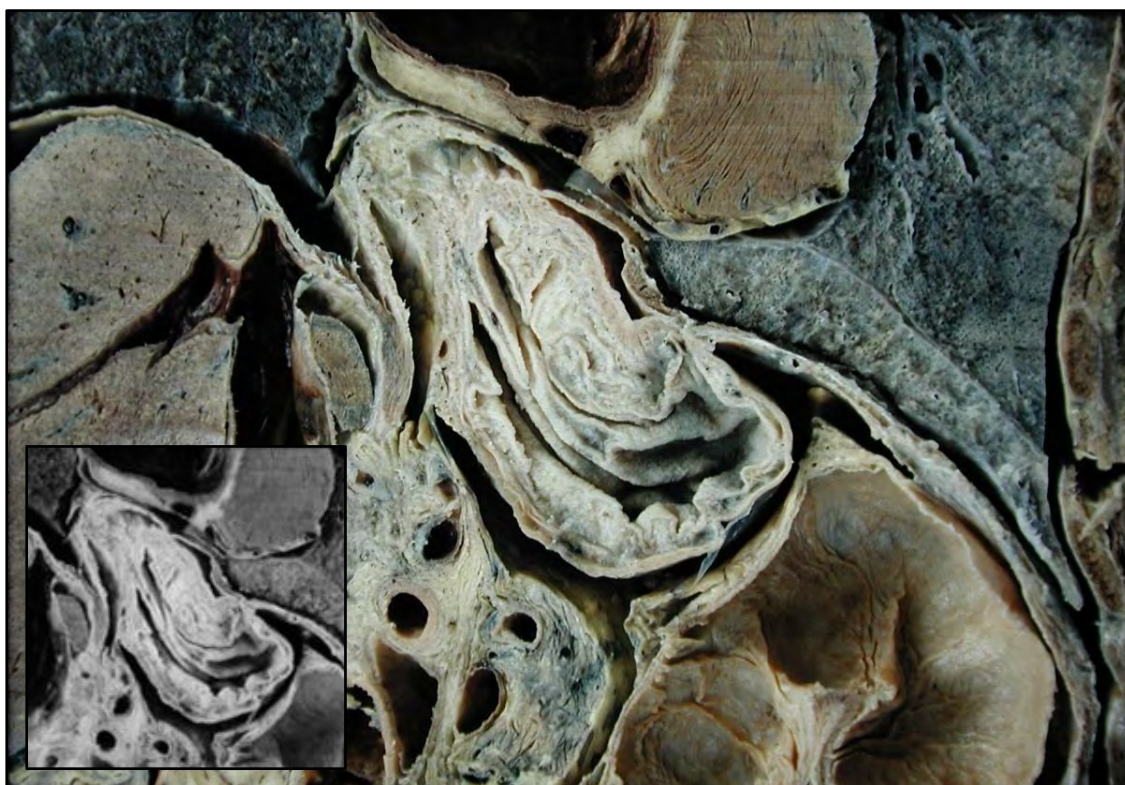
Recibido: 07-05-2012

Aceptado: 25-05-2012



Horacio A. Conesa

Revista Argentina de Anatomía Online 2012, Vol. 3, Nº 2, pp. 57.



El cardias es el término anatómico para la parte del estómago adjunto al esófago. La palabra proviene del griego *kardia* que significa corazón, el orificio cardiaco del estómago.

Se inicia inmediatamente distal de la unión gastroesofágica, en donde el epitelio escamoso del esófago da paso al epitelio cilíndrico del tracto gastrointestinal. En situación normal, este marcador anatómico es visible y está localizado en el esófago distal, justo por encima del pinzamiento diafragmático o "impronta hiatal" como la denominan otros, y la luz dilatada del estómago. Proximal al cardias en la Unión Gastroesofágica (UGE) se encuentra el esfínter esofágico inferior, anatómicamente igual pero fisiológicamente demostrable.

Existen fibras musculares semicirculares, ubicadas mayormente en el borde derecho que no llegan a abarcar toda la circunferencia del esófago distal y se entrecruzan con fibras oblicuas que se encuentran del lado izquierdo, estas fibras oblicuas están en gran número en el denominado ángulo de His y es el punto donde al contraerse este

esfínter produce el mayor efecto antirreflujo. El área denominada Cardias se superpone pero no contiene el Esfínter Esofágico Inferior (EEI). El consenso actual, afirma que el cardias es de hecho una parte del estómago. El EEI también es conocido como esfínter cardiaco, esfínter gastroesofágico y esfínter esofágico.

Sus relaciones con las estructura vecinas son: anterior la superficie posterior del lóbulo izquierdo del hígado, posterior el pilar derecho del diafragma y la aorta, a la derecha el lóbulo caudado del hígado y a la izquierda el fondo del estomago.

Conocer la anatomía y estructura del cardias, identificar el mismo a través de estudios por imágenes, e interpretar su correlación anatomo-imagenológica, nos permite entender cómo, cuanto y de qué manera resulta afectado, ya sea por diferentes patologías o lesiones como por diferentes técnicas quirúrgicas que lo involucran, para luego planificar un correcto tratamiento clínico-quirúrgico.