

Reporte de Caso

VARIANTE ANATÓMICA EN EL ORIGEN DE LA VENA PORTA: A PROPÓSITO DE UN CASO.

Anatomical Variation in the Origin of Portal Vein: Case Report.

AL-AWAD, ADEL¹; GRANADOS, ANDRÉS²; SÁNCHEZ, ARLEEN²; SÁNCHEZ, MAURIBEL² & FERNÁNDEZ, RAMÓN².



Adel Al-Awad

Departamento de Ciencias Morfológicas, Cátedra de Anatomía, Facultad de Medicina. La Universidad del Zulia. (LUZ). Venezuela.

E-Mail de Contacto: adelalawad@cantv.net, alawadadel@gmail.com

Recibido: 03 – 08 – 2012

Aceptado: 28 – 08 – 2012

Revista Argentina de Anatomía Online 2012, Vol. 3, Nº 4, pp. 116 – 119.

Resumen

La vena porta (VP) es un vaso sanguíneo voluminoso que se origina de la unión de la vena lienica con la vena mesentérica superior. Sus variaciones son poco frecuentes, sin embargo se debe tener presente durante las cirugías pancreatoduodenales. Este trabajo tiene el propósito de describir la variación anatómica de la formación de la VP durante la disección de un cadáver.

Se realizaron 33 disecciones de cadáveres de ambos sexos, de los cuales 28 cadáveres fueron masculinos y 5 cadáveres femeninos, todos mayores de 18 años, tanto frescos como fijados en formol al 10%. A todos se les realizó evisceración con el propósito de realizar la disección de los pedículos de los distintos órganos del cadáver.

De los 33 cadáveres, 11 estaban en estado fresco y 22 fijados en formol; durante la disección de un bloque de víscera fresca del sexo masculino, a nivel del compartimiento supramesocólico, específicamente en el borde inferior del cuerpo del páncreas, se observó una variante anatómica del origen de la VP. Esta variación consistió en la ausencia de la vena mesentérica superior, sustituida por el tronco venoso gastrocólico, que se une con el tronco venoso formado por la unión de la vena ileocólica con la vena esplénica. La vena mesentérica inferior confluye en la vena esplénica.

El conocimiento de las variaciones anatómicas de la VP es fundamental en el campo clínico-quirúrgico para la disminución potencial de lesiones intraoperatorias (hemorragia) y complicaciones postoperatorias en las cirugías pancreáticas y del colon.

Palabras claves: vena porta, variaciones anatómicas, vena esplénica.

Abstract

The portal vein (PV) is a large vessel which arises from the union of the lienic vein with the superior mesenteric vein. Their variations are rare, however it must be remembered during pancreaticoduodenal surgeries. This paper aims to describe the anatomical variation of the PV origin during a cadaveric dissection.

33 dissections of cadavers of both sexes were performed, 28 of them were male and 5 female, all over 18 years old, both fresh and fixed in 10% formalin. It was performed an evisceration of all of them, with the purpose of performing the dissection of the pedicles of the various organs of the cadaver.

Of the 33 cadavers, 11 were fresh and 22 were formalin-fixed, during dissection of a block of fresh viscera from the supramesocolic level from a male, specifically at the lower edge of the body of the pancreas, there was an anatomical variation of PV origin. This variation was in absence of superior mesenteric vein, replaced by the gastrocolic venous trunk which joins with the venous trunk formed by the junction of the ileocolic and splenic veins. The inferior mesenteric vein joins with splenic vein.

The knowledge of anatomical variations of the PV is fundamental in the clinical-surgical field to reduce potential intraoperative injuries (bleeding) and postoperative complications in pancreatic and colon surgery.

Key words: portal vein, anatomical variations, splenic vein.

Autores: 1 Profesor de Anatomía Humana de LUZ. Cirujano Hepatobiliar y Pancreático Hospital Coromoto de Maracaibo. Maracaibo, Venezuela. 2 CEDIAH: Comunidad Estudiantil para la Difusión e Investigación de la Anatomía Humana, Escuela de Medicina de la Universidad del Zulia.

INTRODUCCIÓN.

La vena porta (VP) es un vaso sanguíneo voluminoso con un diámetro de 8 a 12mm en el adulto (1, 2). En la mayoría de los casos se forma por la unión de la vena mesentérica superior y la vena esplénica en la cara posterior del cuello pancreático (3, 4, 5) (ver Fig.1). Se dirige oblicuamente hacia arriba y a la derecha, distinguiéndose un trayecto retropancreático y uno radicular entre las hojas del ligamento hepatoduodenal. Penetra en el hilio hepático, bifurcándose en derecha e izquierda. Son afluentes de la VP las venas gástrica izquierda, gástrica derecha, pancreatoduodenal superior y prepilórica (3).

En su trayecto intrahepático la VP es asiento del mayor número de variaciones (6). Se han descrito pocas en su origen, relacionadas sobre

todo con la confluencia de la vena mesentérica inferior, que drena en la vena esplénica en un 60% de los casos y en menor cuantía a la mesentérica superior (7).

El sistema porta hepático es un puente transicional que aporta un 75 a 80% del flujo sanguíneo proveniente del tubo digestivo, direccionando los nutrientes hacia el hígado para su almacenamiento y distribución local o sistémica (7). La presión portal oscila entre 5 y 10 mmHg, superando a la venosa central, ya que debe franquear la barrera sinusoidal antes de desembocar en la cava inferior (7). Las anomalías del origen, trayecto y terminación de la VP incrementan el riesgo de hipertensión portal y, debido a la relación anatómica entre el páncreas y la VP, procesos neoplásicos de la cabeza y cuerpo pancreático pueden también ocasionar compresión extrínseca sobre las ramas predisponiendo a la

aparición de dicho síndrome (8).

En la patología del compartimiento supramesocólico, predominantemente tumoral, la anatomía vascular puede alterarse; en las cirugías pancreatoduodenales, pueden lesionarse pequeñas tributarias de la porta debido a la tracción inapropiada del área peripancreática de la cabeza (9, 10).

Conocer la anatomía normal y las variaciones del sistema portal es fundamental para realizar cualquier cirugía hepática, pancreática (resecciones pancreáticas centrales o corporocaudales) o pancreaticoduodenal. El objetivo del presente trabajo es difundir y describir una variación anatómica existente en el origen de la Vena Porta, nunca antes descrita en la literatura médica mundial, para un correcto manejo de la patología quirúrgica de hígado y páncreas (11-16).

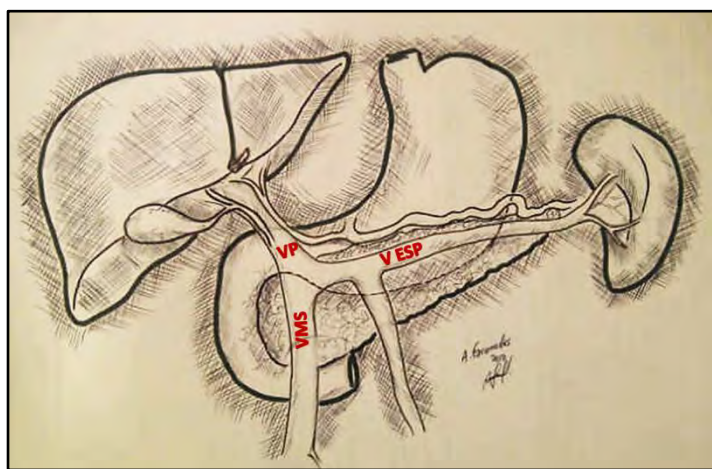


Fig. 1. Vista anterior del espacio supramesocólico donde se observan la Vena Mesentérica Superior (VMS) confluendo con la Vena Esplénica (VE) para formar la Vena Porta (VP).

MATERIALES Y MÉTODOS.

Se disecaron 28 cadáveres masculinos y 5 femeninos mayores de 18 años, 11 frescos y 22 fijados en formol al 10% en el Instituto Anatómico de la Facultad de Medicina de La Universidad del Zulia. Se procedió a la apertura del cadáver con la Técnica de Virchow (17), a evaluar la disposición de los órganos intraabdominales, y a la evisceración.

Con la técnica de Rouviere (17) se identificó el pedículo hepático y la disposición anatómica de sus estructuras. La VP fue abordada a nivel pedicular y en la porción retropancreática junto a la vena mesentérica superior, disecando el borde inferior del páncreas de izquierda a derecha desde la cola. Otra forma es desinsertar el mesocolón transversal también de izquierda a derecha hasta identificar los vasos cólicos medios, rechazar el colon y el delgado hacia abajo y a la izquierda, y continuar disecando hasta la vena mesentérica superior.

Se hace una incisión en el borde inferior del páncreas desde su cabeza hasta la cola para movilizarlo fuera del retroperitoneo y visualizar la vena mesentérica inferior. Retrayendo en forma cefálica el borde inferior del cuerpo se identifica el tronco de las venas esplénica y mesentérica inferior, observándose los detalles de la distribución de la misma.

RESULTADOS.

Durante la disección de un bloque de víscera fresca de sexo masculino en el borde inferior del cuerpo del páncreas se observó una variante anatómica del origen de la VP.

Al completar la separación del páncreas del retroperitoneo y de la fascia renal, e identificar la vena esplénica, se observó, de izquierda a derecha del cuerpo pancreático, una estructura venosa de menor calibre a la izquierda del ángulo duodenoyeyunal: la vena mesentérica inferior (ver Fig. 2). Esta confluye directamente en la vena esplénica de manera casi perpendicular, formando un tronco de mayor calibre.

Siguiendo el recorrido de este tronco, a 1 cm aproximadamente, se visualiza otra estructura venosa, ahora a la derecha del ángulo duodenoyeyunal, que corresponde a las venas yeyunoileales e ileocólicas confluyendo en la vena esplénica, formando un tronco de mayor diámetro ubicado en el borde inferior del cuello pancreático.

La tercera estructura venosa corresponde a la vena cólica derecha superior, o mejor dicho al tronco venoso gastrocólico, que recibe la vena cólica media y las pancreáticas inferiores. Esta vena asciende y se une con el tronco venoso anteriormente citado, a nivel retropancreático para formar la VP, que sigue su trayecto ascendente retropancreático hasta emerger por su borde superior y formar parte del pedículo hepático, ubicándose detrás de la arteria hepática y el conducto hepatocólico.

Podemos considerar tres modalidades de origen de la VP:

- 1.- Formación de la VP sin participación de la vena mesentérica superior, sustituida por el tronco venoso gastrocólico que se une con el tronco formado por la unión de la vena ileocólica con la esplénica. La vena mesentérica inferior continúa siendo tributaria de la esplénica.
- 2.- Formación de la VP por unión de la vena esplénica con el tronco venoso ileocólico; el tronco gastrocólico sería una de las primeras tributarias de la VP.
- 3.- Formación de la VP por unión de las venas esplénica, ileocólica y gastrocólica. La vena mesentérica inferior se continúa considerando tributaria de la vena esplénica.

DISCUSIÓN.

Las variaciones de la arquitectura del sistema portal extrahepático son poco frecuentes; casi no existen reportes de sus anomalías. De hecho, estudios imagenológicos llevados a cabo por Katsuyoshi y col. (18) en individuos sanos y con cirrosis hepática, han demostrado que la formación, relaciones anatómicas y trayecto de la porta extrahepática tienen una distribución estadística constante y que coincide con la descripción clásica.

Sin embargo, uno de los primeros casos reportados, en 1920, describe el origen de la vena porta por delante de la cabeza pancreática, por la confluencia de la vena esplénica y los troncos venosos mesentéricos superior e inferior, siguiendo un trayecto preduodenal hacia arriba y a la derecha, en dirección al hilio hepático (19). Esta condición se ha relacionado con obstrucción intestinal a nivel del duodeno y con otras malformaciones intestinales (20).

La duplicación de la vena porta (21) o ausencia de la misma (22) constituyen variantes sumamente raras, relacionadas con un grado

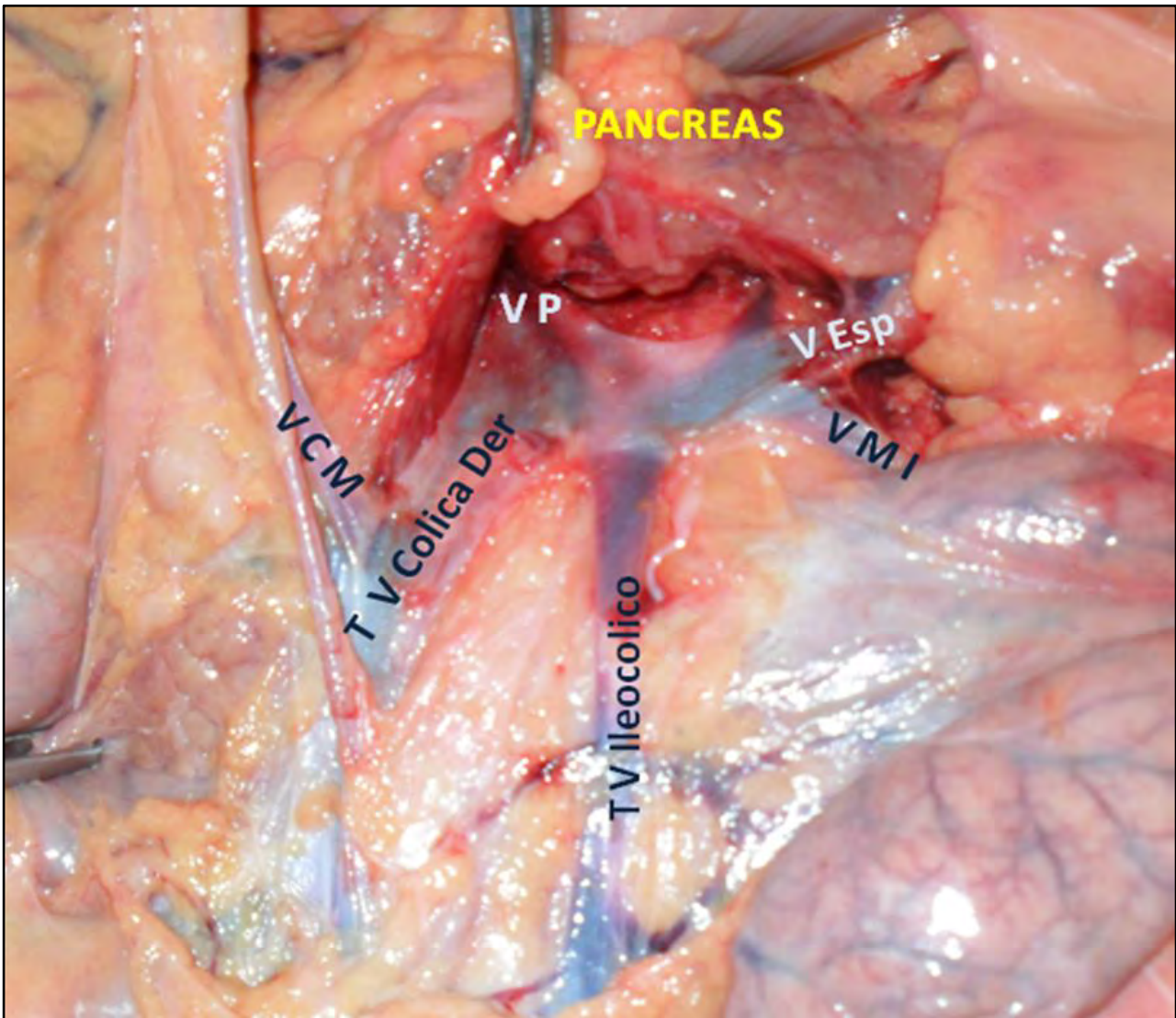


Fig. 2. Vista anterior del borde inferior al páncreas y luego de la desinserción del mesocolón transverso donde se observan los dos troncos venosos que llegan de manera independiente para unirse con la vena esplénica (V Esp.) para formar la vena porta (VP). Vena cólica media (VCM), vena cólica derecha (TV Cólica Der), vena ileocólica (TV Ileocólica) y vena mesentérica inferior (VMI).

variable de hipertensión portal y afección sistémica, además de cuadro de obstrucción duodenal.

Morgan y Suparina destacaron la importancia y utilidad del conocimiento de las variaciones de persistencia del ducto venoso entre otras variaciones en el manejo, no solo de patología quirúrgica del páncreas y del duodeno, sino también en casos de ruptura traumática del mesenterio (22, 23).

De igual modo, Gorantla y col. (24) describieron a la vena porta formada por la unión de las venas esplénica, mesentérica superior e inferior, así como la vena gástrica izquierda drenando a la vena mesentérica superior.

Las estructuras vasculares de aparición más precoz en desarrollo hepático son las venas vitelinas que, alrededor de la cuarta semana de gestación, transportan la sangre del saco vitelino hacia el plexo sinusoidal primitivo (25). Las venas vitelinas derecha e izquierda se comunican por tres anastomosis alrededor del intestino; de éstas, la superior origina la porción intrahepática de la porta y las inferiores formarán la extrahepática. La involución selectiva de la porción caudal de la vena vitelina derecha y de la porción cefálica de la vena vitelina izquierda, es responsable de la disposición anatómica retropancreática de la VP a nivel de su origen para

luego adquirir una forma discreta de “S” hasta llegar a la placa hilar.

Los vasos regionales del tubo digestivo medio drenan en la porción caudal de la vena vitelina izquierda, que se convertirá en el segmento terminal de la vena mesentérica superior, que confluye con la recién formada vena esplénica. Se ha propuesto que fallos en la señalización y apoptosis de estos segmentos de las venas vitelinas, darán lugar a variantes anatómicas como duplicación, ausencia congénita de la vena porta, localización pre-pancreática o variaciones en los troncos venosos que confluyen para formarla (26, 27).

En nuestro caso, la variación en el origen de la VP tiene una importancia crucial durante la pancreatoduodenectomía; la presencia del tronco gastrocólico como uno de los responsables de formar la VP, podría ser mal interpretada como vena pancreatoduodenal inferior.

Otra situación que pudiera traer la posibilidad de sangrado, es durante una colectomía derecha por cáncer donde, debido al mantenimiento del criterio de radicalidad, se tiene que identificar la vena mesentérica superior para disecar a la derecha y localizar la vena cólica derecha superior. En esta variante eso sería imposible, interpretando al tronco gastrocólico como vena mesentérica superior.

CONCLUSIONES.

El conocimiento de los mecanismos embrio-patológicos presentes en el desarrollo de la anatomía humana es factor de reconocimiento fundamental debido a las variaciones estructurales congénitas presentes en cada individuo, además el conocimiento de las variaciones anatómicas de la VP es importante en el campo clínico-quirúrgico para la disminución potencial de lesiones intraoperatorias (Hemorragia) y complicaciones postoperatorias en las cirugías pancreáticas y del colon.

REFERENCIAS.

1. Gazelle, G.; Saini, S.; Mueller, P. *Hepatobiliary and Pancreatic Radiology: Imaging and Intervention*. 1era edición. Editorial Thieme Medical Publishers, New York – 1998. Pp.295.
2. Sanders, R.; Winter, T. *Clinical Sonography: A Practical Guide*. 4ta Edición. Editorial Lippincott Williams & Wilkins. United States of America – 2007. Pp. 220.
3. Latarjet, A.; Ruiz Liard, A. *Anatomía humana*. 4ta edición. Editorial Panamericana, Buenos Aires – 2007. pp: 1388-1393.
4. Burroughs, A.K. *The Hepatic Artery, Portal Venous System and Portal Hypertension: The Hepatic Veins and Liver in Circulatory Failure*, in *Sherlock's Diseases of the Liver and Biliary System*. 12th Edition 2011, Editorial Wiley-Blackwell, Oxford, UK. pp. 156-158.
5. Sinnatamby, C.S. *Anatomía de Last: Regional y Aplicada*. 1era Edición 1999; Editorial Paidotribo, Barcelona-España.. pp. 236-240.
6. Da Silveira, V.; Ribeiro, J. *El trasplante hepático en el comienzo del milenio*. Capítulo 2: Anatomía y Fisiología Hepática. 1era Edición. São Paulo: Editora Atheneu, 2006. pp.19-23.
7. Moore, K.; Dalley, A. *Anatomía con orientación clínica*. 5ta edición. Editorial Panamericana, México - 2007. pp. 279.
8. Primignani, M. *Portal Vein Thrombosis, Revisited*. *Digestive and Liver Disease* 2010; 42(3):163-170.
9. Jin, G.; Tuo, H.; Sugiyama, M.; Oki, A.; Abe, N.; Mori, T.; Masaki, T.; Atomi, Y. *Anatomic study of the superior right colic vein: its relevance to pancreatic and colonic surgery*. *Am J Surg* 2006;191:100-103.
10. Kimura, W. *Surgical anatomy of the pancreas for limited resection*. *J Hepatobiliary Pancreat Surg* 2000;7(5):473-479.
11. Abeloff, M.D.; Armitage, J.D.; Lichter, A.S.; Niederhuber, J.E.; Kastan, M.B.; McKenna, W.G. *Carcinoma of the pancreas*. *Abeloff's Clinical Oncology*. 4a. Edición. New York: Churchill Livingstone; 1995.
12. Fortner, J.G.; Kim, D.K.; Cubilla, A.; Turnbull, A.; Pahnke, L.D.; Shils, M.E. *Regional pancreatectomy: en bloc pancreatic, portal vein and lymph node resection*. *Am. Surg.* 1977; 183: 42-50.
13. Atsushi Nanashima; Takafumi Abo; Masaki Kunizaki; Hiroaki Takeshita; Shigekazu Hidaka; Terumitsu Sawai; Takeshi Nagayasu. *Portal vein anastomosis with parachute method in hepatectomy and pancreatectomy*. *Hepatogastroenterology* 2012; 59(116):1000-1002.
14. Launois, B.; Stasik, C.; Bardaxoglou, E.; Meunier, B.; Campion, J.P.; Greco, L.; Sutherland, F. *Who benefits from portal vein resection during pancreaticoduodenectomy for pancreatic cancer?*. *World Journal of Surgery*. 1999; 23(9):926-929.
15. Aramaki, M.; Matsumoto, T.; Etoh, T.; Ishio, T.; Himeno, Y.; Sasaki, A.; Yada, K.; Kawano, K.; Kitano, S. *Clinical significance of combined pancreas and portal vein resection in surgery for pancreatic adenocarcinoma*. *Hepatogastroenterology* 2003; 50(49): 263-266.
16. Tashiro, S.; Uchino, R.; Hiraoka, T.; Tsuji, T.; Kawamoto, S.; Saitoh, N.; Yamasaki, K.; Miyauchi, Y. *Surgical indication and significance of portal vein resection in biliary and pancreatic cancer*. *Surgery* 1991; 109 (4):481-487.
17. Rouviere, H. *Anatomía y Diseción*. Tercera Edición. Salvat Editores, S.A. Barcelona: 1998, p. 602-612.
18. Ito, K.; Blasbalg, R.; Hussain, S.M.; Mitchell, D.G. *Portal vein and its tributaries: evaluation with thin-section three-dimensional contrast-enhanced dynamic fat-suppressed MR imaging*. *Radiology* 2000; 215:381-386.
19. Knight, H.O. *An anomalous portal vein with its surgical danger*. *Ann Surg* 1921; 74(6):697-699.
20. Esscher, T. *Preduodenal portal vein—a cause of intestinal obstruction?*. *J Pediatr Surg*. 1980; 15(5):609-612.
21. Dighe, M.; Vaidya, S. *Duplication of the portal vein: a rare congenital anomaly*. *The British Journal of Radiology* 2009; 82: e32–e34.
22. Morgan, G.; Superina, R. *Congenital absence of the portal vein: Two cases and a proposed classification system for portasystemic vascular anomalies*. *Journal of Pediatric Surgery* 1994; 29(9):1239-1241.
23. Kellinman, R.E. *The Liver. Walker's Pediatric Gastrointestinal Disease: Physiology, Diagnosis, Management*. Volume II. Section IV. 5ta Edición, BC Decker, Ontario: pp 749 – 752.
24. Vasavi Rakesh Gorantla; Bhagath Kumar Potu; Thejodhar Pulakunta; Venkata Ramana Volla; Pavan Kumar Addala; Soubhagya Ranjan Nayak. *Anomalous formation of the portal vein: a case report*. *J Vasc Bras*. [online]. 2007; vol.6, n.4 [cited 2012-06-23], pp. 399-401. ISSN 1677-5449.
25. Bhatnagar, S.M. *The Cardiovascular System. Essentials of Human Embryology*. 3era Edición, Orient Longman Limited, Bombay: pp 162-165.
26. Marks, C. *Developmental basis of the portal venous system*. *The American Journal of Surgery* 1969; 117(5):671-681.
27. Guo-Hua Hu, Lai-Gen Shen, Jin Yang, Jin-Hua Mei, Yue-Feng Zhu. *Insight into congenital absence of the portal vein: Is it rare?*. *World J Gastroenterol* 2008; 14(39): 5969-5979.

Comentario sobre el artículo de Reporte de Caso: Variante Anatómica en el Origen de la Vena Porta: A Propósito de Un Caso.



PROF. DR. VICENTE MITIDIERI

- Editor Honorario de Revista Argentina de Anatomía Online.
- Profesor Adjunto Semi Exclusivo de la 2ª Cátedra de Anatomía, Facultad de Medicina, Universidad de Buenos Aires.
- Cirujano General, Especialista en Hígado y Vías Biliares.

Revista Argentina de Anatomía Online 2012, Vol. 3, N° 4, pp. 119.

El interesante trabajo presentado por el Dr. Al-Awad y colaboradores pone una vez más en evidencia las dificultades con que podemos encontrarnos los cirujanos cuando las variantes anatómicas complican el acto operatorio, y nos obligan a adoptar variantes técnicas creativas para evitar lesionar estructuras que no deben lesionarse.

Los autores aseveran con razón que “las variaciones de la arquitectura del sistema portal extrahepático son poco frecuentes por lo que no existen casi reportes de sus anomalías en detalle... se ha demostrado que la formación, relaciones anatómicas y trayecto de la porta extrahepática tienen una distribución estadística constante y que coincide con la descripción clásica”.

Es en el trayecto portal intrahepático donde se observa la mayor variabilidad. El flujo sanguíneo fetal a partir de la vena umbilical, futura porción terminal de la rama izquierda de la porta, sin duda contribuye a que las variaciones sean más complejas cuanto más a la derecha nos encontremos.

Sin embargo, las variaciones de la porción extrahepática existen; varios casos se han reportado, también en la Argentina, de porta preduodenal. Por otra parte, es común observar que solo uno de los vasos de la curvatura menor gástrica, habitualmente la gástrica izquierda, es afluente directo de la porta, mientras el restante se distribuye por las paredes del estómago.

En cuanto al caso descrito, me inclino a considerar como vena porta al vaso formado una vez que ha recibido los afluentes ileocólicos y el tronco de la cólica derecha superior con la pancreático duodenal y la cólica media. No me parece adecuado considerar al tronco gastrocólico como afluente de la porta, ya que habitualmente es afluente de la vena mesentérica superior, que aquí no se ha formado. Tomar como vena porta al vaso formado antes de la llegada del tronco gastrocólico nos llevará con seguridad a lesionarlo, complicando severamente la intervención quirúrgica.

Es indudable que la gran cantidad de variaciones hace prácticamente imposible tenerlas presentes a todas en el acto operatorio. Por otra parte, el cirujano podría encontrar nuevas variaciones. Los estudios angiográficos en sus diferentes formas permiten conocer con alguna certeza los afluentes de la porta extrahepática de antemano. La ecografía, la distribución portal intrahepática. Sin embargo, cada paciente podrá presentar una variante única e irrepetible, como él mismo.

Ante cirugías complejas como la duodenopancreática surge la necesidad de crear una anatomía diferente en su concepción; una anatomía individual, propia para cada caso. Ya no alcanza conocer porcentajes de probabilidades de tal o cual variedad anatómica. Los que hacemos cirugía sabemos que la variedad que presenta nuestro paciente representa para él el 100 % de los casos. Ingresar a la sala de operaciones sabiendo con qué cartas se va a jugar permitirá tener las mejores oportunidades para ganar este difícil partido.

Prof. Dr. Vicente Mitidieri