

Reporte de Caso

HIPERTROFIA UNILATERAL DEL MÚSCULO TEMPORAL. REPORTE DE CASO.

Unilateral hypertrophy of the temporal muscle. Case report.

GUTIÉRREZ-PATERNINA, JUAN JOSÉ¹; ALVIS-MIRANDA, HERNANDO RAPHAEL¹;
PELÁEZ-MEJÍA, JOSE GIOJAN²; ALCALÁ-CERRA, GABRIEL¹; ANGEL LEE³
& MOSCOTE-SALAZAR, LUIS RAFAEL¹.

1. Universidad de Cartagena, Colombia.
2. Universidad de Antioquia, Colombia.
3. Hospital Angeles del Pedregal, México D.F., México.

E-Mail de Contacto: mineurocirujano@aol.com

Recibido: 27 – 06 – 2014

Aceptado: 15 – 08 – 2014

Revista Argentina de Anatomía Online 2014, Vol. 5, Nº 3, pp. 104 – 106.

Resumen

La correcta localización de la corteza motora a través de reparos anatómicos La hipertrofia del musculo es una entidad infrecuente. Usualmente afecta la apariencia facial y causa disturbios cosméticos a los pacientes que la padecen. Presentamos el caso de una paciente con hipertrofia de musculo temporal manejado en nuestro servicio de neurocirugía.

Palabras claves: *músculo temporal, hipertrofia, unilateral.*

Abstract

Muscle hypertrophy is an uncommon entity. It usually affects the facial appearance and cosmetics disturbs to patients who have it. We report the case of a patient with temporal muscle hypertrophy handled in our neurosurgery service.

Key Words: *temporal muscle, hypertrophy, unilateral.*

INTRODUCCIÓN.

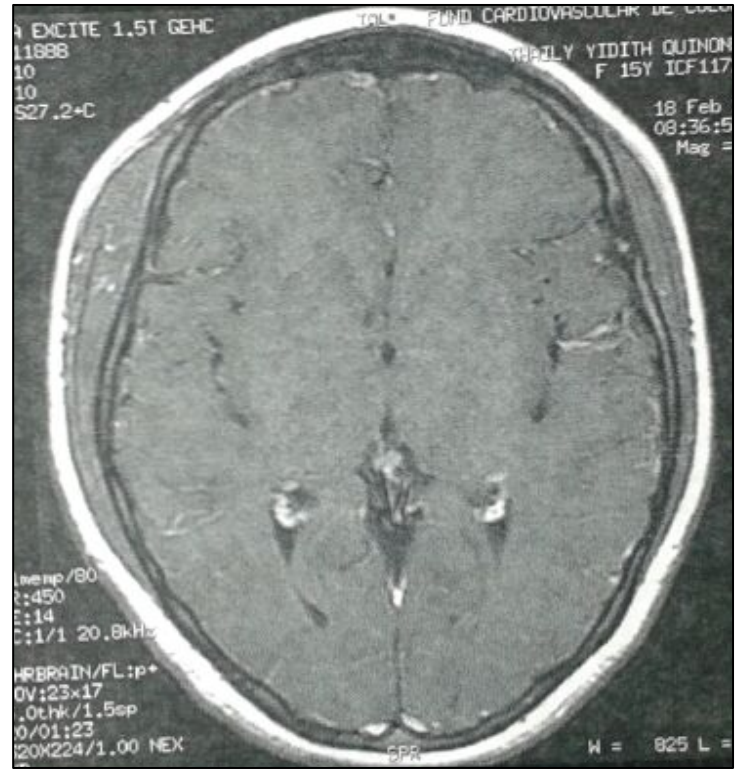
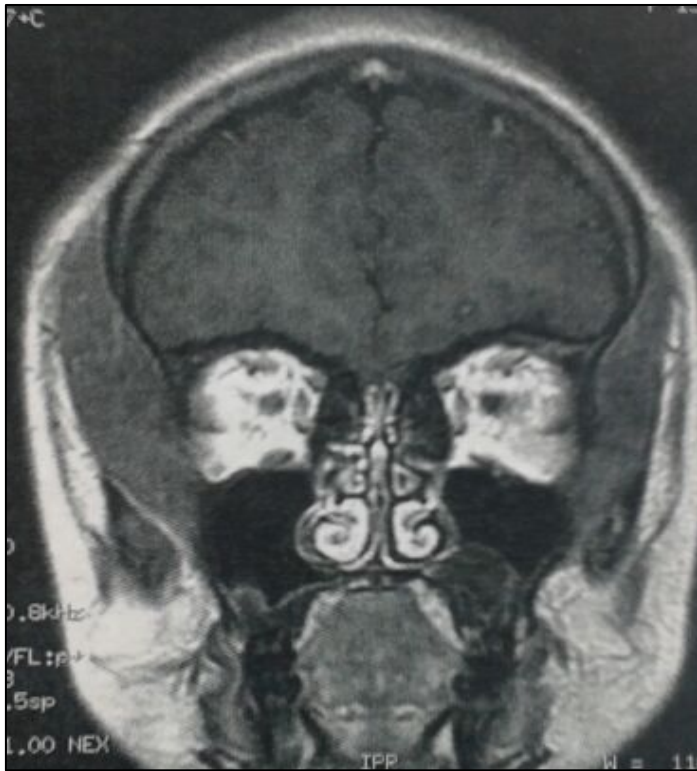La hipertrofia del músculo temporal comprende un infrecuente hallazgo clínico (y algunas veces radiológico), la mayoría de veces desapercibido durante el examen físico; lo que explica porque en la literatura médica no existe un gran número de reportes alusivos. Puede presentarse uni o bilateralmente, además de asociarse a la hipertrofia de otros grupos musculares con los que comparte diversas funciones, entre ellas la masticación. Se diagnostica mayormente en la población adulta de sexo masculino, a partir de síntomas inespecíficos como asimetría facial, dolor local, edema, cefalea, claudicación masticatoria intermitente y/o bruxismo (1); sin embargo, existen casos de pacientes asintomáticos o en los que se documenta de forma incidental mediante estudios de imágenes diagnósticas.

Tradicionalmente el tratamiento más popular es la corrección quirúrgica, aunque también sobresalen conductas de tipo conservador, como la inyección de toxina botulínica tipo A, teniendo igualmente buenos resultados (2, 3).

A continuación se reporta el caso de un paciente que acudió a nuestro servicio por dolor en región temporal y aparición de masa en región temporal.

REPORTE DE CASO.

Paciente femenina d 13 años consulto a nuestro servicio por presentar dolor en región temporal derecha y masa de progresivo crecimiento en los últimos 18 meses. AL momento de la consulta el dolor había mejorado notablemente. No tenía antecedentes familiares ni patológicos de importancia. Sin historia de trauma. Al examen físico se determino la presencia de masa en región temporal derecha, fija, limitada a la región anatómica del musculo temporal. Se realizaron paraclínicos de rutina sin determinar anormalidad. Se solicitó una resonancia magnética cerebral (Figs. 1, 2) que reportaron como único hallazgo el incremento en tamaño del musculo temporal derecho. Por la mejoría de los síntomas dolorosos se decidió manejo conservador. La paciente ha continuado estable en los controles realizados por neurocirugía



Figs. 1 y 2. RMN de cerebro que evidencia hipertrofia unilateral de musculo temporal derecho.

DISCUSIÓN.

El término "hipertrofia" hace referencia a un tipo de crecimiento tisular, causado por el aumento del tamaño celular, y no en su número (lo que se denomina hiperplasia). La primera descripción relativa a la hipertrofia del músculo temporal fue hecha por el inglés John Wickham Legg en 1880, cuando documentó en una niña de 10 años, la afección bilateral asociada a la hipertrofia de ambos músculos maseteros. No obstante, el primer caso de hipertrofia unilateral no asociada a la hipertrofia de otro músculo, fue reportado por Brown y Wilson en 1990 en una mujer de 43 años (4,5,6). A partir de aquí, la mayor parte de los casos, que no son muchos, comprenden la hipertrofia bilateral asociada a la afección de otros músculos faciales (7).

Su origen puede ser congénito o adquirido, atribuyéndose en la mayor parte de los casos a la hiperactividad de la articulación temporomandibular, secundaria a factores psicológicos no bien dilucidados aún (8). Se han publicado algunos casos de hipertrofia en otros músculos masticatorios, en los que se atribuye como causa la terapia con esteroides anabólicos (9). Entre los diagnósticos diferenciales figuran: enfermedades de la glándula parótida, miopatías inflamatorias, lipomatosis, distrofia muscular, neoplasias vasculares y aquellas propias del músculo esquelético, tales como liposarcoma y rhabdomioma, además de la leucemia infiltrativa y/o los linfomas (11). El temor de padecer una de estas últimas, revela la importancia de estudiar estas lesiones, y es quizá una de las razones que más conlleva a corrección quirúrgica con fines de confirmación histológica.

En la población pediátrica la hipertrofia unilateral del temporal se ha descrito en síndromes como el de Beckwith – Wiedmann, Klippel – Treunaunay, Proteus, Parry Romberg y la neurofibromatosis tipo 1; los cuales se asocian a anomalías cardíacas, renales, genitourinarias y musculo-esqueléticas, que ameritan pronta intervención médica (11).

Entre las estrategias de manejo se ha utilizado la toxina botulínica tipo A y el tratamiento quirúrgico que incluye la resección parcial o completa de musculo temporal.

REFERENCIAS.

1. Guruprasad, R.; Rishi, S.; Nair, P.P.; Thomas, S. *Masseter and medial pterygoid muscle hypertrophy*. B.M.J. Case Rep., 2011; pii: bcr0720114557.
2. Isaac, A.M. *Unilateral temporalis muscle hypertrophy managed with botulinum toxin type A*. Br. J. Oral Maxillofac. Surg., 2000; 38(5):571-574.
3. Ali, K.; Sittampalam, G.; Malik, M.A. *Bilateral temporalis hypertrophy*. Int. J. Oral Maxillofac. Surg., 2010; 39(3):305-307.
4. Serrat, A.; García-Cantera, J.M.; Redondo, L.M. *Isolated unilateral temporalis muscle hypertrophy. A case report*. Int. J. Oral Maxillofac. Surg., 1998; 27(2):92-93.

5. Prantl, L.; Heine, N.; Ulrich, D.; Eisenmann-Klein, M. *Recurrence of isolated unilateral temporalis muscle hypertrophy: case report.* Aesthetic Plast. Surg., 2005; 29(6):574-575.
6. Wang, B.H.; Moon, S.J.; Wang, H.; Olivero, W.C. *Isolated unilateral temporalis muscle hypertrophy.* J. Neurosurg. Pediatr., 2013; 11(4):451-453.
7. Pasupathy, S.; Yuvaraj, V. *Peculiar presentation of bilateral temporalis muscle hypertrophy--report of a case and review of literature.* Oral Maxillofac. Surg., 2010; 14(3):183-185.
8. Da Silva, K.; Mandel, L. *Bilateral temporalis muscle hypertrophy: a case report.* Oral Surg. Oral Med. Oral Pathol. Oral Radiol. Endod., 2006; 102(1):e1-e3.
9. Skoura, C.; Mourouzis, C.; Saranteas, T.; Chatzigianni, E.; Tesseromatis, C. *Masseptic hypertrophy associated with administration of anabolic steroids and unilateral mastication: a case report.* Oral Surg. Oral Med. Oral Pathol. Oral Radiol. Endod., 2001; 92(5):515-518.
10. Daramola, O.O.; Sabino, M.L.; Flanary, V.A. *Unilateral masticatory muscle hypertrophy with mandibular ramus hyperostosis.* Int. J. Pediatr. Otorhinolaryngol. Extra, 2011; 6(4): 403-405.
11. Katsetos, C.D.; Bianchi, M.A.; Jaffery, F.; Koutzaki, S.; Zarella, M.; Slater, R. *Painful unilateral temporalis muscle enlargement: reactive masticatory muscle hypertrophy.* Head Neck Pathol., 2014; 8(2):187-193.

oportunidades, puede ser confundida con tumores de la parótida, siendo este el signo que define al especialista a tomar una decisión y al consecuente diagnóstico definitivo.

Existen diversas teorías sobre la causa de la hipertrofia no tumoral muscular, una de ellas está dada por el aumento de la demanda funcional, apreciado por ejemplo en la hipertrofia maseterina al masticar, y otras por estimulación hormonal como describe Dubowitz y Kumar, siendo su blanco el músculo cardíaco y esquelético. Una de las patologías a descartar es la denominada pseudohipertrofia donde hay aumento del volumen del músculo por infiltración grasa, tumoral o simplemente por un proceso inflamatorio, siendo mayormente unilateral, pero con características patognomónicas en Resonancia Magnética Nuclear por su contenido grasa. La hipertrofia muscular así como la miopatía congénita también conocido como síndrome de Thomsen's, proceso autosómico dominante causado por mutaciones en el gen que codifica el canal 1 del músculo esquelético para iones de cloro (CLCN1: Chloride channel-1), son patologías donde se presenta una hipertrofia sin estar asociado a distrofia o atrofia del músculo, encontrándose la fuerza del músculo hipertrofiado aumentada pero con alto nivel de fatiga. El tratamiento es variable, siendo el primer eslabón el enfoque farmacológico sintomático. En los casos de progresión de los signos y síntomas, el tratamiento quirúrgico y/o con toxina botulínica es el indicado.

Los autores presentan un caso muy infrecuente y de difícil diagnóstico, por lo que es de valor al evaluar un paciente con hipertrofia de la región temporal unilateral, para su posterior eficaz tratamiento.

Dr. Gonzalo Bonilla

**Comentario sobre el artículo de Reporte de Caso:
Hipertrofia Unilateral del Músculo Temporal.
Reporte de Caso.**



DR. GONZALO BONILLA

- Neurocirujano Hospital Militar Central Cirujano Mayor Dr. Cosme Argerich, Ciudad de Buenos Aires, Argentina.
- Jefe de Trabajos Prácticos, III Cátedra de Anatomía, Facultad de Medicina, Universidad de Buenos Aires, Argentina.

Revista Argentina de Anatomía Online 2014, Vol. 5, Nº 3, pp. 106.

La hipertrofia del músculo temporal es una entidad infrecuente, más aún su presentación unilateral, existiendo una mayor casuística en lo que respecta a la hipertrofia maseterina uni y bilateral.

Si bien el dolor es el síntoma más frecuente, normalmente se controla con antiinflamatorios, pudiendo evolucionar como una tumoración en la región temporal alta y baja, que en algunas