



## Acodadura de la carótida interna: Reporte de un caso e importancia anátomo-quirúrgica

### *Kinking of the internal carotid artery: Case report and anatomico-surgical importance*

Alvarez, Diego<sup>1</sup>, Munyo, Andrés<sup>2</sup>, D'Albora, Ricardo<sup>3</sup>, Pérez, Diego<sup>4</sup>

Universidad de la Republica (UdelaR) Montevideo - Uruguay

E-Mail de Autor: Diego Álvarez [diegoaagk@hotmail.com](mailto:diegoaagk@hotmail.com)

<sup>1</sup>Asistente del Departamento de Anatomía, Facultad de Medicina (UdelaR)

<sup>2</sup>Asistente del Departamento de Otorrinolaringología, Hospital de Clínicas (UdelaR)

<sup>3</sup>Profesor Agregado del Departamento de Otorrinolaringología, Hospital de Clínicas, (UdelaR)

<sup>4</sup>Residente del Departamento de Otorrinolaringología, Hospital de Clínicas (UdelaR)

#### Resumen

La arteria carótida interna habitualmente tiene un trayecto rectilíneo desde su origen en la bifurcación carotídea hasta el canal carotídeo en la base del cráneo.

Variaciones en su trayecto cervical si bien no son infrecuentes. Sin embargo su frecuencia es subestimada por cirujanos de cabeza y cuello al realizar vaciamentos ganglionares cervicales, donde accidentalmente puede ser lesionada con graves consecuencias funcionales para el paciente.

Presentamos una variación hallada durante un vaciamento ganglionar cervical de rutina en un paciente tratado en el Hospital de Clínicas.

**Palabras clave:** carótida interna, acodadura, vaciamento ganglionar cervical

#### Abstract

*The internal carotid artery usually takes a straight course from its origin in the carotid bifurcation until the carotid canal.*

*Variations in its course in the neck are not infrequent.*

*However their frequency is underestimated by head and neck surgeons during neck dissections, where it could accidentally be injured with grave functional consequences for the patient.*

*We present a variation found during routine neck dissection in a patient treated at Hospital de Clínicas.*

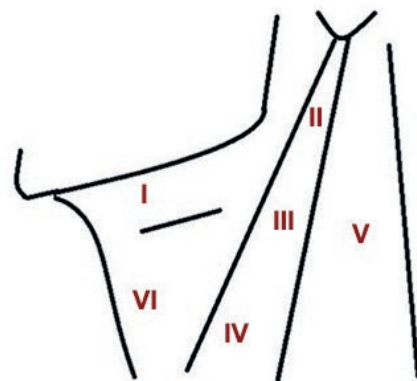
**Keywords:** internal carotid, kinking, neck dissection

## Introducción

La arteria carótida interna (ACI) se destaca por ser el pilar vascular anterior de la vascularización encefálica. Se origina habitualmente de la bifurcación carotídea, topografiada a nivel del hueso hioides en la mayoría de los individuos. Su situación en el cuello es profunda, situándose en la región retroestilea en su trayecto ascendente hasta el conducto carotídeo. En esta región adquiere importantes relaciones con la faringe, de especial relevancia clínica a nivel de la región amigdalina y del cavum.

Los vaciamentos cervicales ganglionares consisten en la resección completa del tejido celulo-linfonodal del cuello como parte de la cirugía oncológica de múltiples tumores de cabeza y cuello. La disección del nivel II, (**Fig. 1**) organizado por el nervio espinal accesorio (NAE) en IIa y IIb, no se suele ver dificultada por la presencia de la ACI, dada su situación profunda con respecto a la vena yugular interna (VYI).

Se presenta el reporte de un caso de una ACI acodada, hallada durante el vaciamento ganglionar cervical funcional del nivel II en un paciente operado en el servicio de Otorrinolaringología del nuestro centro.

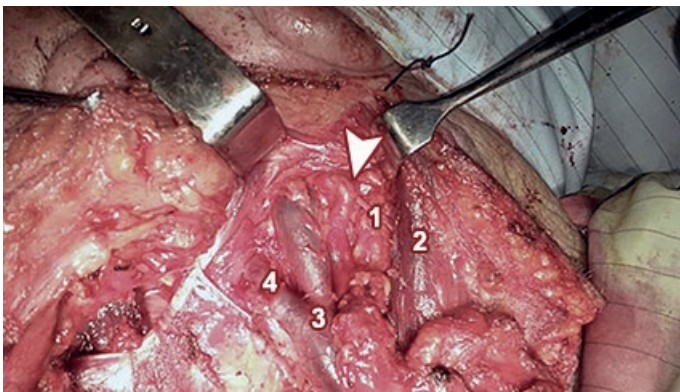


**Fig. 1.** Esquema de los niveles linfonodales del cuello (Robbins)

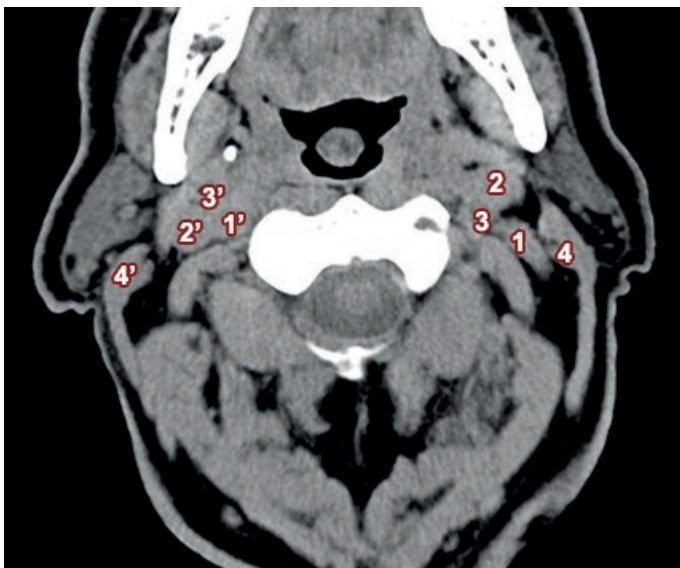
## Reporte de caso

Paciente de sexo masculino, 68 años, tabaquista y alcoholista, que consulto en el servicio de ORL por una lesión ulcero-vegetante en borde derecho de lengua móvil de 3 meses de evolución, asociada a una tumoración submandibular derecha de mismo tiempo de evolución. Se realiza una biopsia con la que se confirma la sospecha diagnóstica de carcinoma epidermoide. El paciente ingresa al Hospital de Clínicas "Manuel Quintela" para realizarse una hemipelviglosectomía y un vaciamiento ganglionar cervical funcional supraomohioideo bilateral de coordinación.

Durante la realización del vaciamiento cervical izquierdo se identifica una variación de la ACI en el nivel II del cuello, en el ángulo que forma el NAE y la VYI, situándose por delante del NAE. (Fig. 2 y 3)



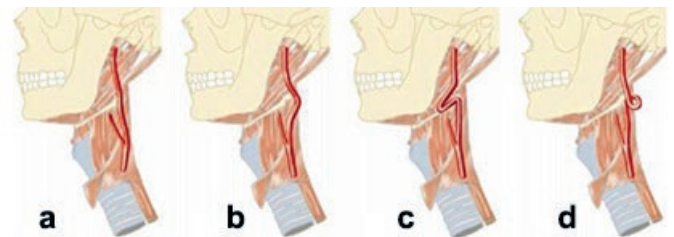
**Fig. 2:** Vaciamiento ganglionar cervical del nivel II izquierdo. Se observa la ACI acodada (punta de flecha) sobre el NAE (1), innervando al músculo esternocleidomastoideo (3). Medial a la ACI se encuentra la VYI (4) recibiendo al tronco venoso tiro-linguo-facial



**Fig. 3:** TC de cuello sin contraste. 1) ACI izquierda acodada. 1. 1') ACI derecha. 2, 2') VYI. 3, 3') Arteria carótida externa. 4, 4') Músculo Esternocleidomastoideo

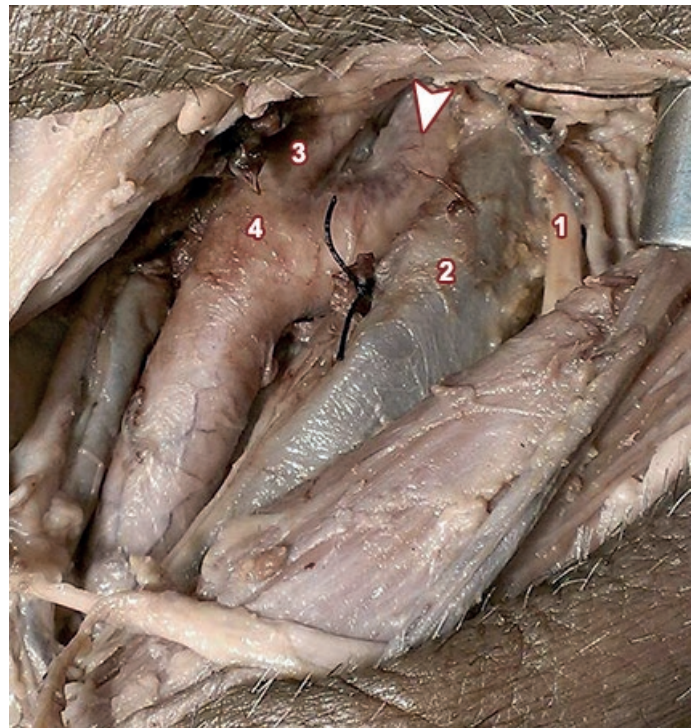## Discusión

La carótida interna habitualmente tiene un trayecto rectilíneo desde su origen en la bifurcación carotídea hasta el conducto carotídeo, ubicándose habitualmente por dentro de la VYI y profunda al NAE1 siendo este el hallazgo más común durante los vaciamentos ganglionares del nivel II. (Fig 4) Esta relación permite, una vez identificado el ángulo formado por el NAE y la VYI, proceder normalmente al vaciamiento del tejido comprendido en dicho ángulo con seguridad por no hallarse habitualmente estructuras importantes en esta región.



**Fig. 4:** Dibujos esquemáticos del trayecto de la arteria carótida interna [Paulsen et al, según Weibel y Fields]. a) Trayecto rectilíneo, b) trayecto curvo, c) acodadura, d) bucle

Weibel y Fields clasificaron por primera vez en 1965 los distintos tipos de alteraciones que puede presentar la ACI en su trayecto cervical, distinguiendo entre: trayecto rectilíneo, curvatura de la ACI, acodadura (kinking en inglés) y bucles. (Fig. 5)<sup>2</sup>



**Fig. 5:** Disección cadavérica de región carotídea izquierda. Se observa la bifurcación carotídea (3), la arteria carótida externa (4) originándose por dentro de la ACI (punta de flecha), siendo esta la disposición más habitual. La ACI se relaciona lateralmente con la VYI (2) y el NAE (1)

Las acodaduras de la ACI en su trayecto cervical se observan entre un 4-7%.<sup>3-4</sup> Aproximadamente un 50% se orientan hacia la pared faríngea, mientras que en un porcentaje levemente superior al 50% se orientan hacia afuera de la pared faríngea.<sup>3</sup> En un estudio realizado por Metgudmath et al<sup>4</sup> de un total de 119 vaciamientos cervicales constataron 5 casos donde la ACI se acoda, siempre en relación al ángulo entre el NAE y la VYI. Estas variaciones se atribuyen a alteraciones embriológicas y a cambios degenerativos como ateromatosis.<sup>5</sup>

## Conclusiones

La mayoría de las variaciones anatómicas de la carótida interna cervical que se describen en la bibliografía son en función de la faringe, con su indudable importancia al momento de realizar procedimientos como tonsilectomias y drenaje de abscesos periamigdalinos. Sin embargo son escasos los trabajos que estudian su incidencia y relevancia durante los vaciamientos ganglionares.

El no considerar variaciones de la ACI como la hallada podría llevar a la lesión accidental de la misma con severas consecuencias para el paciente. Se destaca la importancia de una correcta palpación del nivel II durante el vaciamiento ganglionar en busca de latidos ocultos, descartando de esta forma posibles alteraciones de la arteria carótida interna previniendo así su lesión.

## Referencias

1. Rouviere, H.; Delmas A. *Anatomía humana*. 11ª ed, Masson, Barcelona. 2005. p. 229-30, 618.
2. Weibel, J.; Fields, W.S. *Tortuosity, coiling, and kinking of the ICA Etiology and radiographic anatomy*. Neurology 1965;15:7-11.
3. Paulsen, F.; Tillmann, B.; Christofides, C. *Curving and looping of the internal carotid artery in relation to the pharynx: frequency, embryology and clinical implications*. J. Anat. 2000; 197:373-81.
4. Metgudmath, R.; Metgudmath, A.; Metgudmath, V.; Jainkeri, V. *Variations of the Cervical Internal Carotid Artery*. Indian J Otolaryngol Head Neck Surg. 2013, 65(3):210–2131.
5. Leipzig, T.; Dohrmann, G. *The Tortuous or Kinked Carotid Artery: Pathogenesis and Clinical Considerations*. Surg Neurol. 1986; 25:478-86.