



Arteria subclavia derecha retroesofágica: A propósito de 2 casos

Right retroesophageal subclavian artery: About 2 cases



Pereira, Christian J.¹; Russo, Alejandro; Byk, Bruno; Olivera, Eduardo

¹Ayudante de clase [Grado 1]

Departamento de Anatomía, Facultad de Medicina (UdelaR)

Departamento de Anatomía, Facultad de Medicina
Universidad de la República (UdelaR) Montevideo - Uruguay

E-mail de autor: Christian J. Pereira christianjuan@hotmail.com

Resumen

Un gran número de variaciones del arco aórtico y sus ramas han sido descritas en la literatura utilizando diversos métodos como ser disecciones cadavéricas y quirúrgicas, a los que se les sumó en los últimos años los estudios de imagen. Todo esto obliga un profundo conocimiento de la anatomía de la región así como de dichas variantes.

Reportamos 2 casos de arteria subclavia derecha retro-esofágica encontrados durante la disección de rutina de 2 cadáveres adultos fijados previamente en solución formol. Además se procedió a una búsqueda bibliográfica en las bases de datos Scielo y Pubmed usando como criterio de búsqueda "arteria subclavia derecha retroesofágica", "arteria lusoria", "variaciones de los troncos supraaórticos", "Right retroesophageal subclavian artery", "lusoria artery", y "Aortic Arch Variations".

En ambos casos consistió de una arteria originada caudalmente a la arteria subclavia izquierda cuyo trayecto fue posterior al esófago en dirección hacia la axila derecha.

Por último, en las dos preparaciones se identificó la ausencia de trayecto recurrente del nervio laríngeo inferior derecho.

Presentamos dos hallazgos cadavéricos de arteria subclavia derecha retroesofágica, se discuten implicancias embriológicas, clínicas, radiológicas y quirúrgicas de esta variante anatómica.

Palabras clave: arteria subclavia derecha, troncos supra-aórticos, disfagia lusoria, nervio laríngeo inferior derecho, variante anatómica

Abstract

A great number of variants of the aortic arch and its branches have been reported in the literature by means of cadaveric and surgical dissection, with the more recent addition of reports coming from radiologic procedures. These demand a detailed knowledge of the region's anatomy and of these variants.

We report 2 cases of right retro-esophageal subclavian artery found during a routine dissection of 2 adult formalin-fixed cadavers. In addition a review of the literature was done, consulting both Scielo and Pubmed databases by the key words: "arteria subclavia derecha retroesofágica", "arteria lusoria", "variaciones de los troncos supraaórticos", "Right retroesophageal subclavian artery", "lusoria artery", and "Aortic Arch Variations".

In both cases, it consisted of an artery that originated caudally from the left subclavian artery, coursing dorsally to the esophagus in direction to the right axilla.

Finally, in the 2 specimens studied the recurrent course of the right inferior laryngeal nerve was absent.

We present two cadaveric cases of a right retro-esophageal subclavian artery, embryologic, clinical, radiological and surgical implications of this variant are discussed.

Keywords: right subclavian artery, supra-aortic trunks, dysphagia lusoria, right inferior laryngeal nerve, anatomic variant

Introducción

La arteria subclavia derecha retroesofágica (ASDR) se define por la presencia de una arteria originada directamente del arco aórtico y presenta un trayecto dorsal al esófago en dirección a la axila.

Representa una de las variantes del arco aórtico más frecuentemente reportadas.¹ La primera descripción data del 1735 por Hunauld.² En 1794, Bayford reconoció la poten-

cialidad que tenía la ASDR en la compresión extrínseca del esófago.³

Posteriormente, en 1946, Gross realizó el primer procedimiento sobre la ASDR en un niño que presentaba una compresión tráqueo-esofágica con éxito.⁴

Desde entonces existen múltiples reportes de la ASDR, que incluyen disecciones anatómicas, quirúrgicas y en los últimos años con las nuevas tecnologías en imagen estudios

radiológicos.¹⁻⁵

Por estas razones la anatomía de la ASDR no debe escapar ni al anatomista, clínico, radiólogo ni cirujano.

Reporte de caso

Durante la disección del mediastino de dos cadáveres adultos mayores a 60 años, fijados previamente en solución formolada, se encontró una variante en el arco aórtico. Ambas disecciones fueron llevadas a cabo en el Departamento de Anatomía, Facultad de Medicina, Universidad de la República, Montevideo, Uruguay. En ninguno de los preparados se registró abordajes previos ni patología a nivel torácico.

En ambos especímenes se encontró que el arco aórtico daba origen a 4 arterias, en sentido antero-posterior eran: arteria carótida común derecha, arteria carótida común izquierda, arteria subclavia izquierda y la arteria subclavia derecha. Esta última, presentó un trayecto ascendente a través del mediastino posterior, dorsal al esófago torácico y ventral a la columna vertebral constituyendo así una ASDR. (**Figs. 1 y 2**)

Una vez alcanzada la base del cuello, continuó con su patrón habitual, discurriendo dorsal al músculo escaleno anterior y proseguir hacia la axila. Ambos casos de ASDR dieron origen en su trayecto a las ramas colaterales que nacen de la subclavia de disposición habitual. Se completó el estudio

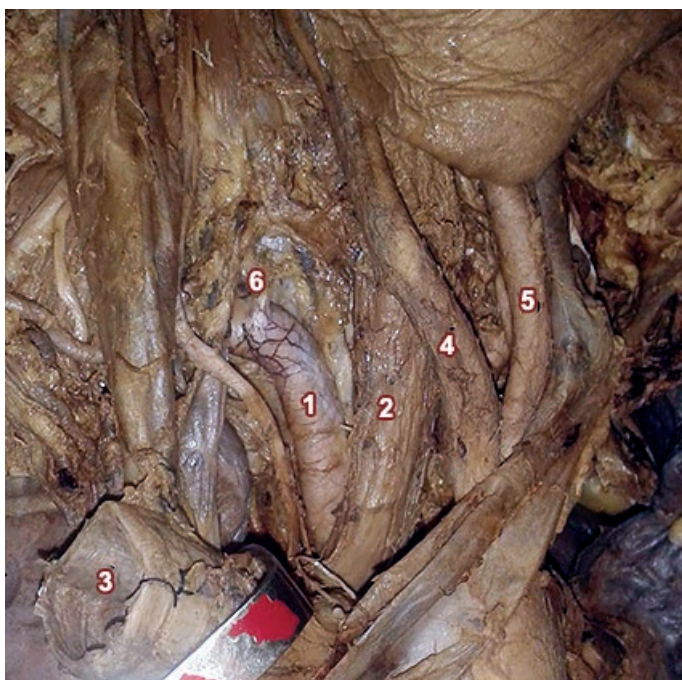


Fig 1. Vista lateral derecha de la base del cuello del caso número 1. Se visualiza el trayecto de la ASDR dorsal al esófago. Para mejor visualización se sección y se reclinó la tráquea a nivel del primer anillo traqueal. 1. ASDR, 2. Esófago, 3. Tráquea (seccionada y reclinada), 4. Arteria carótida común derecha, 5. Arteria carótida común izquierda, 6. Arteria vertebral

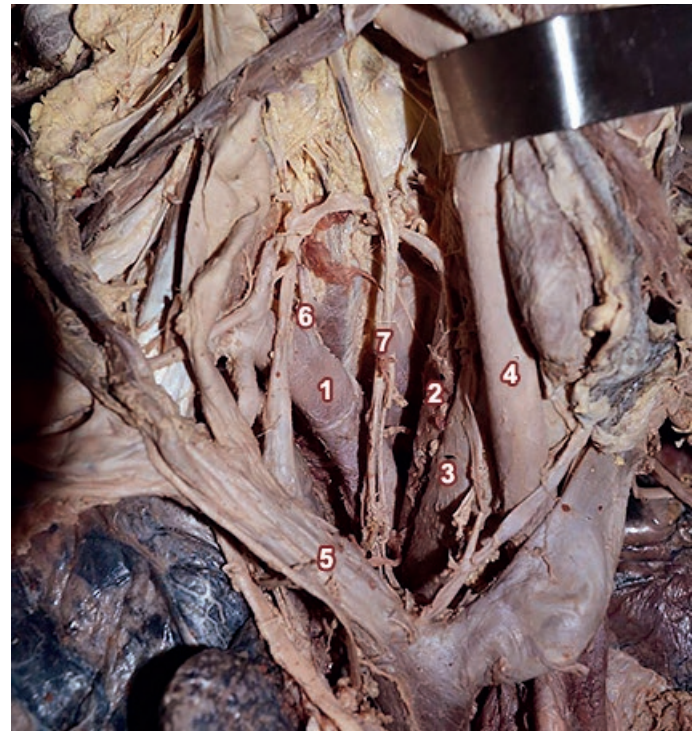

Fig 2. Vista lateral derecha de la base del cuello del caso número 2. Se visualiza el trayecto de la ASDR dorsal al esófago. En este caso se reclinó medialmente la arteria carótida común derecha. 1. ASDR, 2. Esófago, 3. Tráquea, 4. Arteria carótida común derecha (reclinada medialmente), 5. Vena braquiocefálica derecha, 6. Arteria vertebral, 7. Nervio vago

mediante la disección de las regiones de cuello de ambos preparados, destacando que los dos nervios laríngeos inferiores derechos carecían de trayecto recurrente. Se originaron del nervio vago ipsilateral para a continuación acompañar a la arteria tiroidea inferior en dirección al eje visceral del cuello. (**Fig. 3**)

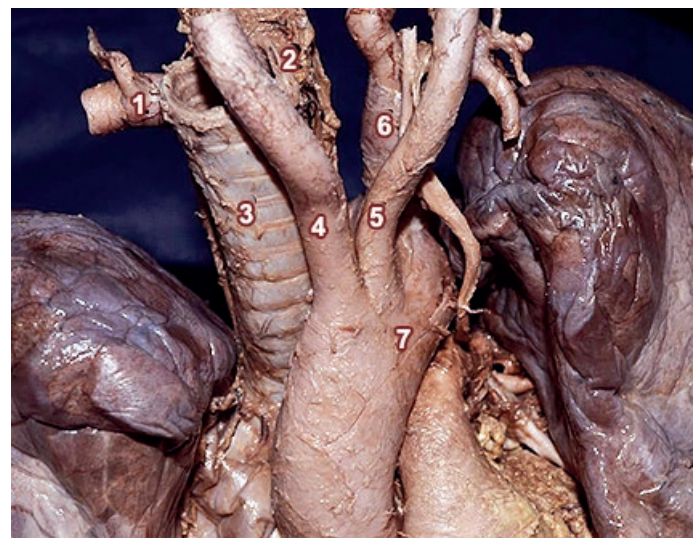


Fig 4. Vista anterior "ex situ" del caso 2. Se observa el arco aórtico con sus ramas de origen y el eje visceral. 1. ASDR, 2. Esófago, 3. Tráquea, 4. Arteria carótida común derecha, 5. Arteria carótida común izquierda, 6. Arteria subclavia izquierda, 7. Arco aórtico

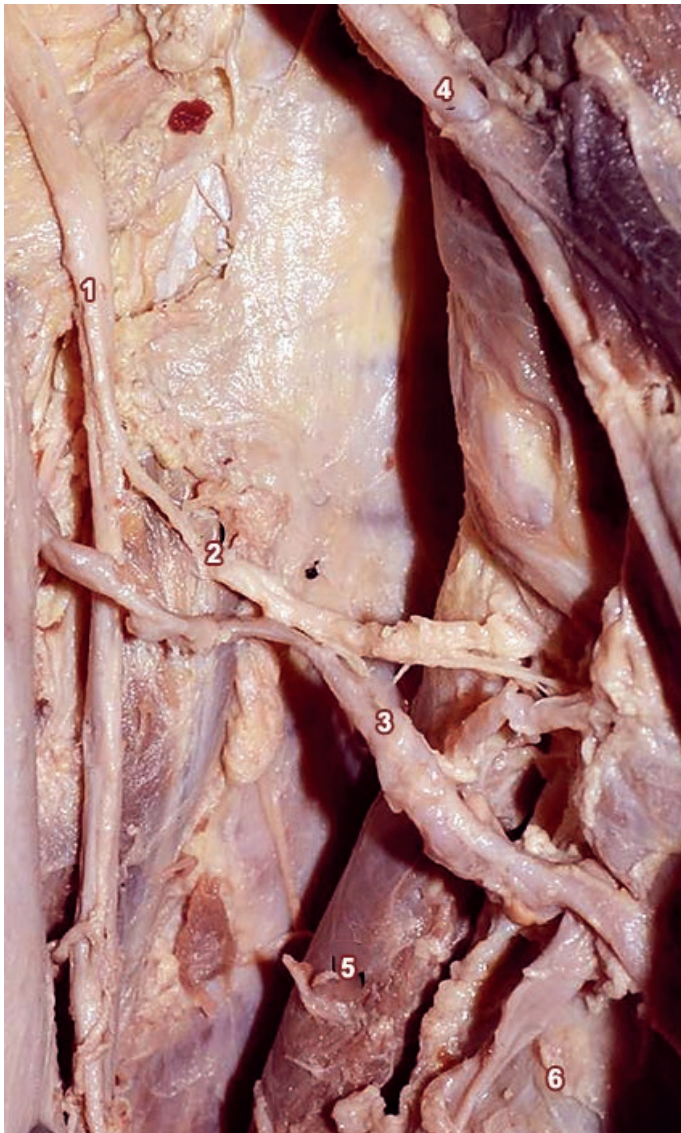

Fig 3: Continuación de la disección de la figura 2. Se observa el nervio laríngeo inferior derecho que carece de trayecto recurrente y sigue el trayecto de la arteria tiroidea inferior. 1. Nervio vago derecho, 2. Nervio laríngeo inferior derecho, 3. Arteria tiroidea inferior, 4. Arteria tiroidea superior, 5. Esófago, 6. Tráquea

Por último en uno de los preparados se realizó la extracción del bloque cardio-pulmonar, maniobra completada por la sección entre ligaduras de los grandes vasos, vía aérea y esófago. **(ver Fig. 4 y 7)**

En el mismo se observa con claridad el origen de la ASDR caudal a la arteria subclavia izquierda así como también la estrecha relación que guarda la cara ventral de la ASDR con la cara dorsal del esófago. **(ver Fig. 6)**

Discusión

En el 80% de los individuos se encuentra la disposición habitual de las ramas del arco aórtico,¹ esto es, tres troncos que en sentido antero-posterior son: el tronco arterial

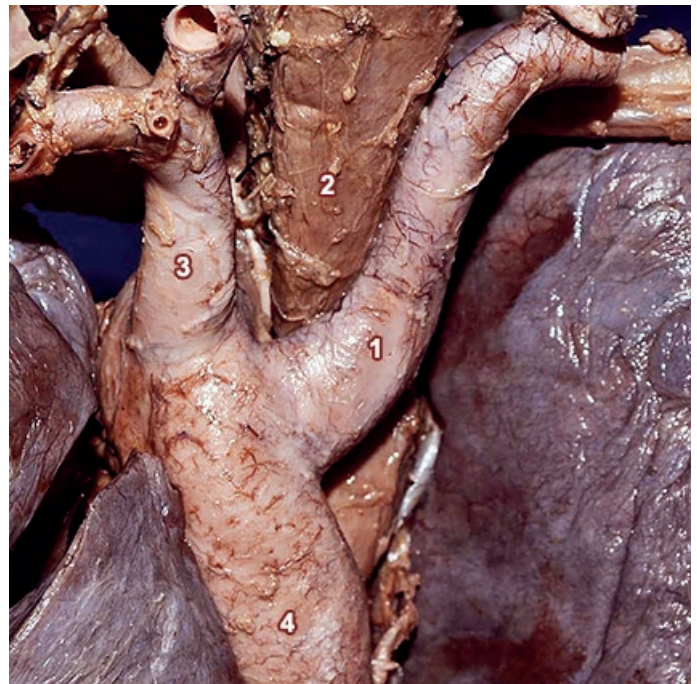

Fig. 6: Vista posterior "ex situ" del caso 2. Este enfoque muestra con claridad el origen distal de la ASDR respecto a la subclavia izquierda y la estrecha relación que guarda la cara ventral de la ASDR con la cara dorsal del esófago. 1. ASDR, 2. Esófago, 3. Arteria subclavia izquierda, 4. Porción descendente de la arteria aorta

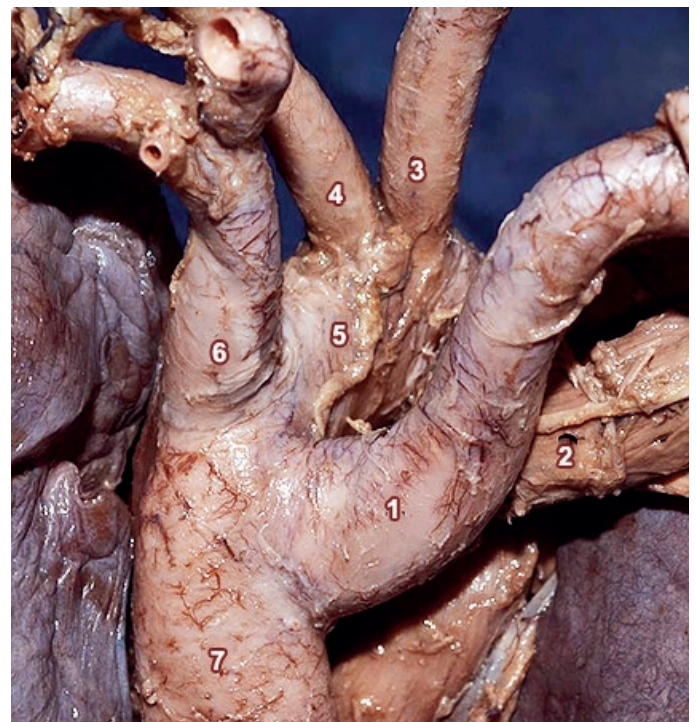


Fig. 7: Vista posterior "ex situ" del caso 2. Se reclinó lateralmente el esófago para poder evidenciar los 4 troncos que se originan del arco aórtico. 1. ASDR, 2. Esófago (reclinado), 3. Arteria carótida común derecha, 4. Arteria carótida común izquierda, 5. Arco aórtico, 6. Arteria subclavia izquierda, 7. Porción descendente de la arteria aorta

braquiocefálico, la arteria carótida común izquierda, y la arteria subclavia izquierda.⁶⁻⁷ En el 20% restante, ocurre una variante a esta disposición habitual. Existen múltiples clasificaciones de las mismas, nosotros nos basaremos en la pro-

puesta por Buntaro Adacchi, quien organizó en patrones la anatomía de los troncos de origen del arco aórtico.⁸ En dicho sistema, el patrón tipo "A" corresponde a la disposición habitual anteriormente mencionada. Dentro de las variantes, la existencia de ASDR se corresponde con un patrón tipo G, la cual se estima que está presente en el 0,5-2% de la población general.¹⁰

La arteria subclavia derecha suele desarrollarse durante la sexta a octava semana de gestación, estando su desarrollo ligado a la embriología de los arcos aórticos.¹¹ La existencia de una ASDR se explica por la involución normal de la porción distal del sexto arco aórtico derecho pero una regresión anormal del cuarto aórtico derecho.¹¹⁻¹²

Por este motivo el nervio laríngeo inferior derecho no realiza su clásico bucle alrededor de la arteria subclavia ipsilateral, y entonces se hace satélite a la arteria tiroidea inferior.¹² Este trayecto de "no recurrencia" del nervio laríngeo inferior derecho es una presencia constante en los casos de la ASDR, configurando una condición "sine qua non".¹³

Esto es sustantivo dado que del 0,5-2% de la población general (correlacionando la incidencia de la ASDR) no va tener el trayecto habitual del nervio laríngeo inferior derecho, siendo este hecho clave para la realización procedimiento quirúrgicos que involucren la glándula tiroidea y paratiroides en estos pacientes.¹⁴⁻¹⁵

La ASDR también es conocida como "arteria lusoria", esto se debe a que puede comprimir el esófago torácico y generar una disfagia por obstrucción extrínseca, la misma se conoce como "disfagia lusoria".¹ Lusoria proviene del latón "lusorius" que significa relativo al juego, divertimento; como si fuera un divertimento de la naturaleza esta disposición infrecuente.¹⁶ Esta denominación se le atribuye a Bayford.¹¹ Dicha sintomatología en la infancia es rara, pero en la vida adulta producto de su tortuosidad, fenómenos como la aterosclerosis, y la mayor probabilidad de formación de aneurismas (aunque raros), hacen que un 5% de los pacientes desarrollen síntomas.¹¹

El lugar de origen de la mayoría de las arterias subclavas aberrantes es a nivel del divertículo de Kommerell, descrito en 1936¹⁷ y la teoría más aceptada es que el mismo se relaciona justamente con la involución anormal del cuarto arco aórtico derecho, en particular de su porción distal.¹¹

Este sitio de origen de la arteria subclavia aberrante es un punto clave para el desarrollo de aneurismas, lo cual puede constituir un hallazgo imagenológico o ser motivado por la clínica de la arteria lusoria, pero sabiendo que es una con-

dición de potencial letalidad y que requiere tratamiento quirúrgico.¹¹

La ASDR no solo puede comprimir al esófago, originando la llamada disfagia lusoria, también se puede erosionar y comunicar con el mismo, siendo la fístula arteria subclavia-esófago un cuadro muy raro pero de alta mortalidad.¹⁸

En presencia de un aneurisma en una ASDR la realización de maniobras o procedimientos endotraqueales o esofágicos puede desencadenar la erosión y fístula del aneurisma pudiendo llevar a un shock hipovolémico, por hematemesis o hemoptisis de gran entidad.¹⁹⁻²⁰

El síndrome de robo de la arteria subclavia fue descrito por Fisher en 1961²¹ secundario a una estenosis proximal en el origen de dicha vaso con inversión del flujo de la arteria vertebral ipsilateral y síntomas de insuficiencia vascular vértebro-basilar.

La ateromatosis es su principal etiología, y en segundo orden las alteraciones del desarrollo embriológico del arco aórtico y troncos supra-aórticos.²²⁻²³

Esto último a su vez se asocia con una mayor probabilidad de desarrollo de tortuosidades, así como fenómenos tromboembólicos e injuria a nivel encefálico.²²

La arteria subclavia derecha aberrante puede presentar un trayecto retro-esofágico como en nuestros tres casos, y constituye la forma de presentación más frecuente: 80%. Siendo sus variantes inter tráqueo-esofágica un 15% y pre-traqueal solamente vista en un 5% de los casos.¹

La presencia de una ASDR ocurre más frecuentemente en individuos con otras anomalías que afectan el arco aórtico, por ejemplo Tetralogía de Fallot, persistencia del conducto arterioso, coartación de aorta, estenosis de la arteria pulmonar, desembocadura del conducto torácico en el confluente yugulo subclavio derecho.²⁵⁻²⁶ Ninguna de las cuales fueron evidenciadas en nuestros dos casos.

Conclusión

En conclusión, se presentan 2 casos cadavéricos de ASDR, producto de una variante embriológica poco frecuente, su presencia no debe ser omitida tanto por anatomistas, clínicos, radiólogos y cirujanos.

Referencias

1. Toshiyuki, Saito. Three Cases of Retroesophageal Right Subclavian Artery Department of Anatomy, Nippon Medical School, Kanagawa, Japan. *Journal of Nippon Medical School*. 01/2006; 72:375-82
2. Hunauld, P. Examen de quelques parties d'un singe. *Hist Acad Roy Sci* 1735;2:516-23.
3. Bayford, D. An account of a singular case of obstructed deglutition. *Mem Med Soc London*. 1794;2:275-85.
4. Gross, R.E. Surgical treatment for dysphagia lusoria. *Ann Surg* 1946;124:532-4.
5. Hermans, R.; Dewandel, P.; Debruyne, F.; Delaere, P. Artery lusory identified on preoperative CT and nonrecurrent inferior laryngeal nerve during thyroidectomy: a retrospective study, *Head Neck*, 2003;25: 113-117.
6. Latarjet, M.; Ruiz-Liard, A. Atlas de Anatomía, Tomo Dos, Arterias de la gran circulación, Aorta, 2ª ed, Buenos Aires, Panamericana, 2005, pp 979-990.
7. Rouvière, H.; Delmas, A. Anatomía Humana Descriptiva, Topográfica y Funcional, tomo dos, vasos del tronco, Aorta, 10ª ed. Barcelona, Masson, 1999, pp 186-229.
8. Adachi, B. Das Arteriensystem der Japaner, Bd 1, 1928; 22-43.
9. Stewart, J.R.; Kincaid, O.W.; Edwards. An atlas of vascular rings and related malformations of the aortic arch system, Springfield, Charles C. Thomas, 1964:52-75, 95-123.
10. Kieffer, E.; Bahnini, A.; Koskas, F. Aberrant subclavian artery: surgical treatment in thirty-three adult patients. *Vasc Surgery*, 19:1 100-112.
11. Gomes, M.R.; Bernatz, P.E.; Forth, R.J. Arteriosclerotic aneurysm of an aberrant right subclavian artery. *Dis Chest* 1968;54:63-6.
12. Moore, K.L. The developing Human, Vascular System, 3rd ed, 1982, Philadelphia, USA, pp 326-332.
13. Hollinshead, W.H. Anatomy for surgeons. 2nd ed, vol 2, 1971, Haroer and Row, New York, pp 146-157
14. Marañillo, E.; Vazquez, T.; Quer, M.; Niedenfuhr, M.R.; Leon, X.; Viejo, F. Potential structures that could be confused with a nonrecurrent inferior laryngeal nerve: an anatomic study. *Laryngoscope*, 2008;118: 56-60.
15. Chinnawut Suriyongplengsaeng; Krai Meemon. Retro-esophageal right subclavian artery associated with a non-recurrent laryngeal nerve, *Eur. J. Anat.* 2014; 1:38-41.
16. Algieri, R.D.; Mazzoglio, Y.; Nabar, M.J.; Ferrante, M.S. Variación retroesofágica del arco aórtico. *Int. J. Morphol*, 2008; 26: 337-343.
17. Kommerell, B. Verkareung des oesophagus durch eine abnorm verlanfende arteria subclavian dextra (arteria lusoria). *Fortschr Geb Rontgenstr Nuklearned Ergänzungsbd*, 1936;54: 590-595.
18. Belkin, R.I. Aberrant right subclavian artery-esophageal fistula: a cause of overwhelming upper gastrointestinal hemorrhage, *Cardiovasc intervent radiol* 1984;7:87-89
19. Schneider, J.; Baier, R.; Dinges, C.; Unger, F. Retroesophageal right subclavian artery lusoria as origin of traumatic aortic rupture, *European J. of Cardio-thoracic Surgery*, 2007;32:385-387.
20. Merchant, F.J. Unusual complication of nasogastric esophageal intubation: erosion into an aberrant right subclavian artery, *J Cardiovasc Surg (Torino)* 1977;18:147-150.
21. Fisher, C. A new vascular syndrome: the subclavian steal, *N Engl J Med*, 1961;265:912-913.
22. Callejas, J.M.; Martorell, A.; Lisbona, A.; Lerma, R.; Gayola, L. Síndrome de robo de la subclavia asociado a malformación excepcional de troncos supraaórticos, *Rev Esp Cir Card Torac Vas* 1989;7:20-25
23. Ortiz de Salazar, A.; Agosti, J.; Irigoyen, J.; Rey María, A. Aplasia de la arteria subclavia como causa de síndrome de robo de la subclavia. *Rev Esp Cir Card. Torac. Vas*. 1991;9:404-406.
24. Arkin, A. Double aortic arch with total persistence of the right and isthmus stenosis of the left arch. A new clinical and x-ray picture. Report of six cases in adults, *Am Heart J* 1936;444-448.
25. Anson, B.J. The aortic arch and its branches. In development and structure of the cardiovascular system, Luisada AA, McGraw Hill. New York, 1961:119-126.
26. Goldstein, W.B. Aberrant subclavian artery in mongolism, *Am J Roentgenol* 1965;93;131-134.