



Morfometría renal. Parte I: Comportamiento de los diámetros renales normales por ultrasonografía en adultos jóvenes

Renal morphometry. Part I: Behavior of normal renal diameters by ultrasound in young adults



Mederos Pérez, Iraldo¹; Hernández Cuan, Cristina²; Rowe Sánchez, Josefina de la Caridad³; Miranda Rosales, Filiberto F.⁴; Morales Pérez, Viviana⁵

Universidad de Ciencias Médicas de Camagüey (UCM) Camagüey - Cuba

E-mail de autor: Viviana Morales Pérez mviviana@finlay.cmw.sld.cu

¹Especialista en primer grado en MGI y en Histología, máster en urgencias médicas, Profesor Asistente

²Especialista en segundo grado en Anatomía Humana, Profesor Auxiliar

³Licenciada en enfermería. Especialista en primer grado en Anatomía Humana, Profesor instructor

⁴Especialista de primer grado en radiología. Profesor Asistente

⁵Especialista de primer grado en Histología. Profesor Asistente

Resumen

Fundamentos: Para diagnosticar las enfermedades renales son importantes los estudios morfométricos y radiológicos.

Objetivo: Determinar las medidas renales normales humanas por ultrasonido.

Métodos: Se realizó una investigación descriptiva transversal en 104 de 352 estudiantes de medicina entre 19-22 años. Por ecografía se midieron los diámetros longitudinal, transversal y grosor del parénquima, en relación con los índices peso/talla y de masa corporal (IMC).

Resultados: Los diámetros longitudinales (102.60 ± 6.73 mm); transversales (43.96 ± 3.88 mm) y el espesor (11.00 ± 1.28 mm) fueron mayores en los riñones izquierdos e iguales según el sexo en ambos riñones ($p > 0.05$), excepto en las mujeres, donde fue superior el diámetro longitudinal del riñón derecho (100.93 ± 7.51 mm). No hubo correlación de los diámetros con los índices peso/talla e IMC.

Conclusiones: los diámetros renales son mayores en el riñón izquierdo tanto en hombres como en mujeres adultos jóvenes con peso, talla e Índice de masa corporal normal y no hay correlación con estos índices.

Palabras clave: antropometría, evaluación nutricional, índice de masa corporal, morfometría renal, ultrasonografía, diámetros renales

Abstract

Foundation: To diagnose kidney diseases are important morphometric studies and radiological.

Objective: To determine the human normal kidney ultrasound measures.

Methods: We conducted a cross-sectional descriptive research in 104 of 352 students of medicine between 19-22 years. Longitudinal, transverse diameters and thickness of parenchyma, in relation to the indices weight/height and BMI (BMI) were measured by ultrasound.

Results: longitudinal diameters (102.60 ± 6.73 mm); transverse (43.96 ± 3.88 mm) and thickness (11.00 ± 1.28 mm) were higher in the left and same kidneys according to sex in both kidneys ($p > 0.05$), except in women, where it was higher than the longitudinal diameter of the right kidney (100.93 ± 7.51 mm). There was no correlation of the diameters with indices weight/height and BMI.

Conclusions: Renal diameters are greater in the left kidney both in men and in young adult women with weight, size and normal body mass index and there is no correlation with these indexes.

Keywords: anthropometry, nutrition, index evaluation of body mass, renal morphometric, ultrasonography, renal diameters

Introducción

La morfometría es un método útil para cuantificar características cualitativas de forma y tamaño de los órganos, se puede realizar por métodos directos en piezas anatómicas o indirectos a través de imágenes, por tanto el ultrasonido diagnóstico permite realizar estudios morfométricos.¹⁻²

Al respecto la morfometría renal, permite determinar valores "aproximados" de los diámetros del riñón, el grosor del

parénquima y mediciones de tumores renales, aspecto motivador para la realización del presente estudio, teniendo en cuenta la alta incidencia de enfermedad renal crónica (ERC) en Cuba y en Camagüey, además por la frecuencia con que se usa el ultrasonido para su diagnóstico.³⁻⁴

La ecografía es un indicador morfométrico importante en las enfermedades renales para confirmar el diagnóstico y para realizar procedimientos citohistopatológicos del riñón,⁵⁻⁶ pero se necesita un valor de referencia y su variación según

talla, peso, el índice de masa corporal (IMC) y su relación con otros factores.

La longitud renal es un parámetro confiable en comparación con otro parámetro como la estimación volumétrica renal, y que se correlaciona adecuadamente con la función y con otras variables antropométricas.⁶

Otras técnicas imagenológicas también inocuas son las ecografías Doppler, la Tomografía Axial Computarizada (TAC) multicorte y la resonancia magnética nuclear (RMN) con estudios tridimensionales y angiográficos.⁷

En este trabajo se pretende utilizar la ecografía para caracterizar el patrón morfométrico macroscópico del riñón normal mediante la ecografía en adultos jóvenes, estudiantes de segundo año de medicina en Camagüey Cuba.

Diseño metodológico

Se realizó un estudio descriptivo transversal en 352 estudiantes del segundo año de la carrera de medicina en la Universidad de Ciencias Médicas de Camagüey con edad entre 19 y 22 años durante el 2011.

Con el propósito de determinar las medidas renales humanas normales mediante el método ultrasonográfico en adultos jóvenes, se seleccionó una muestra al azar de 104 estudiantes, 43 masculinos y 61 femeninos, que decidieron asistir a la consulta de ultrasonografía del policlínico comunitario docente "José Martí" y se excluyeron las embarazadas, desnutridos (IMC < 18.5 Kg/m²), obesos (IMC > 30 Kg/m²) y estudiantes con enfermedad sistémica asociada y enfermedad renal.

Se recolectó la información mediante una Ficha de datos (FD), o Cuaderno de Recogida de Datos (CRD) (anexo 1), contentiva de las variables edad, sexo, peso, talla, índice de masa corporal (IMC), diámetro longitudinal, diámetro transversal y grosor del parénquima renal.

Los datos se procesaron en Excel, también se utilizó el paquete estadístico SPSS versión 19.0 en español para Windows.

Se aplicó la estadística descriptiva para las variables cuantitativas media (X-), desviación estándar (DS), y test de hipótesis de media y la prueba de Pearson para determinar asociación entre parámetros antropométricos pondoestaturales y morfométricos renales. Los datos se presentan en tablas y gráficos.

Resultados

En la distribución de las variables antropométricas de peso, talla e índice de masa corporal (**Tabla 1**) se observó que los adultos jóvenes presentaron un peso promedio de 61.82 ± 7.29 Kg, una talla de 1.66 m ± 0.09 m y un IMC de 22.84 ± 1.76 Kg/m².

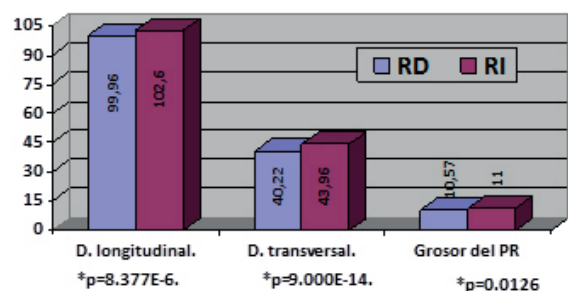
En su relación con el sexo presentó mayor media aritmética el peso corporal y la talla en el sexo masculino con 64.63 ± 6.22 Kg y 1.69 ± 0.06 m respectivamente, mientras que el sexo femenino tuvo mayor índice de masa corporal con 22.92 ± 1.71 Kg/m² no existió diferencia estadísticas significativas entre ambos sexos para estas tres variables (p>0.05).

Variables antropométricas	Sexo			
	Masculinos	Femeninos	Total	T. de hipótesis
	X ± SD	X ± SD	X ± SD	(p=)
Peso (Kg)	64.63 ± 6.22	59.83 ± 7.38	61.82 ± 7.29	0.3099
Talla (m)	1.69 ± 0.06	1.63 ± 0.09	1.66 ± 0.09	0.4677
IMC (Kg/m ²)	22.71 ± 1.85	22.92 ± 1.71	22.84 ± 1.76	0.4900

Fuente: Ficha de datos

Tabla 1: Distribución de variables antropométricas según sexo.

Hubo predominio del tamaño renal en el riñón izquierdo, muy significativo en las tres longitudes. (**Fig. 1**) El diámetro longitudinal del RI fue de 102.60 ± 6.73 mm superior a los 99.96 ± 7.10 mm en el RD (p=8.377E - 06); también, el transversal del RI fue mayor con 43.96 ± 3.88 mm por 40.22 ± 3.25 mm en el RD (p=9.000E - 14) y el grosor del parénquima del RI fue de 11.00 ± 1.28 mm, superior a los 10.57 ± 1.28 mm del derecho (p=0.0126).

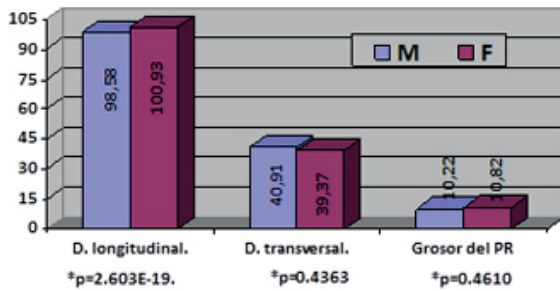


Fuente: Tabla 2. * Test de hipótesis de media

Fig. 1: Distribución de Parámetros Morfométricos Renales en ambos riñones

En el riñón derecho según sexo (**ver Fig. 2**) se observó diferencia estadística significativa solo para el diámetro longitudinal que fue mayor en el sexo femenino 100.93 ± 7.51


que en el masculino ($98,58 \pm 6,31$ mm) con elevada significación ($p=2.603E-19$), también predominó en las féminas el grosor del parénquima ($10,82 \pm 1,23$ mm) y en los masculino fue mayor el diámetro transversal ($40,91 \pm 2,85$ mm) pero sin significación estadística en los dos últimos ($p>0,05$).



Fuente: Tabla 3

Fig. 2: Distribución de Parámetros Morfométricos del riñón derecho según sexo

En el riñón izquierdo (Fig. 3) se observó un comportamiento equitativo entre ambos sexos pues no hubo diferencia estadística significativa en ninguna de las mediciones ($p>0,05$) aunque la media fue mayor en el diámetro longitudinal para los masculinos ($103,31 \pm 6,73$) y en el diámetro transversal, mientras que el grosor del parénquima renal en las féminas con $44,19 \pm 4,21$ mm y $11,21 \pm 1,18$ respectivamente.



Fuente: Tabla 3

Fig. 3: Distribución de Parámetros Morfométricos del riñón izquierdo según sexo

El Coeficiente de correlación de Pearson (Tabla II) demostró independencia de todos los parámetros morfométricos renales con el peso, talla, e IMC, pues tienden a ser "cero". La correlación mayor fue (mayor dependencia) entre el diámetro transversal del riñón izquierdo quien disminuye 0.22 mm al aumentar el peso corporal (1 Kg) y el índice de masa corporal ($1\text{kg}/\text{m}^2$), también ocurre así para el diámetro longitudinal del riñón derecho.

Parámetros ponderales	Parámetros Morfométricos de los riñones					
	Espesor del Parénquima		Diámetro Longitudinal		Diámetro Transversal	
	RD	RI	RD	RI	RD	RI
Peso (kg)	+0.01	-0.07	+0.06	+0.10	+0.07	-0.22
Talla (m)	-0.03	-0.12	-0.12	+0.09	+0.09	-0.02
IMC (kg/m^2)	+0.05	+0.10	-0.21	+0.03	+0.01	-0.22

Tabla II: Correlación entre los parámetros morfométricos renales y ponderales según el Coeficiente de Correlación de Pearson

Discusión

El estado nutricional fue normal en los estudiantes de medicinas por los indicadores peso talla e índice de masa corporal, sin embargo, existe un elevado por ciento de obesidad en la población camagüeyana, pero la muestra fue tomada en adultos jóvenes con un rango de edad, peso y talla muy estrecho. La mayoría de los autores coincide en que la longitud del riñón sano mide entre 10-12 cm y 6 cm de ancho y el riñón izquierdo es discretamente mayor.⁸

Díaz Calderin⁹ plantean que la longitud se puede extender hasta 20 cm, sin embargo, una discrepancia mayor de 2 cm entre las longitudes de ambos riñones se considera significativa.¹⁰ El riñón puede crecer hasta los 18 años y decrece a partir de los 50 años por pérdida de tejido renal.

El grosor cortical normal mide alrededor de $1,1 \pm 0,9$ cm, pero si se incluye la médula alcanza hasta 3.5 cm. Las medidas del riñón, tanto en la literatura como en el presente trabajo pueden esquematizarse en 12-6-3 cm, para indicar longitud, ancho y grosor del parénquima.¹¹⁻⁸⁻⁹⁻¹⁰

Los diámetros renales que se obtuvieron tienen valores similares a los utilizados en las normas y procedimientos de la cátedra de radiología de la provincia y las diferencias observadas en los valores promedio de los parámetros estudiados en el riñón izquierdo y derecho no son estadísticamente significativas.¹²⁻¹³

En mamíferos uno de los riñones tiende a tener mayor volumen, sin una clara tendencia por uno en particular. Esto permite afirmar que el riñón izquierdo y derecho podrían ser considerados como equivalentes en términos de tamaño para los usos prácticos de la clínica médica.¹⁴

Por otra parte, los autores que describen las medidas antropométricas del riñón derecho e izquierdo por sexo tanto en estudios radiológicos como en las piezas frescas plantean que las mediciones en los ejes longitudinal, transversal y grosor del parénquima son mayores en el riñón izquierdo en ambos sexos en niños y en adultos jóvenes.¹⁵⁻⁶⁻⁷⁻⁸⁻¹¹

En las mediciones realizadas por Torres¹⁶ y Oyuela⁶ se observó mayor longitud del riñón izquierdo en hombres. Es válido resaltar que las mediciones en los tres ejes se apoyan en trabajos realizados en piezas anatómicas frescas pues el resto de los trabajos de morfometría renal por ultrasonido solo recogen las mediciones realizadas en el eje longitudinal y grosor del parénquima.¹²⁻¹⁶

Es criterio del autor que esto ocurre pues el alumnado era sano, sin evidencia clínica o radiológica de enfermedad renal, con un rango de edad, peso y talla normal. Algunos autores plantean que el diámetro del parénquima renal disminuye con la edad y en presencia de enfermedades renales crónicas.⁵⁻⁸

También Oyuela Carrasco⁶ plantea que la longitud renal disminuye al aumentar la edad siendo menor después de los 60, más significativo después de los 70 años, y que se correlaciona con el peso, la talla y el índice de masa corporal solo que en ese trabajo se toman muestra hasta la senectud.

Por otra parte, Torres Gutiérrez¹⁶ realizó una investigación similar en estudiantes de medicina titulado "Tamaño renal por ultrasonido de los estudiantes de medicina de la UNAN-Managua" y las relaciones entre las longitudes renales y el sexo, peso y talla se encontraron un coeficiente de Pearson entre 0 y 1; y que el riñón izquierdo fue mayor que el derecho al igual que menciona la literatura internacional.

Conclusiones

Los diámetros renales de adultos jóvenes con peso, talla e índice de masa corporal por ultrasonografía están dentro de valores normales en ambos riñones con predominio de todos los diámetros en el riñón izquierdo y presentan medidas equitativas según el sexo en ambos riñones.

Referencias

1. Díaz Rojas PA. *Introducción a la morfometría y la estereología*. [Holguín: UCM; 2011]
2. Van Der Molens; Martínez N.; González, José R. 2007. *Introducción a la morfometría geométrica: Curso teórico-práctico*. CENPAT, CONICET.86.
3. Grupo Nacional de Nefrología. *Resumen de las estadísticas del plan nacional de diálisis y trasplantes renal*. 2011.
4. *Anuario Estadístico de Salud 2012*. Ciudad de la Habana, Cuba. Dirección de Registros Médicos y Estadísticas de Salud. 2012.
5. Palmer Philip E.S.; Breyer B.; Bruguera C.A.;Gharbi H.A.; Goldberg B.B.;Tan F.E. H.; et al. *Manual de diagnóstico ultrasónico*. Ginebra: Organización Mundial de la Salud; 1996.
6. Oyuela Carrasco J.; Rodríguez Castellanos F.; Kimura E.; Delgado R.E.; Herrera Félix J.P. *Longitud renal por ultrasonografía en población mexicana adulta*. Nefrología. 2009; 29(1):30-34
7. Daricó Méndez C.L.; Arencibia Sosa H.; Silva Ferrera J. *Caracterización clínica e imagenológica de niños y niñas con malformaciones urogenitales*. MEDISAN [Internet]. 2011 Nov [citado 2012 Sep. 26]; 15(11): Disponible en http://scielo.sld.cu/scielo.php?script=sci_arttext&pid=S1029-30192011001100001&lng=es
8. Sague Larrea J.L.; Ferrer Caser E.; Arias Lorente A.A.; Rivero Alvisa A.; Pinilla Gonzales R.; Llaudi Gómez V ,et al. *Urología* . La Habana: Ecimed 2012. Págs. 2-68.
9. Díaz Calderín Y.; Valdés Martín S.; Cordiés Jackson E. *Pediatría V. La Habana Editores científicos Dr. Ernesto de la Torre Montejo y Dr. Eduardo José Pelayo González-Posada 2009*, Cap. 13, págs. 2053-2061 Disponible en: http://gsdl.bvs.sld.cu/PDFs/Coleccion_Pediatria/pediatría_tomov/pediatriav_completo.pdf
10. Rivera Gorriñ M.; Quereda Rodríguez-Navarro C. *La Ecografía realizada por el nefrólogo: Nuestra Experiencia Nefroplus* [Internet]. 2009 [citado 2012 Sep. 26]; 2(1): Disponible en: http://www.revistanefrologia.com/modules.php?name=articulos&idarticulo=10139&idlangart=ES&preproduccion=&in_window=1
11. *Ultrasonido – Telemedicina* [Internet]. Colombia: American Institute of Ultrasound in Medicine; © 2010 [actualizado 24 may 2009; citado 12 sep 2012]. Disponible en: <http://www.gonzalodiaz.net/ultrasonido/listaultrasonidos.shtml>
12. Pereira Recio H.; Chávez Guerra V. *Diagnóstico ultrasonográfico de complicaciones en el paciente con insuficiencia renal aguda postransplante renal*. Hospital Universitario Clínico Quirúrgico "Manuel Ascunce Domenech". Camagüey. Rev. AMC 2007; 11(5) ISSN 1025-0255
13. Rivero García, C. de la C.; Fernández Rivero C. *Sinopsis de Ecografía*. Cátedra de Imagenología. Hospital Universitario "Manuel Ascunce Domenech". Camagüey. 2010
14. Luis Tello C.; De Requeséns J. *Volumetría ecográfica renal y su correlación con el peso corporal y la edad en caninos adultos*. Rev. Avances en Ciencias Veterinarias, Vol. 10, N 2, 1995.
15. García Hernández, F.; Pérez Monsalve, E. *Anales de anatomía normal* / Sociedad Chilena de Anatomía Normal. An. anat. norm. Santiago 2010 ISSN 0716-7296 <http://bases.bireme.br/cgi-bin/wxislind.exe/iah/online/?IsisScript=iah/iah.xis&lang=p&nextAction=lnk&base=LILACS&exprSearch=%22An.%20anat.%20norm/1986,4%281%29%22&indexSearch=TA>
16. Torres Gutiérrez M. A. *Tamaño renal por ultrasonido de los estudiantes de medicina de la UNAN-Managua MEDISAM* [internet] .2003; Managua;. 29 p. graf.