



Morfometría de cortes histológicos de los túbulos renales normales en humanos adultos



Morphometry of histological sections of normal renal tubules in adult humans

Fernández Laastre, Miosotis de Lourdes¹; Mederos Pérez, Iraldo²; Alonso Leal, Lourdes³; Rego Juhe, Yardelys⁴; Varela Iraola, Sandor⁵; Díaz Cifuentes, Arely⁶; Contreras Tejeda, José M.⁷

Universidad de Ciencias Médicas de Camagüey (UCM) Camagüey – Cuba

E-mail de autor: Miosotis de Lourdes Fernández Laastre adiazc.cmw@infomed.sld.cu

¹Especialista de Primer Grado en Medicina General Integral y Histología. Profesor Instructor. (UCM) Camagüey

²Especialista de Primer Grado en Medicina General Integral y Histología. Profesor Asistente. Máster en Urgencias Médicas. (UCM) Camagüey

³Licenciada en Citohistopatología. Profesor Instructor. (UCM) Camagüey

⁴Especialista de Primer Grado en Histología. Profesor Instructor. (UCM) Camagüey

⁵Especialista de 1º grado en Medicina General Integral y Embriología. Profesor Asistente. (UCM) Camagüey

⁶Especialista de 2º grado en MTN. Profesor Auxiliar. Investigador Auxiliar. (UCM) Camagüey

⁷Especialista de 2º grado en Medicina General Integral. Profesor Asistente. Máster en Longevidad Satisfactoria. Policlínico Tula Aguilera

Resumen

Introducción: Los túbulos renales normales se han descrito por morfometría en animales y en fetos humanos

Objetivo: caracterizar la magnitud de los túbulos renales normales en humanos adultos.

Método: Se realizó un estudio descriptivo transversal en 17 necropsias de fallecidos por muerte violenta, se procesaron dos fragmentos de la corteza renal por inclusión en parafina, con cortes de 5 µm y coloración de hematoxilina y eosina. Se capturaron imágenes a 400 X con un microscopio óptico y cámara digital acoplada para obtener la circularidad, diámetro y área de los túbulos renales y sus componentes; altura, fracción de área nuclear y citoplasmática del epitelio, además, la cantidad de núcleos en 255 túbulos renales, 85 distales (TD) y 170 proximales (TP), a través del programa ImageJ.

Resultados: El TP presentó mayor magnitud que el TD, con diámetro de 52,69 µm y 37,96 µm respectivamente, con pared más gruesa con mayor altura epitelial (12,41 µm), grosor o área epitelial (1 174,9 µm²), y fracción de área la citoplasmática (1 623,1 µm²), mientras que, en el TD fue mayor la fracción de área nuclear (339,9 µm²), la cantidad de núcleos por túbulos con 11 unidades y la luz fue mayor en el TD con diámetro de 27,6 µm y área de 598,3 µm² que representa el 28,65 % de la magnitud tubular.

Conclusión: El TP se caracteriza por ser de mayor magnitud que el TD excepto en las dimensiones de la luz tubular y la cantidad de núcleos por túbulos visibles al microscopio óptico.

Palabras Clave: túbulo renal proximal y distal, morfometría, Magnitud, Dimensión.

Abstract

Introduction: Normal renal tubules have been described by morphometry in animals and human fetuses

Objective: To characterize the magnitude of normal renal tubules in adult humans.

Method: A cross-sectional descriptive study was performed on 17 necropsies of fatalities due to violent death, two fragments of the renal cortex were processed by paraffin inclusion, with 5 µm sections and haematoxylin and eosin staining. Images were captured at 400 X with an optical microscope and digital camera coupled to obtain the circularity, diameter and area of the renal tubules and their components; Height, nuclear and cytoplasmic area fraction of the epithelium, and the number of nuclei in 255 renal tubules, distal (TD) and 170 proximal (TP), through the ImageJ program.

Results: TP presented a greater magnitude than TD, with a diameter of 52.69 µm and 37.96 µm respectively, with thicker wall with greater epithelial height (12.41 µm), thickness or epithelial area (1 174.9 µm²), And cytoplasmic area fraction (1 623.1 µm²), while in the TD the nuclear area fraction was higher (339.9 µm²), the number of nuclei per tubules with 11 units and the light was higher in the TD with a diameter of 27.6 µm and an area of 598.3 µm² which represents 28.65% of the tubular magnitude.

Conclusion: TP is characterized by being of greater magnitude than TD except in the dimensions of tubular light and the number of nuclei by tubules visible under the optical microscope.

Keywords: proximal and distal renal tubule, morphometry, magnitude, dimension

Introducción

La estructura histológica del riñón responde al modelo de órgano macizo estroma y parénquima, en el corte longitudinal se observan dos zonas, la corteza y la médula, la primera

situada externamente, hacia la periferia, de aspecto labe-ríntico y color oscuro; la médula está situada internamente, hacia el centro, de aspecto radiado y color pálido o claro, en cada una de ellas se encuentran los componentes microscópicos del parénquima renal, formado por los túbulos urini-

feros (la nefrona y sistema colector) y el aparato yuxtaglomerular. Entre los componentes de la nefrona se encuentra el corpúsculo renal o de Malpighi (CR), túbulo contorneado proximal (TCP), el asa de Henle (AH), túbulo contorneado distal (TCD) que se continúa con el sistema excretor, formado por el túbulo de conexión o túbulo colector arciforme que conecta el TCD con el conducto colector y no forman parte de la nefrona.¹

Cualquier cambio funcional de los túbulos renales generalmente se asocia a cambios morfológicos a distintos niveles del sistema tubular, vascular e intersticial del riñón, estos pueden manifestarse clínicamente, sin embargo no todos, pueden ser detectados por microscopía óptica con técnicas convencionales, en muchos casos se requiere de técnicas morfométricas, inmunohistoquímica y microscopía electrónica para detectarlos, de ahí la importancia de la inclusión de la morfometría en el estudio del riñón.²

Los pacientes con enfermedad renal crónica (ERC) necesitan tratamiento dialítico con una frecuencia de una a tres veces por semana mientras esperan de un donador para realizar el trasplante renal y por su morbilidad constituyen un problema de salud mundial.³

Actualmente más de dos millones de pacientes padecen esta enfermedad, y se asocia frecuentemente con enfermedades crónicas no transmisibles como el lupus eritematoso sistémico, hipertensión arterial (HTA) y diabetes mellitus (DM).⁴

En los países desarrollados la prevalencia es entre 500 – 1400 y la incidencia es entre 300 – 340 por millón de habitantes que se incrementa alrededor de un 10 % anualmente, mientras que, los países en vías de desarrollo tienen menores tasas y está en correspondencia con su nivel económico.⁵

En Cuba, la incidencia de ERC ascendió a partir del 2012 con un incremento anual de un 5 %, alcanzó una tasa de prevalencia de 1,4 por 1000 habitantes.⁶

Los patólogos a través de un análisis cualitativo de menor especificidad confirman el diagnóstico de Nefritis tubulointersticial crónica (NTI) cuando observan fibrosis intersticial, atrofia tubular con aplanamiento de las células epiteliales y dilatación de la luz tubular, áreas con infiltrados de linfocitos y ocasionalmente neutrófilos, células plasmáticas, eosinófilos entre el intersticio y el túbulo, en las causas agudas, por alergia, tóxicas y por fármacos, los espacios entre los túbulos renales se observan inflamados.³

A estas manifestaciones no se les realiza un análisis cuantitativo de las dimensiones del túbulo para confirmar el diag-

nóstico.⁷

Estudios del parénquima renal por morfometría y estereología, con el propósito de caracterizar sus componentes, se realizaron en animales de experimentación (ratón, ratas, conejos)⁷ y en humanos la morfometría de la nefrona que desde hace muchos años se inició con el conteo nefronal, que permitió plantear la teoría de Brenner⁸ quien demostró la asociación entre el bajo número de nefronas con la hipertensión arterial.

En estos momentos la morfometría con microscopía óptica, inmunohistoquímica y microscopía electrónica, presenta un desarrollo vertiginoso, se ha convertido en una herramienta fundamental para el estudio de estructuras renales y propone estudiar los cambios en el tamaño y la forma a partir del desplazamiento en el plano (2D) o en el espacio (3D) de un conjunto de puntos de referencia "landmarks" lo que permite "reconstruir" con tanta precisión como se desee la forma y el tamaño del espécimen estudiado en tercera dimensión.⁹

El programa de digitalización de imágenes y análisis morfométricos ImageJ (vers. 1.44) se desarrolló en el National Institutes of Health, ofrece un panel de funciones que va desde la colorimetría, análisis de contornos, filtros de imágenes, cálculos de áreas, ángulos, distancias entre píxeles que con calibración correcta se transforman en otras magnitudes como el micrómetro (μm), centímetro (cm) o metro (m), también, permite realizar histogramas de densidad que hacen más factibles los estudios morfométricos de imágenes del parénquima renal.¹⁰

La técnica de conteo se utiliza para determinar la cantidad de nefronas en enfermedades renales o sistémicas con repercusión renal y las técnicas de medición permiten determinar las variaciones y diferencias morfológicas entre las estructuras renales normales y patológicas, teniendo en cuenta las dimensiones⁷⁻¹⁰

Teniendo en cuenta lo expuesto anteriormente, se realizó la presente investigación que utilizó la morfometría y la estereología como método de estudio del parénquima renal normal en humanos adultos, específicamente los túbulos contorneados proximales y distales para obtener los valores de referencia del Laboratorio de Investigación de las Ciencias Básicas y Biomédicas (LICBB) de la Universidad de Ciencias Médicas de Camagüey, con el objetivo de caracterizar la magnitud de los túbulos renales normales en humanos adultos que sirvan de base a futuras investigaciones.

Materiales y métodos

Se realizó un estudio descriptivo transversal en 17 fallecidos por muerte violenta, accidente, suicidio y homicidio entre 18 y 50 años, en el periodo comprendido entre septiembre de 2013 hasta septiembre de 2014, con el objetivo de caracterizar los túbulos renales normales en humanos adultos por morfometría. Las necropsias se realizaron en el departamento de medicina legal del Hospital Provincial Docente Clínico Quirúrgico "Amalia Simoni" de la ciudad de Camagüey, se excluyeron:

Fallecidos con más de 8 horas. Fallecidos por ingestión de sustancias tóxicas y ahogamiento. Diagnóstico patológico en túbulos renales.

Procesamiento histológico

La muestra se tomó de ambos riñones, dos fragmentos de tejido de la corteza renal, uno por cada riñón (34 fragmentos), se fijaron por inmersión en formol neutro al 2 % entre 24 y 72h, se procesaron en el laboratorio de anatomía patológica del Hospital Provincial Docente Clínico Quirúrgico "Manuel Ascunce Domenech", por la técnica de inclusión en parafina, según el protocolo establecido,³⁶ se realizaron tres cortes histológicos de 5 µm por fragmento y se utilizó la coloración con hematoxilina/eosina (H y E).³⁷

Se seleccionaron al azar 15 túbulos renales por corte, 10 túbulos contorneados proximales y 5 túbulos contorneados distales, se utilizó como criterio que presentaran un corte transversal con una circularidad de 0,8 ó más para completar una muestra de 255 túbulos renales, 170 proximales y 85 distales.

En el LICBB de la universidad las láminas se tiñeron con la técnica del ácido peryódico de Schiff (PAS)¹¹ y se observaron en un microscopio óptico OPTTECH, con lente ocular de 10x y objetivo de 40x con una amplificación de 400 X, se obtuvieron imágenes con una cámara digital Canon de 12 Mpx acoplada al microscopio, en formato jpg.¹²

El patólogo realizó el diagnóstico cualitativo y demostró la ausencia de cambios patológicos en los túbulos renales y parénquima renal, posteriormente se verifica que los cortes y los campos cumplieran el requisito de mostrar evidencias de parénquima renal normal, extensión suficiente para realizar la morfometría, correcta técnica de coloración y organización de los componentes tubulares obteniéndose imágenes para el procesamiento morfométrico.

Las variables cualitativas fueron descripción histológica de los túbulos vistos al microscopio óptico, diagnóstico histopatológico y las variables cuantitativas la edad, parámetros morfométricos obtenidos por el conteo, la medición y el cálculo de las dimensiones que caracterizan la magnitud de los túbulos renales, como la cantidad de núcleos celulares por túbulos, diámetro nuclear, tubular, de la luz, altura y grosor del epitelio además del cálculo de las áreas correspondientes y la circularidad.

Procesamiento morfométrico

Captura: Se capturaron entre 20 y 25 imágenes por cada corte correspondientes a la región del parénquima de la corteza renal, con una cámara digital marca Canon de 12 Mpx con un lente óptico de 3X que se acopló a un microscopio OPTTECH con un lente objetivo de 10X y lente ocular de 40X para un aumento total de 400X. La morfometría se realizó con una computadora Pentium 5, las dimensiones y magnitudes se obtuvieron según las técnicas que se aplicaron para cada parámetro y los indicadores morfométricos se midieron con la aplicación en computación del programa ImageJ del National Institutes of Health, USA, 2011.¹⁶ Para las mediciones se procedió a la calibración con un objetivo micrométrico de la Karl Zeits.

Técnicas morfométricas: Las técnicas y métodos empleados en morfometría para cada parámetro fueron tomadas de Van Der Molen S,¹⁶ Ferreira T¹⁷ y Díaz Rojas PA.³⁹

Se utilizó el programa imagenJ, en imágenes de túbulos renales con un corte transversal, si la circularidad fuese de 0,8 o más. Quedaron exentos de contar o medir los túbulos con un corte oblicuo o longitudinal, o sea, cuando tuvieran una circularidad menor de 0,8, para evitar los sesgos de la investigación.

Conteo: se utilizó para obtener la variable cantidad de núcleos.

Mediciones: Las imágenes se midieron en megapixel, convirtiéndose automáticamente en micrómetro (µm) según la calibración del software, se utilizó la opción distancia angular y distancia lineal de la aplicación ImageJ. Las variables por medición fueron el perímetro (de los túbulos y la luz tubular), los diámetros (de los túbulos, la luz y los núcleos de celular epiteliales) y la altura epitelial.

Se midieron entre 15 y 20 ocasiones en una estructura para calcular el promedio de las mediciones para cada variable en ese túbulo, a partir de estos datos se halló un promedio

de la muestra en estudio, por tanto el valor definitivo de cada variable en cada una de las variantes es un promedio de promedios.

El diámetro: Es la dimensión dada por la distancia entre dos puntos, es la medida de la longitud de una línea recta trazada entre dos puntos opuestos del círculo, cuya línea debe pasar por el centro de la estructura.

Técnicas estereológicas

Cálculo de área superficial: En una imagen plana (bidimensional) de cortes transversales de los túbulos renales y de los núcleos de las células epiteliales representan un círculo y la fórmula es $S = \pi \times r^2$ donde "r" es el radio (diámetro dividido entre dos). También se puede determinar el área de superficie midiendo el perímetro y el programa ImageJ la calcula automáticamente.

Cálculo del volumen: Se calcula por la ecuación de volumen de estructuras ligeramente ovoides de M. Palkovits que utiliza el diámetro mayor y menor, se usa cuando la diferencia entre los diámetros es estrecha. $V = \pi/6 \cdot A \cdot B^2$ Donde: A: diámetro mayor: B: diámetro menor.

Circularidad: Se midió directamente con la opción medición angular, utilizando la opción de factor de forma de esta aplicación del programa ImageJ. En este caso se contorneó el límite externo o perímetro del túbulo, de la luz tubular y nuclear, la interpretación del indicador es que da resultados entre 0,01 y 1, mientras más se acerca a 1, más circular es la estructura, si ocurre lo contrario, mientras más se acerca a 0.01, menos circular, o sea, la estructura puede ser mas ovalada o irregular.

Relación Núcleo Citoplasma (RN/C): En este caso por no tener el volumen celular ni el citoplasmático, solo el volumen nuclear este indicador se mide por la relación entre el área nuclear (AN) y área citoplasmática (ACT) de las células epiteliales de los túbulos proximales y distales, a través de la fórmula $RN/C = AN/ACT$. Estadísticamente constituye una razón.

Procesamiento estadístico: Las variables se procesaron con el paquete estadístico SPSS versión 19.0 en español para Windows. Se aplicó la estadística descriptiva, se calculó el intervalo de confianza (IC) con un 95 % de confiabilidad, se realizaron pruebas de comparación de medias (Test de student) para muestras independientes se determinó la significación estadística y diferencias significativas entre los valores comparados, el nivel de significación es del 0,05 de probabilidad.

Resultados y Discusión

Los TCP y TCD normales vistos en cortes transversales al microscopio óptico, (**Tabla I**) presentaron forma circular en ambos túbulos, esto se confirmó cuantitativamente por la circularidad, el TCP presentó una circularidad de 0,88 y el TCD de 0,89 con intervalo de confianza (IC) de $\pm 0,03$ y $\pm 0,02$ respectivamente, no hubo diferencia estadística significativa en su circularidad ($p > 0,05$).

Dimensiones	Magnitud de los túbulos renales					
	TCP			TCD		
	Media	Intervalo de confianza		Media	Intervalo de confianza	
Inferior		Superior	Inferior		Superior	
Circularidad	0,88	0,85	0,91	0,89	0,87	0,91
Diámetro (μm)	52,7	44,4	58,9	37,9	34,3	40,6
Área (μm^2)	2183,6	1957,4	2408,4	1138,9	998,3	1280,3

Fuente: Cuaderno de recogida de datos

Tabla I: Distribución de las dimensiones y magnitud de los túbulos renales normales

El TCP (**Fig. 1**) se observó significativamente mayor que el TCD ($p = 0,00$) con un diámetro de $52,69 \mu\text{m}$ ($IC = 44,4 \leq 58,9$) y un área de $2183,6 \mu\text{m}^2$ ($IC = 1957,4 \leq 2408,4$), muy superior al TCD que midió $37,96 \mu\text{m}$ de diámetro ($IC = 34,3 \leq 40,6$) y un área de $1138,9 \mu\text{m}^2$ ($IC = 998,3 \leq 1280,3$).

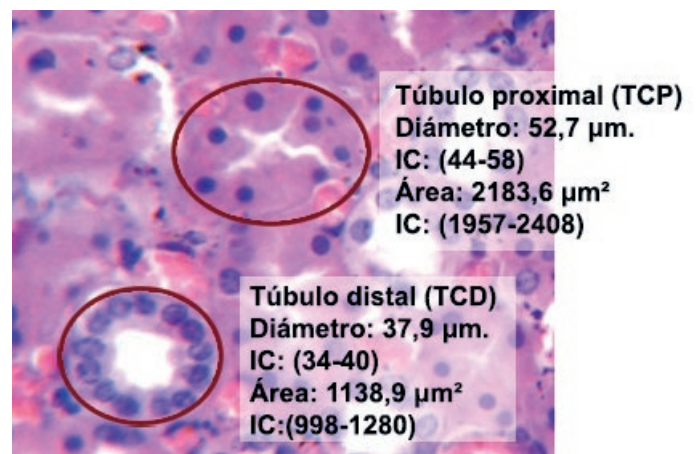


Fig. 1: Dimensión de los túbulos renales normales. Fuente: Tabla I

Estos hallazgos coinciden con los de Fawcett² que plantea que el túbulo contorneado proximal tiene un diámetro externo de 50 a 60 μm , por ser esta la parte más larga y ancha de la nefrona constituye la masa principal de la corteza.

En estudios morfométricos de los túbulos Herrera, et al¹³ utilizaron como modelo experimental las ratas y encontraron que el área de los túbulos proximales fue superior a la de los túbulos distales. Marciano, et al¹⁴ en estudios sobre la proteína cáterin P_{120} que interviene en la formación y el desarrollo

de los túbulos renales, confirmaron también que los túbulos proximales tienen un diámetro y área mayor que los distales.

En ambos túbulos renales se presentaron diferencias muy significativas en todas las dimensiones de sus componentes ($p < 0,01$).

La luz tubular, (**Tabla II**) en el TCD se observó ovalada, más amplia y de mayor tamaño que en el TCP, aspecto que se confirmó cuantitativamente porque presentó una circularidad de 0,62 ($IC=0,58 \leq 0,66$), un diámetro de 27,6 μm ($IC=21,3 \leq 33,6$) μm y un área de 598,3 μm^2 ($IC=517,6 \leq 635,5$), mientras que, en los TCP ocurre lo contrario, la luz se observó más circular y estrecha, aunque algunos de ellos se presentaron con la luz un tanto irregular y se demostró morfométricamente, porque tuvo una circularidad promedio de 0,81 pero, el IC fue más amplio, de $0,69 \leq 0,93$ parámetro que indica una mayor varianza, desviación estándar y dispersión en los valores de la circularidad de la luz tubular y presentó menor magnitud pues el diámetro promedio fue de 22,7 μm ($IC=17,4 \leq 23,1$ μm) y el área de 408,6 μm^2 ($IC=366,6 \leq 451,3$ μm^2).

Dimensiones	Magnitud de la luz de los túbulos renales					
	TCP			TCD		
	Media	Intervalo de confianza		Media	Intervalo de confianza	
		Inferior	Superior		Inferior	Superior
Circularidad	0,81	0,69	0,93	0,62	0,58	0,66
Diámetro (μm)	22,7	17,4	23,1	27,6	21,3	33,6
Área (μm^2)	408,6	366,6	451,3	598,3	517,6	635,5

Fuente: Cuaderno de recogida de datos

Tabla II: Distribución de las dimensiones y magnitud de la luz tubular normal

Según plantea Fawcett² la luz del túbulo proximal suele aparecer ocluida por la aproximación de los bordes en cepillo de las células que lo rodean, pero quedó demostrado por perfusión vascular que la misma permanece abierta a pesar de su prominente borde en cepillo por lo que se muestra más irregular, mientras que la luz en el túbulo distal es más ancha y la célula no presenta borde en cepillo.

En estudios realizados en ratas sobre la asociación de la tioridazina con enfermedades renales y el pronóstico de las enfermedades crónicas del corazón, Otaki, et al¹⁵ y Gerritsen, et al¹⁶ demostraron que ocurre una afectación tubular con mayor dilatación de la luz del túbulo distal.

La técnica histológica empleada en el procesamiento histológico, específicamente la fijación es un proceso continuo en el cual se produce retracción del tejido, por tanto pueden aparecer invaginaciones o evaginaciones más profundas que las microvellosidades, además el tiempo de fijación en la in-

vestigación realizada fue variable entre 24 y 72 horas, lo que influye en la retracción y aunque el fijador empleado fue formol neutro al 2% este no era tamponado, lo que puede haber producido una variación del pH, por otra parte el método de fijación fue por inmersión y no por perfusión y al no existir la presión positiva a que está sometida normalmente el interior de la luz tubular y en particular el túbulo proximal, puede disminuir la luz, de ahí que se sugiere por la literatura, la utilización del método de perfusión para conservar el tamaño de la luz tubular.

La muerte por accidente está precedida por isquemia o hipoperfusión tisular, que genera disminución de presión en el interior de la luz tubular.

Pero tanto en este caso como en el de la técnica de la fijación, ambos túbulos se afectan por igual, lo que no ocurrió en la investigación, pues en el túbulo distal la luz presentó mayor magnitud en todas sus dimensiones o parámetros morfométricos, los que fueron ligeramente inferiores a las magnitudes descritas por Ross, et al¹ y Fawcett.²

En la magnitud de la pared tubular (**Tabla III**) se observó, que la pared del TCP fue significativamente mayor que la pared del TCD ($p=0,00$). El TCP presentó una altura epitelial de 12,4 μm ($IC=11,1 \leq 13,7$) y un grosor con un área de 1174,9 μm^2 ($IC=1709,6 \leq 1838,3$), mientras que, el TCD presentó una altura epitelial de solo 9,6 μm ($IC=9,1 \leq 10,1$) y un grosor o área epitelial de 812,7 μm^2 ($IC=725,6 \leq 898,8$)

Dimensiones	Magnitud de la luz de los túbulos renales					
	TCP			TCD		
	Media	Intervalo de confianza		Media	Intervalo de confianza	
		Inferior	Superior		Inferior	Superior
Altura epitelial (μm)	12,4	11,1	13,7	9,6	9,1	10,1
Grosor epitelial (área en μm^2)	1174,9	1709,6	1838,3	812,7	725,6	898,8
Fracción del área nuclear. (μm^2)	151,9	122,8	180,9	339,9	295,5	384,6
Fracción del área citoplasmática (μm^2)	1623,1	1507,4	1737,6	472,8	425,5	520,4

Fuente: Cuaderno de recogida de datos

Tabla III: Distribución de las dimensiones y la magnitud de la pared tubular

En cuanto a la fracción de área citoplasmática y nuclear en el TCP fueron de 1623,1 μm^2 ($IC=1507,4 \leq 1737,6$) y 151,9 μm^2 ($IC=122,8 \leq 180,9$) respectivamente, mientras que en el TCD la distribución fue muy diferente ($p=0,00$), la fracción de área citoplasmática fue de 472,8 μm^2 ($IC=425,5 \leq 520,4$) y la fracción de área nuclear de 339,9 μm^2 ($IC=295,5 \leq 384,6$)

Según Fawcett², en el corte transversal, ambos túbulos tienen un epitelio cilíndrico bajo, el TCP con un prominente borde en cepillo, 6 a 12 células grandes formando parte de su pared rara vez se observan más de 4 ó 5 núcleos, sus núcleos son grandes, esféricos y se localizan hacia la base con nucleolo prominente, describe que el epitelio del TCD tiene una altura de 7 a 8 µm en el asa gruesa ascendente medular y de aproximadamente 5 µm en el asa ascendente cortical con núcleos esféricos pero hacia la luz.

La fracción de área citoplasmática es mayor en el TCP, lo que coincide con lo encontrado por, Carrisoza, et al¹⁷ en un estudio realizado en ratas, donde el citoplasma de las células epiteliales en los túbulos proximales se tiñó intensamente con dextran fluorescente por lo que fueron fácilmente detectados.

En cuanto a la morfometría y estereología en las células del epitelio tubular (**Tabla IV**) se observó mayor cantidad de núcleos en los túbulos distales, con una media de 11 núcleos (IC= 10≤12) por TCD y solo 6 por TCP (IC= 5≤7).

Dimensiones	Magnitud de los componentes de las células tubulares					
	TCP			TCD		
	Media	Intervalo de confianza		Media	Intervalo de confianza	
		Inferior	Superior		Inferior	Superior
Área celular (µm ²)	302,7	257,5	352,9	77,1	52,9	102,9
Cantidad de núcleos por túbulos	6	5	7	11	10	12
Circularidad	0,98	0,97	0,99	0,94	0,92	0,96
Diámetro nuclear (µm)	5,6	5,4	5,8	6,3	6,1	6,5
Área nuclear (µm ²)	25,5	21,1	29,9	31,4	29,7	33,2
Volumen nuclear (µm ³)	101,8	93,5	109,6	136,2	125,5	147,5
Área citoplasmática (µm ²)	277,2	269,6	284,9	45,7	40,6	50,6

Fuente: Cuaderno de recogida de datos

Tabla IV: Distribución de las dimensiones y magnitudes de los componentes de las células epiteliales tubulares

Los núcleos en ambos túbulos son esféricos o redondeados, ya que la circularidad fue de 0,98 y 0,94. El área celular fue de 302,7 µm² en el TCP por solo 77,1 µm² en el TCD, sin embargo, el diámetro nuclear es superior en los TCD con 6,3 µm, el área de 31,4 µm² y el volumen nuclear de 136,2 µm³, mientras que, el área citoplasmática fue mayor en el TCP con 277,2 µm². La relación núcleo-citoplasma en las células del TCP el área nuclear representó el 8 % y la citoplasmática del 92 % (N/C= 1/9=0,09) mientras que en el TCD el área nuclear representó el 41 % y la citoplasmática del 59 % (N/C= 1/1=0,69).

Los resultados obtenidos en la investigación coincidieron con Herrera, et al¹³ y González, et al,¹⁸ en estudios morfométricos realizados a los túbulos proximales en ratas, quienes señalan que la cantidad de núcleos es menor debido a que es menor la cantidad de células, sin embargo ambos se refieren a que los núcleos en los túbulos proximales son más voluminosos, lo que difiere de lo encontrado en el estudio.

En cuanto a la proporción de los componentes tubulares (**Tabla V**), el porcentaje que ocupó la pared fue mayor que la luz en ambos túbulos, pero el porcentaje de la luz tubular distal fue mayor que el proximal con (28,65 %) y (18,71 %) respectivamente, mientras que, el porcentaje que ocupó el área de la pared (grosor epitelial) fue menor en el TCD (71,35 %) que en el TCP, (81,29 %). Del grosor epitelial en la pared tubular proximal el área nuclear representó solo un (6,96 %) y la citoplasmática el (74,33 %), mientras que, en el TCD fue (41,51 %) en el área nuclear y (29,84 %) en la citoplasmática.

Dimensiones (µm ²)	Túbulos renales	
	(TCP) %	(TCD) %
Área de la luz	18,71	28,65
Área de la pared	81,29	71,35
Área nuclear	6,96	41,51
Área citoplasmática	74,33	29,84
Área tubular	100,00	100,00

Fuente: cuaderno de recogida de datos

Tabla V: Distribución de la proporción de la dimensión área de los componentes tubulares

Conclusiones

Los túbulos renales normales en humanos adultos se caracterizan por tener una forma circular con una circularidad próxima a la unidad, con una magnitud o tamaño mayor en el túbulo proximal en la mayoría de sus dimensiones con excepción del diámetro de la luz, el área de la luz tubular, la fracción de área nuclear que representa el epitelio y en la cantidad de núcleos visibles al microscopio óptico.

Los componentes de las células epiteliales de los túbulos proximales y distales se describen con diferentes magnitudes, las dimensiones nucleares fueron mayores en las células epiteliales de los túbulos distales y las dimensiones citoplasmáticas en las de los túbulos proximales, con una proporción núcleo citoplasma 1:1 en el distal y 1:9 en el proximal.

Referencias

1. Ross, Michael H.; Kaye Gordon, I.; Pawlina, W. *Histología Texto y Atlas Color con Biología Celular y Molecular*. 4 ed. Buenos Aires: Médica Panamericana; 2005.
2. Fawcett, D.W. *Tratado de Histología* – Bloom – Fawcett. 12 ed. Madrid: McGraw – Hill; 1995.
3. Flores, H.J.C. *Enfermedad Renal Crónica: Epidemiología y factores de riesgo*. Rev Med Clin Condes [Internet]. 2010 [citado 12 Jun 2014]; 21(4): [aprox. 5 p.]. Disponible en: http://apps.elsevier.es/watermark/ctl_servlet?_f=10&pident_articulo=90363531&pid.pdf
4. Méndez Durán, A.; Pérez Aguilar, G.; Ayala Ayala, F.; Aguli Ruiz Rosas, R.; Jesús González Izquierdo, J.; Dávila Torres, J. *Panorama epidemiológico de la insuficiencia renal crónica en el segundo nivel de atención del Instituto Mexicano del Seguro Social*. Diálisis y Trasplante [Internet]. Dic 2014 [citado 12 Jun 2014]; 35(4):[aprox. 9 p.]. Disponible en: <http://www.elsevier.es/es-revista-dialisis-trasplante-275-resumen-panorama-epidemiologico-insuficiencia-renal-cronica-90369439>
5. Castañer Moreno, J.; Hurtado de Mendoza Amat, J.; Fuentes Abreu, J.; Montero González, T.; Teuma Cortes, I.; Capote Pereira, L. et al. *Diagnóstico de daño renal crónico terminal en autopsias*. Rev Cub Med Mil [Internet]. Jun 2010 [citado 12 Jun 2014]; 39(2): [aprox. 9 p.]. Disponible en: <http://scielo.sld.cu/pdf/mil/v39n2/mil02210.pdf>
6. Dirección de Registros Médicos y Estadísticas de Salud. Anuario Estadístico de Salud 2012. Ciudad de la Habana: MINSAP; 2013.
7. Zapata Barrera, J.L.; del Sol, M.; Vásquez, B. *Esterología Renal en el Cobayo (Cavia porcellus)*. Int J Morphol [Internet]. 2009 [citado 12 Jun 2014]; 27(2):[aprox. 5 p.]. Disponible en: <http://dx.doi.org/10.4067/S0717-95022009000200018>
8. Brenner, B.N.; García, D.L.; Anderson, S. *Glomeruli and blood pressure. Less of one, more the other?* Am J hypertens. 1988; 1-4:335-47.
9. Van Der Molen, S.; González José, R. *Introducción a la morfometría geométrica: Curso teórico-práctico* [Internet]. Argentina: CENPAT/CONICET; 2007 [citado 12 Jun 2014]. Disponible en: http://www.bbf.uns.edu.ar/files/Programa_Curso_MG.pdf
10. Ferreira, T.; Rasband, W. *The Image J User Guide*. USA: National Institutes of Health; 2011.
11. Dobale Borjas, A. *Microscopía óptica para residentes de Histología y Embriología*. La Habana: Ciencias Médicas; 2001.
12. Díaz Rojas, P.A. *Introducción a la morfometría y la estereología*. La Habana: Infomed; 2011.
13. Herrera Batista, A.; Puldón Seguí, G.; Ruiz Candina, H. *Alteraciones en las características morfométricas del riñón de ratas albinas machos provocadas por la ingestión crónica de etanol desde la adolescencia*. Rev Ibi [Internet]. 2010 [citado 3 Nov 2014]; 29(2):[aprox. 10 p.]. Disponible en: http://www.bvs.sld.cu/revistas/ibi/vol29_2_10/ibi04210.htm
14. Marciano, D.K.; Brakeman, P.R.; Lee, C.Z.; Spivak, N.; Eastburn, D.J.; Bryant, D.M. et al. *P120 catenin is required for normal renal tubulogenesis and glomerulogenesis*. Development [Internet]. 2011 May [citado 3 Nov 2014]; 138(10). Disponible en: <http://www.ncbi.nlm.nih.gov/pmc/articles/PMC3082309/>
15. Otaki, Y.; Watanabe, T.; Takahashi, H.; Kadowaki, S.; Narumi, T.; Honda, Y. et al. *Association of plasma thioredoxin-1 with renal tubular damage and cardiac prognosis in patients with chronic heart failure*. J Cardiol [Internet]. 2014 Nov [citado 3 Jun 2015]; 64(5). Disponible en: <http://www.ncbi.nlm.nih.gov/pubmed/24685687>
16. Gerritsen, K.G.; Leeuwis, J.W.; Koeners, M.P.; Bakker, S.J.; van Oeveren, W.; Aten, J. et al. *Elevated Urinary Connective Tissue Growth Factor in Diabetic Nephropathy Is Caused by Local Production and Tubular Dysfunction*. J of Diabetes Research [Internet]. 2015 [citado 15 Jun 2015]. Disponible en: <http://www.hindawi.com/journals/jdr/2015/539787/>
17. Carrisoza Gaytan, R.; Liu, Y.; Flores, D.; Else, C.; Lee, H.G.; Rhodes, G. et al. *Effects of biomechanical forces on signaling in the cortical collecting duct (CCD)*. Am J Physiol-Ren Physiol [Internet]. 2014 Jul [citado 3 Jun 2015]; 307(2). Disponible en: <http://www.ncbi.nlm.nih.gov/pmc/articles/PMC4152160/>
18. González, L.; Leiva, E.; Rodríguez, S.; Calunga, J.L.; Harvey, Y.; Valdés, T. et al. *Morfometría de túbulos proximales renales de ratas pre tratadas con gas ozono*. [Internet]. La Habana: Centro Nacional de Investigaciones Científicas; 2009 [citado 3 Nov 2014]. Disponible en: http://www.researchgate.net/profile/Lucia_Gonzalez3/publication/26832536