



Anatomía aplicada a la neurectomía del iliohipogástrico laparoscópica extraperitoneal



ESPAÑA

Anatomy applied to iliohypogastric extraperitoneal laparoscopic neurectomy

Moreno Egea, Alfredo¹

¹Profesor de Anatomía Quirúrgica (UCAM)

Departamento de Anatomía. Facultad de Medicina
Universidad Católica San Antonio (UCAM) Murcia – España

E-mail de autor: Alfredo Moreno Egea morenoegeaalfredo@gmail.com

Resumen

Introducción: La neurectomía se ha convertido en un recurso para tratar el dolor crónico inguinal, pero el desconocimiento de la topografía del nervio iliohipogástrico en el espacio extraperitoneal es la norma.

Objetivo: Estudiar el trayecto extraperitoneal del nervio iliohipogástrico, en vivo y en el cadáver, para comprender y garantizar una cirugía laparoscópica segura.

Método: entre enero de 2013 y mayo de 2015 se operaron 10 pacientes por dolor inguinal crónico refractario a tratamiento médico, mediante técnica videoendoscópica (neurectomía selectiva). Durante el mismo periodo se diseccionaron 10 cadáveres adultos formolizados al 10%, en la Cátedra de Anatomía de la Facultad de Medicina de la Universidad Católica de Murcia. Todas las operaciones fueron grabadas y las disecciones fotografiadas y registradas para posterior valoración.

Resultados: El abordaje laparoscópico extraperitoneal no presentó morbilidad. El tiempo medio de la operación fue de 65 min. (rango, 46-75 minutos). La localización del nervio iliohipogástrico fue adecuada en el 100% de los pacientes, pero sólo en un caso (10%) se identificaron como nervios individuales (iliohipogástrico e ilioinguinal). El nervio siempre permanece fijo a la cara muscular del transversario por su aponeurosis anterior, a diferencia del nervio femorocutáneo, que se dispone libre cruzando el espacio y rodeado de grasa.

Conclusión: La cirugía laparoscópica extraperitoneal es segura, pero precisa de un adecuado conocimiento anatómico. La correcta identificación y sección del nervio iliohipogástrico es esencial para disminuir la tasa de fracasos, en los pacientes con dolor crónico refractario.

Palabras clave: neuralgia, ilioinguinal, iliohipogástrico, laparoscopia, anatomía neural.

Abstract

Introduction: Neurectomy has become a resource to treat chronic groin pain, but ignorance of the topography of iliohypogastric in the extraperitoneal space is the norm.

Objective: Study the retroperitoneal path of iliohypogastric nerve, to understand and ensure safe laparoscopic surgery.

Methods: Between January 2013 and May 2015, 10 patients were operated by chronic groin pain refractory to medical treatment, through video-endoscopic technique (selective neurectomy). During the same period 10 bodies formolized 10% adults were dissected in the Department of Anatomy, Faculty of Medicine of the Catholic University of Murcia. All operations were recorded and photographed and recorded dissections for subsequent evaluation.

Results: The extraperitoneal laparoscopic approach presented no morbidity. The mean operation time was 65 min. (range, 46-75 minutes). Iliohypogastric nerve location was adequate in 100% of patients, but only in one case (10%) was identified as individual nerves (iliohypogastric and ilioinguinal nerves). The nerve always remains fixed to the transverse face muscle its anterior aponeurosis, unlike the femoral cutaneous nerve, crossing the available free space and surrounded by fat.

Conclusion: The extraperitoneal laparoscopic surgery is safe, but requires adequate anatomical knowledge. The correct identification and iliohypogastric section is essential to reduce the failure rate in patients with chronic refractory pain.

Keywords: neuralgia, ilioinguinal and iliohypogastric nerve, laparoscopy, nerve anatomy.

Introducción

El dolor inguinal crónico postquirúrgico (DIC) ha sido durante años un problema infravalorado. En la actualidad, los avances en el abordaje videoendoscópico por un lado, y la demanda de los pacientes de una mayor calidad de vida por otro, han puesto en el punto de mira de muchos clínicos

este problema, cuya incidencia podría superar ampliamente el 20%.¹⁻³

Los nervios clásicamente llamados abdominogenitales, el iliohipogástrico y el ilioinguinal, tienen un doble trayecto, extraperitoneal e intraparietal. A diferencia del trayecto intraparietal o intermuscular que es bien conocido por cirujanos

y anestesiastas, profesionales especializados en la cirugía de las hernias, el recorrido extraperitoneal ha sido muy poco estudiado, sus referencias son escasas y bastante imprecisas para poder garantizar un acceso quirúrgico seguro.⁴⁻⁷

El desarrollo de la cirugía videoendoscópica ha supuesto un avance de considerable interés, tanto para cirujanos como para anatomistas, pues nos ha ofrecido la posibilidad de valorar estructuras hasta ahora inalcanzables sin una gran disección y morbilidad.

En nuestro caso, nos ha permitido abordar los nervios del plexo lumbar, mostrándonos su trayecto y relaciones anatómicas de vecindad.

El objetivo del estudio es describir el trayecto de los nervios iliohipogástrico e ilioinguinal en el espacio extraperitoneal, y relacionarlo con los hallazgos de la cirugía videoendoscópica (neurectomía).

El diseño del trabajo fue prospectivo, observacional e icnográfico.

Material y métodos

En el período de Enero de 2013 a Mayo de 2015 se operaron 10 pacientes con DIC refractario a tratamiento médico, utilizando torre videoendoscópica de Storz. La técnica empleada consistió en un abordaje transabdominal preperitoneal (TAPP), la identificación del músculo psoas y del cuadrado lumbar, disección de los nervios iliohipogástrico / ilioinguinal en un trayecto amplio y sección controlada. **(Figs. 1 y 2)**

Todas las operaciones fueron realizadas por el mismo cirujano experto (AME) y grabadas para su posterior análisis e interpretación.

A todos los pacientes se les explicó pormenorizadamente la pretendida investigación y técnica quirúrgica a realizarle, aceptando y firmando a continuación el adecuado documento de Consentimiento Informado.

Durante el mismo periodo de tiempo se disecaron 10 cadáveres adultos (6 femeninos y 4 masculinos) formolizados al 10%, en la Cátedra de Anatomía de la Facultad de Medicina de la Universidad Católica de Murcia (UCAM).

Se realizaron disecciones completas del plexo lumbar, tanto de su trayecto extraperitoneal como del intermuscular, para facilitar la identificación de los nervios iliohipogástrico e

ilioinguinal, en relación con el subcostal (cranial), femorocutáneo y genitofemoral (caudal).

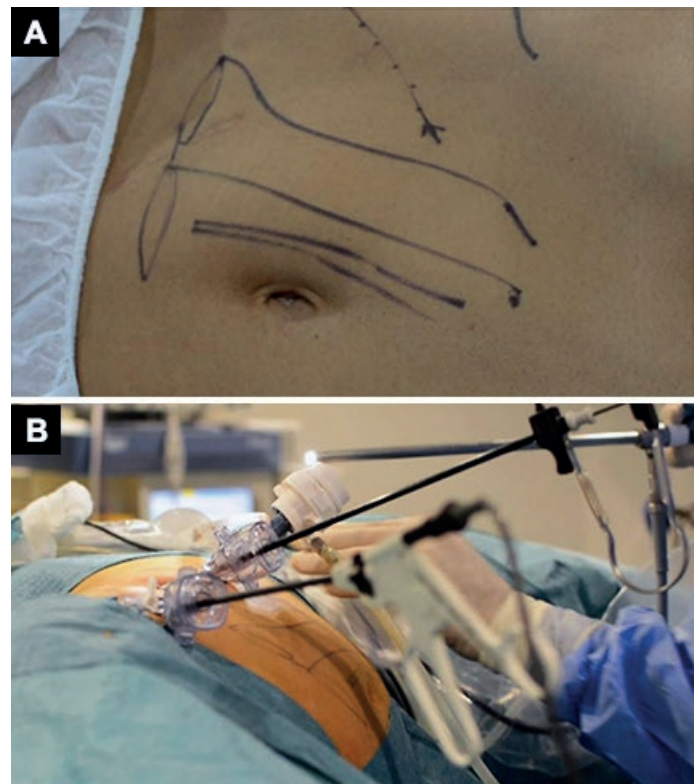


Fig. 1: Preparación en quirófano para realizar un abordaje videoendoscópico del espacio extraperitoneal. A) Marcaje y líneas de referencia en posición decúbito lateral. B) Disposición de la óptica y 2 trocares de trabajo en línea

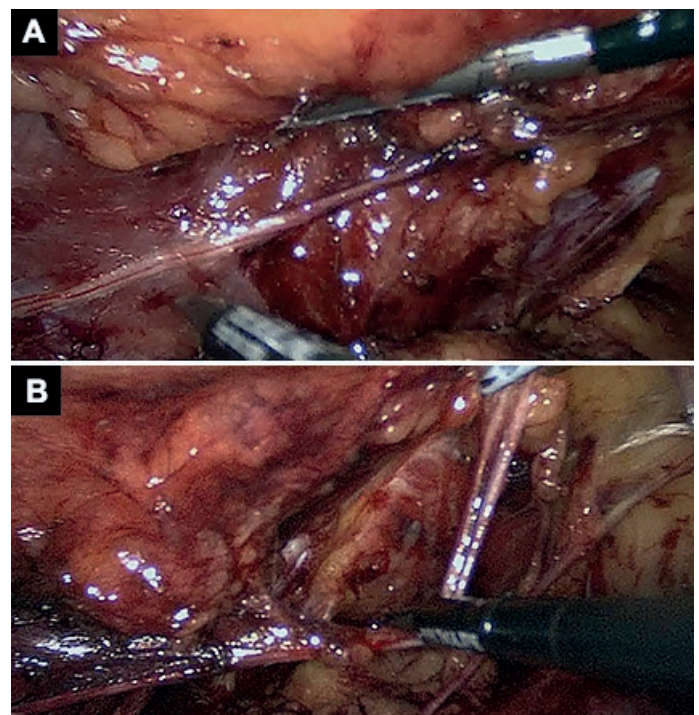


Fig. 2: Técnica extraperitoneal de neurectomía. A) Identificación del nervio iliohipogástrico e ilioinguinal sobre el músculo cuadrado y en dirección a la espina iliaca postero superior. B) Separación de los dos nervios en relación posterior a la cresta iliaca

También se disecaron en detalle los músculos psoas, cuadrado lumbar y transverso del abdomen, y sus respectivas aponeurosis (**Figs. 3 y 4**)

Las preparaciones fueron registradas fotográficamente para su posterior análisis por un segundo observador (ACS). Los datos fueron recogidos de forma prospectiva, y analizados después de forma descriptiva.

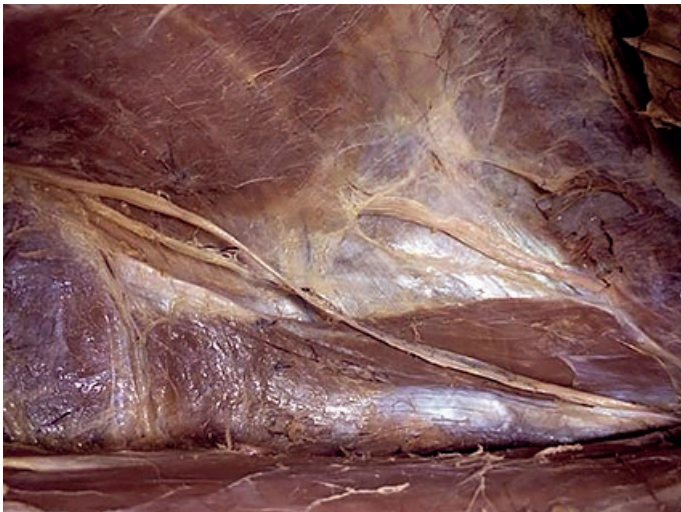

Fig. 3: Trayecto completo del nervio iliohipogástrico e ilioinguinal en el espacio extraperitoneal, desde su entrada superior y lateral al músculo psoas, sobre el músculo cuadrado lumbar e incurvación sobre la aponeurosis del transverso hasta alcanzar su vientre muscular y ya separados se hacen intermusculares

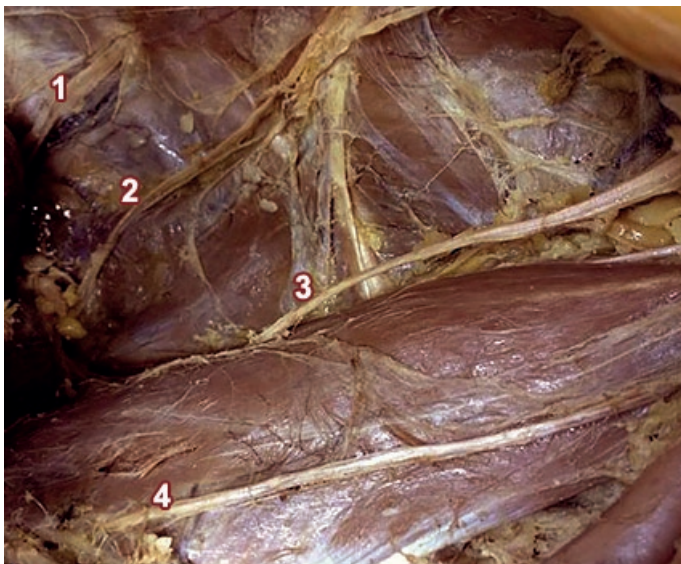


Fig. 4: Disección completa del plexo lumbar en el espacio extraperitoneal. Disección conjunta para identificar y reconocer sus relaciones topográficas de vecindad. (1) Nervio subcostal o 12º; (2) Nervio iliohipogástrico; (3) Nervio femorocutáneo; (4) Rama femoral del nervio femorocutáneo

Resultados

El abordaje transabdominal extraperitoneal fue rápido y exento de complicaciones en todos los casos operados. El tiempo medio de la operación fue de 65 min. (rango, 46-75

minutos). La localización del nervio iliohipogástrico/ilioinguinal, siguiendo las referencias anatómicas de nuestras disecciones, fue adecuada en el 100% de los pacientes.

En el 60% de los casos (6 de 10 pacientes) fue visible directamente bajo la aponeurosis del músculo transverso. Sólo en un caso (10%) se identificaron como nervios individuales. En este espacio, lo más frecuente fue la presentación como un único tronco común (90%). (**ver Fig. 2**)

Durante las disecciones no hubo lesiones vasculares ni viscerales. Los vasos iliolumbares fueron identificados sobre el músculo transverso para evitar su lesión inadvertida. El nervio iliohipogástrico entraba en el espacio preperitoneal siempre bajo el músculo psoas, cruzaba el músculo cuadrado lumbar de forma caudal y lateral, hasta alcanzar el borde posterior de la cresta ilíaca, donde ya era fácilmente divisible en dos nervios independientes.

Las disecciones sobre cadáver permitieron verificar que los nervios iliohipogástrico e ilioinguinal a nivel extraperitoneal se muestran como un único tronco común, desde su salida bajo el borde lateral del músculo psoas. Este nervio se identifica bien en el espacio extraperitoneal situado entre el margen costal y el borde superior de la cresta iliaca. El tronco nervioso del iliohipogástrico se convierte en intermuscular atrapado en una especie de cabestrillo o de horquilla con las fibras del músculo transverso, que se abre en dos tendones aponeuróticos de inserción de variable grosor. El punto donde desaparece el nervio suele corresponderse con la zona de transición de las fibras musculares del transverso convirtiéndose en aponeurosis de inserción. (**Fig. 5**)

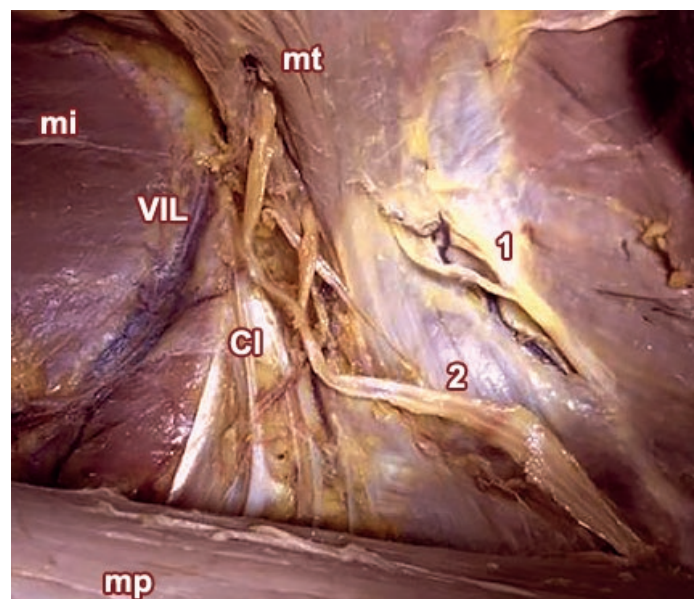


Fig. 5: Detalle de la entrada del nervio común iliohipogástrico e ilioinguinal (2) sobre los fascículos del músculo transverso (mt). Relación con la cresta iliaca (Cl) y los vasos iliolumbares (VIL), músculo psoas (mp) e iliaco (mi)

A este nivel de transición es donde se relacionan con las ramas vasculares de los vasos iliolumbares y la cresta iliaca. **(Fig. 6)**

Este nervio siempre permanece sujeto a la cara muscular del transverso por su aponeurosis anterior, a diferencia de los nervios femorocutáneo y genitofemoral que se disponen libres cruzando el espacio rodeados de grasa hasta alcanzar el borde iliaco. **(Fig. 7)**

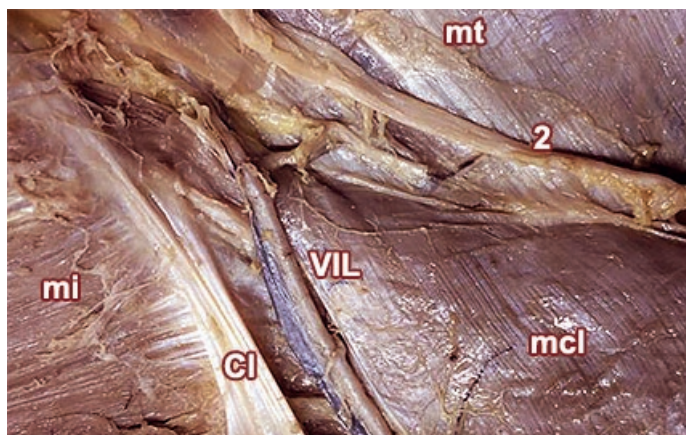


Fig. 6: Relación anatómica del nervio iliohipogástrico con los músculos transverso (mt), cuadrado lumbar (mcl), cresta iliaca (CI) y los vasos lumbares (VIL). No se relaciona con el músculo iliaco (mi)

El estudio de los músculos regionales demostró en un caso (10%), la presencia de un músculo accesorio no descrito en la literatura, situado sobre el músculo cuadrado lumbar, de forma triangular (de base superior) y de inserción en las dos últimas costillas, que nosotros denominamos "músculo triangular lumbar" **(Fig. 8)**

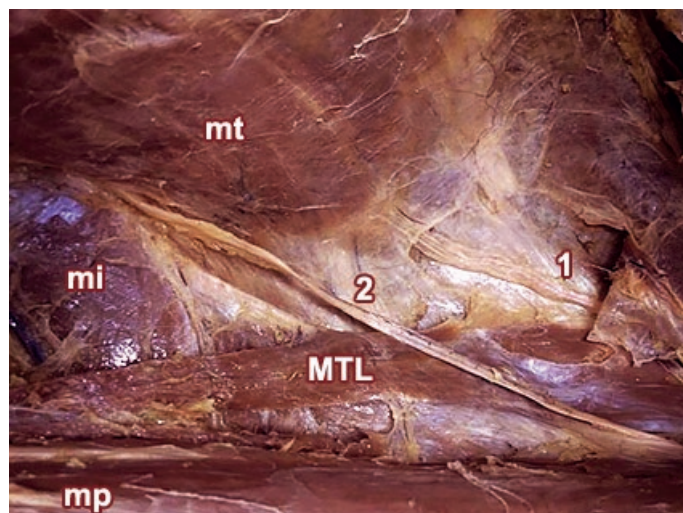


Fig. 8: Aparición de un músculo no descrito sobre el cuadrado lumbar, en forma triangular y de base superior (MTL), sobre el que se sitúa el nervio iliohipogástrico (2). Se identifican bien el músculo psoas (mp), iliaco (mi), y transverso (mt)

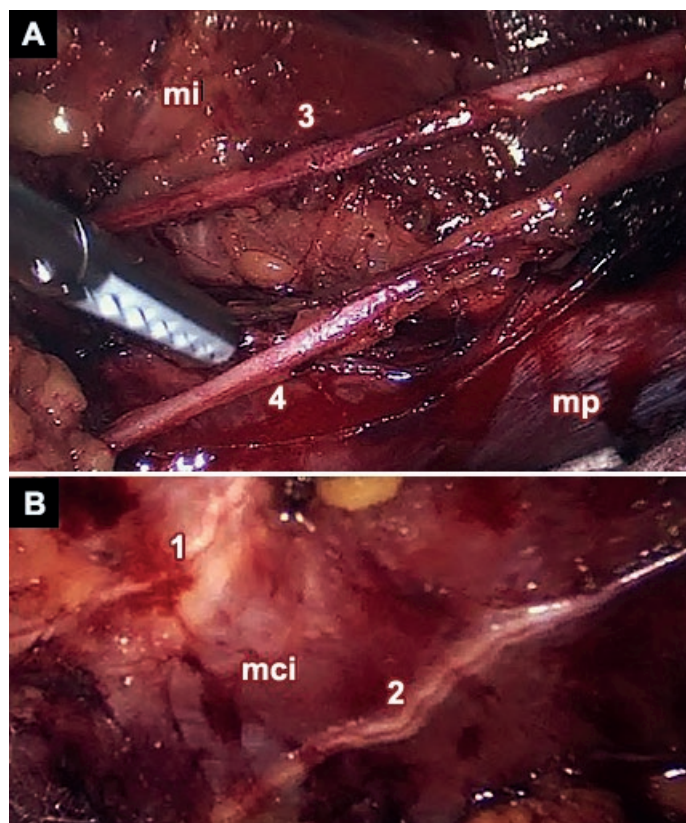


Fig. 7: Identificación de los nervios en el espacio extraperitoneal durante la operación videoendoscópica. A) El nervio femorocutáneo (3) se localiza sobre el músculo iliaco (mi) y la rama femoral del nervio femorocutáneo (4) sobre el psoas (mp). B) El nervio subcostal (1) se identifica superior y en relación con la 12ª costilla y sus vasos

Discusión

La neurectomía videoendoscópica se está postulando como el tratamiento más resolutivo para eliminar el dolor inguinal crónico de origen neural, después de cirugías tan frecuentes como la hernioplastia, la apendicectomía, o las cesáreas.⁸⁻¹⁰

Para que esta operación sea segura y eficaz se precisan dos requisitos:

- Un conocimiento anatómico lo más fiable posible.
- Una experiencia o formación quirúrgica adecuada.

La mejor formación en anatomía la ofrece siempre el cadáver. Nos resultó sorprendente la falta de precisión de los textos clásicos de anatomía, en la descripción del nervio iliohipogástrico a nivel extraperitoneal.

Después de algunos errores en la identificación selectiva del nervio por laparoscopia, decidimos realizar este estudio, y la primera sorpresa fue descubrir que en el espacio extraperitoneal lo habitual es no encontrar dos nervios individualizados (iliohipogástrico e ilioinguinal), sino un sólo nervio o tronco común.

La descripción clásica de dos nervios paralelos se observa habitualmente en su recorrido intermuscular, rara vez antes de penetrar el músculo transverso, y las variaciones respecto a la altura donde atraviesa el músculo y se bifurca son la norma.¹¹⁻¹²

La segunda particularidad es la fijación del nervio a la pared posterior. Hasta que no se secciona con tijeras la hoja anterior de la aponeurosis muscular no se puede disecar, a diferencia de la disposición libre entre la grasa del nervio femorocutáneo.

Estos descubrimientos nos alertaron sobre la necesidad de realizar una disección amplia del espacio para garantizar una correcta identificación neural.

Desde entonces, antes de realizar la sección nerviosa, siempre localizamos primero el nervio subcostal (craneal) y el femorocutáneo (caudal).

El segundo punto a tratar es la formación y experiencia quirúrgica. Los cirujanos están habituados a trabajar desde un plano superficial a otro profundo, sin embargo, el abordaje laparoscópico extraperitoneal se realiza en sentido inverso, atravesando el peritoneo, la grasa preperitoneal, la hoja anterior de la aponeurosis del músculo transverso, el plano neural y el muscular (transverso – cuadrado y poas).¹¹⁻¹⁷

La experiencia sólo se puede conseguir, después de una correcta formación anatómica, tras superar una curva de aprendizaje guiado por un tutor.

Nuestra formación en cientos de casos de hernias inguinales tratados por laparoscopia extraperitoneal nos ha permitido alcanzar este estado.

Conclusiones

La correcta identificación y sección del nervio iliohipogástrico es esencial para disminuir la tasa de fracasos en el tratamiento del dolor inguinal crónico postquirúrgico.

La técnica de neurectomía videoendoscópica es muy segura y exenta de morbilidad, si se tiene una adecuada experiencia y formación.

El conocimiento de la anatomía neural en el espacio extraperitoneal es fundamental para garantizar ambas cosas, una cirugía segura y un resultado exitoso.

Agradecimientos

Al Departamento de Anatomía Humana. Facultad de Medicina de la Universidad Católica San Antonio (UCAM), por las facilidades para la investigación.

Al Dr. Álvaro Campillo Soto por su colaboración en las disecciones.

Al Dr. Erwin Koch Odstrcil, profesor titular, cátedra de anatomía de la Facultad de Ciencias de la Salud, UNSTA. Miembro emérito de la Sociedad de Cirujanos de Tucumán (Argentina).

Referencias

- Loos, M.J.; Roumen, R.M.; Scheltinga, M.R. *Classifying post-herniorrhaphy pain syndromes following elective inguinal hernia repair*. World J Surg 2007;31:1760-5.
- Ducic, I.; West, J.; Maxted, W. *Management of chronic postoperative groin pain*. Ann Plast Surg 2008;60:294-8.
- Lee, C.H.; Dellon, A.L. *Surgical management of groin pain of neural origin*. J Am Coll Surg. 2000;191:137-42.
- Williams, P.L.; Bannister, L.H.; Berry, M.M.; Collins, P.; Dyson, M.; Dussek, J.E.; Ferguson, M.W.J. (editors). *Gray's Anatomy – The anatomical basis of medicine and surgery*. Churchill Livingstone, New York; 1995: pp 378-381.
- Gilroy, A.; MacPherson, B.; Ross, L. *Prometheus Atlas de Anatomía*. Madrid: Ed. Médica Panamericana; 2010: pp 424-429.
- Testut, L.; Latarjet, A. *Tratado de Anatomía Humana*. Madrid: Ed. Salvat (Tomo III); 1982: pp 307-320.
- Sobotta, J. *Atlas de Anatomía Humana*. Buenos Aires: Ed. Médica Panamericana (21ª Ed.); 2000: pp 274.
- Loos, M.J.; Scheltinga, M.R.; Roumen, R.M. *Tailored neurectomy for treatment of postherniorrhaphy inguinal neuralgia*. Surgery 2010;147:275-81.
- Chen, D.C.; Hiatt, J.R.; Amid, P.K. *Operative management of refractory neuropathic inguinodynia by a laparoscopic retroperitoneal approach*. JAMA Surgery 2013;148(10):962-7.
- Heise, C.P.; Starling, J.R. *Mesh inguinodynia: a new clinical syndrome after inguinal herniorrhaphy?* J Am Coll Surg 1998;187:514-8.
- Arregui, M.E.; Castro, D.; Nagan, R.F. *Anatomy of the peritoneum, preperitoneal fascia and posterior lamina of the transversalis fascia in the inguinal region. Inguinal Hernia: Advances or Controversies?* Arregui ME, Nagan RF, (eds). Radcliffe Medical Press Ltd., Oxford, England, 1994: pp 23-34.
- Klaassen, Z.; Marshall, E.; Shane Tubbs, R.; Robert GL Jr.; Wartmann, C.T.; Loukasi, M. *Anatomy of the ilioinguinal and iliohypogastric nerves with observations of their spinal nerve contributions*. Clinical Anatomy. 2011;24:454-461.
- Wijmsmuller, A.R.; Lange, J.F.; Kleinrensink, G.J.; van Geldere, D.; Simons, M.P.; Huygen, F.J. et al. *Nerve identifying inguinal hernia repair: a surgical anatomical study*. World J Surg. 2007;31:414-20.
- Song, J.W. ; Wolf, J.S.; McGillicuddy, J.E.; Bhangoo, S.; Yang, L.J. *Laparoscopic triple neurectomy for intractable groin pain: technical of 3 cases*. Neurosurgery 2011;68:339-346
- Wei, F.X.; Zhang, Y.C.; Han, W.; Zhang, Y.L.; Shao, Y.; Ni, R. *Transabdominal Preperitoneal (TAPP) Versus Totally Extraperitoneal (TEP) for Laparoscopic Hernia Repair: A Meta-Analysis*. Surg Laparosc Endosc Percutan Tech. 2015 Feb 26. [Epub ahead of print]
- Kim, D.H.; Murovic, J.A.; Tiel, R.L.; Kline, D.G. *Surgical management of 33 ilioinguinal and iliohypogastric neuralgias at Louisiana State University Health Sciences Center*. Neurosurgery 2005;56:1013-20.
- Madura, J.A.; Madura, J.A. II.; Copper, C.M.; Worth, R.M. *Inguinal neurectomy for inguinal nerve entrapment: an experience with 100 patients*. Am J Surg. 2005;189:283-7.