



Evolución del descenso testicular en embriones y fetos humanos

Testicular descent evolution in human embryos y fetus



Ortiz, M.S.; Ortiz, M.A.; Guidobono, J.A.; Forlino, D.

Cátedra I de Anatomía Humana. Carrera de Medicina. Facultad de Medicina.
Universidad nacional del Nordeste (UNNE) - Argentina

E-mail de autor: Mauricio Sebastián Ortiz mauriciosebastianortiz2@gmail.com

Resumen

Introducción: El descenso testicular ha sido objeto de múltiples estudios que pretenden determinar los cambios morfológicos que lo llevan a través del desarrollo, a su ubicación definitiva escrotal habiéndose originado en el abdomen. El objetivo de este trabajo fue estudiar el desarrollo del Descenso Testicular (DT) en embriones y fetos humanos utilizando 3 (tres) métodos de observación diferente.

Material y métodos: Se estudiaron 4 embriones humanos de la 7ª a la 12ª semana de desarrollo mediante estudio histológico de cortes seriados. Además se realizó la disección de abdomen y pelvis de once (11) fetos de 14ª a 28ª semanas del desarrollo intrauterino. Por último, se evaluaron 5 fetos humanos mortinatos mediante Resonancia Magnética (RM) con una edad gestacional que va desde la 10ª a la 23ª semana de gestación.

Resultados: En etapas embrionaria se han objetivado, los caracteres diferenciales de las gónadas masculina con los respectivos elementos mesonéfricos vinculados a las mismas; se ha estudiado también el ligamento inguinal del mesonefros vinculado particularmente al extremo caudal de la gónada y sus relaciones con la pared abdominal hasta la zona escrotal. Asimismo se comprueban los segmentos que constituyen en definitiva el gubernaculum testis. En el estudio del material fetal mediante disección hemos, observado de que de los 22 testículos estudiados, solo 5 (22,7%) se encuentran sobre la LB, los 17 (77,3%) restantes se encontraban por debajo de este reparo. A las 20 semanas de EG se encontraban por debajo de la LB pero a menos de 10 mm de esta, y ya a partir de esta edad comenzaron a superar esta medida. La asimetría de descenso encontrada en los 11 fetos estudiados fue del 72,7% (8 casos), siendo solo el 27,3% de los especímenes estudiados simétricos el descenso de ambas gónadas.

Los estudios realizados mediante resonancia magnética en fetos fijados sin disecar se constataron la ubicación, el tamaño y posición de las gónadas derecha e izquierda mostrando en un porcentaje muy alto asimetría de altura, y en todos los casos su posición estrictamente abdominal sin visualización de elementos de fijación.

Conclusión: Para nosotros no existe un mecanismo activo en el descenso testicular hacia las bolsas y como en cualquier tema morfogenético hemos observados diferencias en la ubicación gonadal en especímenes con edad comparable y tratándose de material limitado hasta el 7º mes de desarrollo prácticamente la totalidad de los testículos estudiados se encontraban aun, a diferentes alturas, en el abdomen.

Palabras Clave: embriología, testículos, descenso testicular, embrión humano, feto humano

Abstract

Introduction: The testicular descent has been an object of multiple studies that try to determine the morpho genetic causes that take it across the development, to its definitive scrotal place, having originated in the abdomen. The target of this work was to study the development of the Testicular Descent (TD) in embryos and human fetuses using 3 (three) methods, correlating the results of each of them.

Material and methods: 4 human embryos of the 7th to the 12th week of development were studied through histological study of serialized sections. Also the dissection of abdomen and pelvis of eleven (11) fetuses of 14th to 28th weeks of intrauterine development had been done. Finally, 5 human fetuses stillbirths were evaluated by Magnetic Resonance Imaging (MRI) with a gestational age that goes from the 10th to the 23rd week of gestation.

Results: In embryonic stages, the differential characters of the male gonads with the respective elements mesonefros linked to them have been observed; it has been also studied the inguinal ligament of the mesonefros linked particularly to the caudal end of the gonad and their relations with the abdominal wall to the scrotal area. The segments, that are ultimately the testis gubernaculum, are also checked.

In the study of fetal material by dissection, we have observed that from the 22 testicles studied, only 5 (22.7%) are located on the LB, the remaining 17 (77.3%) were below this repair. At 20 weeks of EG, they were below the LB but less than 10 mm of this, and from this age began to exceed this measure. The asymmetry of descent found in the 11 fetuses studied was 72.7% (8 cases), and only 27.3% of the studied specimens are symmetrical at the decline of both gonads.

The studies using magnetic resonance imaging in fetuses set without dissect is found the location, the size and position of the gonads left and right showing in a very high percentage an asymmetry of height, and in all cases its strictly display position without abdominal fastening elements.

Conclusion: For us there is no active mechanism in the testicular descent to the bags and as in any morphogenetic topic we observed differences in the gonadal location in specimens with comparable age and in the case of limited material up to the 7th month of development practically all the testicles studied were even, at different heights, in the abdomen.

Keywords: embryology, testis, testicular descent, human embryo, human fetus

Introducción

Una de las características más notables del desarrollo del aparato de la reproducción es el ordenamiento que se presenta al principio respecto a la diferenciación sexual. Se podría suponer que dos mecanismos reproductores tan diferentes con son lo del macho y la hembra adultos se presentarían totalmente diferenciados desde su primera aparición, sin embargo, no es así.

Los embriones jóvenes presentan gónadas que al principio no muestran evidencia alguna de si están destinadas a convertirse en testículos o en ovarios. Junto con estas gónadas neutras o indiferentes se presenta una doble serie de sistemas de conductos sexuales.¹

El desarrollo gonadal depende de las células germinales primordiales que normalmente emigran desde el saco vitelino a través del mesenterio dorsal para colonizar el mesénquima de la pared posterior del cuerpo en la quinta semana de vida.

En ambos sexos, cuando las células del mesonefros y del epitelio celómico adyacente proliferan, constituyen un par de pliegues (genitales) inmediatamente al mesonefros en desarrollo; estos pliegues constan de una región cortical y otra medular.

Durante la sexta semana, células del mesonefros y del epitelio celómico invaden el mesénquima de la región de las futuras gónadas para formar agregados de células de sostén, los cordones sexuales primitivos, que revisten por completo a las células germinales.

Las dos regiones que componen el pliegue genital aparecen en todos los embriones normales pero después de la sexta semana, su destino es distinto en los embriones masculinos y femeninos.²⁻³

Estos procesos morfogenéticos están ligados íntimamente al desarrollo paralelo del mesonefros, del conducto mesonefrico o de WOLFF y del paramesonefrico (invaginación del epitelio celómico) o conducto de MÜLLER.

En el varón los conductos de Wolff originan los conductos deferentes y se atrofian en la mujer, en tanto que los de Müller se atrofian en el hombre pero forman en la mujer el útero y las trompas.¹⁻² En consecuencia, al estudiar la embriología de los órganos reproductores, las características del periodo indiferente o ambisexual constituyen un punto de partida común para la consideración de los cambios posteriores que se producen en ambos sexos.²

En la séptima semana de vida intrauterina (IU); en el embrión genéticamente femenino la región medular de los cordones sexuales primitivos se disgregan, y posteriormente una nueva generación de cordones penetran y se fragmentan rodeando las células sexuales primitivas que emigran desde el alantoides y ascendiendo por el mesenterio colonizan los esbozos gonadales que en el embrión (femenino) XX constituyen los ovocitos primarios rodeados de las células foliculares.

Por el contrario, en el embrión genéticamente masculino los cordones de la región medular continúan su desarrollo formado finalmente la rete testis en tanto que el tejido conectivo subyacente al epitelio celómico se engruesa notablemente dando lugar a la túnica albugínea.⁴

En esta etapa se da el primer paso en el desarrollo genital masculino, en las cuales las células de la región medular de los cordones sexuales primitivos comienzan a diferenciarse hacia células de Sertoli, que luego se organizan para formar los cordones testiculares. Estos al llegar la pubertad asociados con células germinales se canalizan y constituyen un sistema de túbulos seminíferos.

Por otro lado, hay que tener en cuenta que durante este periodo los testículos comienzan a redondearse, reduciendo su área de contacto con el mesonefros. Este aislamiento físico del testículo es importante, porque el mesonefros ejerce una influencia feminizante sobre la gónada en desarrollo.¹

A partir de la 8ª semana de desarrollo IU puede diferenciarse histológicamente la gónada femenina (de aspecto bastante uniforme al corte y con zonas claras, los ovocitos) y la masculina con aspecto claramente cordonal. Luego de la cual, ni los testículos ni los ovarios permanecen colocados en el cuerpo en su lugar de origen.⁴

Antes de tratar sus cambios de posición, es conveniente tener bien presente sus relaciones primarias dentro del cuerpo embrionario.

El aparato urogenital, considerado en su totalidad, nace de la pared dorsal del cuerpo (a nivel del décimo segmento dorsal), cubierto por el revestimiento mesotelial del celoma. Más tarde, cuando el mesotelio celómico de la región abdominal es reforzado por tejido conjuntivo, esta hoja recibe el nombre de peritoneo.

En cuanto a la posición de origen respecto a la cavidad del cuerpo, los órganos urogenitales, en consecuencia, pueden ser brevemente considerados como retroperitoneales. Esta característica de la primitiva posición ya es conocida, pero se

insiste en ellos porque está relacionada con muchas fases de cambios de ubicación y de relaciones que experimentan los órganos de la reproducción.

En los dos sexos, este descenso de las gónadas depende de un cordón ligamentoso denominado gubernaculum,^{1-2,5-7} que se condensa durante la séptima semana en la fascia subserosa de un pliegue peritoneal longitudinal situado a cada lado de la columna vertebral.

No podemos seguir con la descripción del Descenso Gonadal sin antes hacer mención del origen del gubernaculum el cual como se mencionó anteriormente se forma a partir de un pliegue peritoneal.

Cuando el mesonefros comienza a aumentar rápidamente su volumen, sobresale en el celoma, empujando delante de sí una cubierta peritoneal. En este proceso, en ambos extremos del mesonefros, el peritoneo forma varios pliegues. Uno de ellos se extiende cefálicamente en dirección al diafragma y es el ligamento diafragmático del mesonefros.

El otro pliegue, se extiende hasta el extremo caudal del celoma, se convierte en fibroso y recibe luego el nombre de ligamento inguinal del mesonefros. El ligamento inguinal desempeñara un importante papel en el descenso de los testículos.

Ya hemos visto que cuando los testículos comienzan a desarrollarse se encuentran dentro de la envoltura peritoneal del mesonefros, la cual solo se expande localmente, adaptándose a la masa agrandada.

A medida que estos crecen, el mesonefros comienza a reducirse de tamaño, y los testículos toman así una porción cada vez mayor de lo que era, al principio, la envoltura peritoneal. En todo este proceso, los testículos se relacionan íntimamente con el ligamento inguinal del mesonefros.

En efecto, este ligamento se abre como abanico para incluir a los testículos en crecimiento, así como el mesonefros se va retrayendo. Cuando los testículos han sobrepasado el mesonefros, el antiguo ligamento inguinal pasa a ser ligamento testicular y constituye la porción cefálica del gubernaculum.

Mientras tanto, se forma una evaginación celomica en la región inguinal, a ambos lados, donde se inserta el extremo caudal del ligamento testicular.

Cada una de estas prolongaciones del celoma revestida de peritoneo recibe el nombre de pro-ceso vaginal. Desde la

hoja externa de tejido conjuntivo del proceso vaginal se extiende un cordón fibroso, llamado ligamento escrotal, hasta la piel del escroto en crecimiento (lo cual constituye lo que se conoce como bulbo del gubernaculum).¹⁻⁸

El ligamento escrotal es, por lo tanto, una continuación del ligamento testicular, y el conjunto de los dos ligamentos representa el gubernaculum testis, el cual presenta 4 (cuatro) porciones:

1. porción mesonéfrica: segmento del gubernaculum testis situado en el repliegue mesonéfrico.
2. porción pélvica: segmento del gubernaculum testis que continúa al anterior hasta la cara interna de la pared abdominal anterior.
3. porción inguinal: segmento del gubernaculum testis que continúa al anterior hasta el orificio externo del canal inguinal. En ella se diferenciarán dos segmentos: parietal e intramuscular.
4. porción funicular y escrotal: segmento del gubernaculum testis extendido entre el orificio externo del canal inguinal y el escroto.⁷

Durante la octava semana, el proceso vaginal comienza a alargarse en sentido caudal, llevando consigo al bulbo del gubernaculum. En su alargamiento, el proceso encuentra sucesivamente tres capas de la pared abdominal en diferenciación y las empuja para formar una evaginación en forma de calcetín.

La primera capa encontrada es la fascia transversa, situada inmediatamente por debajo del músculo transverso del abdomen propiamente dicho. Esta capa se convierte en la fascia espermática interna del cordón espermático. El proceso no se encuentra con el propio músculo transverso debido al gran hiato que el músculo muestra en esta región. A continuación, el proceso empuja a las fibras y a la fascia del músculo oblicuo interno, que se convierten en la fascia cremasterica del cordón espermático.

Por último, el proceso se encuentra con una fina capa de músculo oblicuo externo que se convertirá en la fascia espermática externa. En los varones, el proceso vaginal empuja a la totalidad del "calcetín" inguinal hacia el engrosamiento escrotal, quedando así conformado el canal inguinal y por medio del cual se da paso a los testículos en su descenso.

El engrosamiento testicular, a medida de que el proceso se profundiza cada vez más, se acorta y finalmente se incor-

pora al conjunto de capas conjuntivas de la pared escrotal. La bolsa escrotal definitiva esta así revestida internamente por el peritoneo del proceso vaginal y cubierta exteriormente por la piel, capas musculares y fascias adelgazadas que son continuación de las de la pared del abdomen.

Aun en el adulto, todas las capas pueden ser observadas con ligeras modificaciones en el escroto. Coincidentemente con la formación de las bolsas escrotales, los testículos y las estructuras mesonéfricas destinadas a dar origen al epidídimo comienzan a cambiar su posición relativa haciéndose más caudales.¹⁻²

Al realizar su descenso, los testículos se ubican hacia el tercer mes en el anillo inguinal profundo y permanecen allí hasta que comienzan a pasar a través del canal inguinal al séptimo mes.

Completando su descenso entre los meses séptimo y noveno, lo cual se logra por un acortamiento del gubernaculum sobre todo en la porción de su base, lo que sirve además para el fin secundario de ensanchar el canal inguinal. Este acortamiento que sufre el gubernaculum es causado por la pérdida de la matriz extracelular mucoide, que constituye gran parte de su sustancia. Mientras los testículos descienden hacia el escroto, los testículos permanecen en el interior de la fascia subserosa del proceso vaginal.

En el noveno mes, inmediatamente antes del parto normal a término, los testículos han penetrado por completo en el saco escrotal y el gubernaculum se ha reducido a una pequeña banda ligamentosa que fija el polo inferior de estos al suelo del escroto.¹⁻⁶⁻⁸

Material y métodos

Se trabajó con fetos humanos pertenecientes a la Cátedra I de Anatomía Humana de la Facultad de Medicina de la UNNE a cargo del Prof. Titular Juan Armando Guidobono, y con cortes seriados de embriones de la colección del ex Prof. Julio D. Civetta; y por ultimo las imágenes realizadas mediante resonancia magnética fueron llevadas a cabo por el Prof. Adjunto de la misma cátedra Daniel Forlino.

El material embriológico corresponde a 4 (cuatro) especímenes con edades que van desde la 7ª a la 12ª semana de desarrollo luego de la concepción.⁹ Todos ellos fueron reducidos a cortes seriados y teñidos con HE y/o Tricrómica de Mallory, y estudiados mediante microscopía óptica obteniéndose los registros mediante microfotografía digital.

En cuanto, al material en el cual se realizó la disección para poder así ver las gónadas mediante examen macroscópico, los 11 (once) fetos (total de 22 testículos) con edades que van desde 16 a las 28 semanas de desarrollo intrauterino. Todo este material se encuentra conservado mediante solución de Formol al 10%, y la disección se llevó a cabo gracias a la ayuda de una lente estereoscópica.

La edad gestacional en estas piezas se determinaron por medio de la medición Cráneo-Rabadilla (CR)(10) de cada una de ellas, y que dieron como resultado las siguientes determinaciones: Fetos de 4 meses se registraron 3 piezas, 5 meses 4 piezas, 6 meses 2 piezas y 7 meses 2 piezas también, lo cual da como resultado 11 piezas en total en las que se llevó a cabo las observaciones macroscópicas.

Para llevar a cabo la recolección de los datos se tomó como referencia la Línea Bi-iliaca (LB), y a partir de esto se tomaron las medidas de la distancia a las cuales las gónadas se encontraban de esta, si se encontraban por encima o por debajo, y si había asimetría de descenso entre ambos testículos. La medición se llevó a cabo gracias a la utilización de un calibre.

Los exámenes de RM se realizaron en un equipo de 1.5 Tesla (General Electric, modelo Brivo MR 355 1.5 T) con una bobina dedicada de rodilla de 8 canales donde se posicionó el espécimen. Se adquirió una secuencia volumétrica T1 FS-PGR (Fast Spoiled Gradiente Echo) con TR=8.7, TE=3.1, ángulo=20°, 2 adquisiciones, campo de visión 160 mm, matriz 448 x 224 obteniendo entre 164 y 180 imágenes sagitales de 1 mm, según el tamaño del feto para visualizar toda la anatomía. Las imágenes se procesaron en una estación de trabajo (General Electric Advantage Workstation 4.6).

Se realizaron reconstrucciones (cortes) en el plano axial, coronal y sagital del abdomen de 3 fetos masculinos con edades de 14,17 y 20 semanas de vida. En ellas se identificó la posición de los testículos dado la señal intensa en este tipo de secuencias. La edad gestacional en estos fetos se calculó mediante Biometría tomando como referencia las tablas elaboradas para Ecografía de longitud femoral y diámetro biparietal.

Resultados

En los cortes seriados de embriones se han objetivado los caracteres diferenciales de las gónadas masculina con los respectivos elementos mesonéfricos vinculados a las mismas; se ha estudiado también el ligamento inguinal del mesonefros vinculado particularmente al extremo caudal de la gónada y sus relaciones con la pared abdominal hasta la zona escrotal.

Asimismo se visualizan los segmentos que constituyen en definitiva el gubernaculum testis. (Fig. 1)

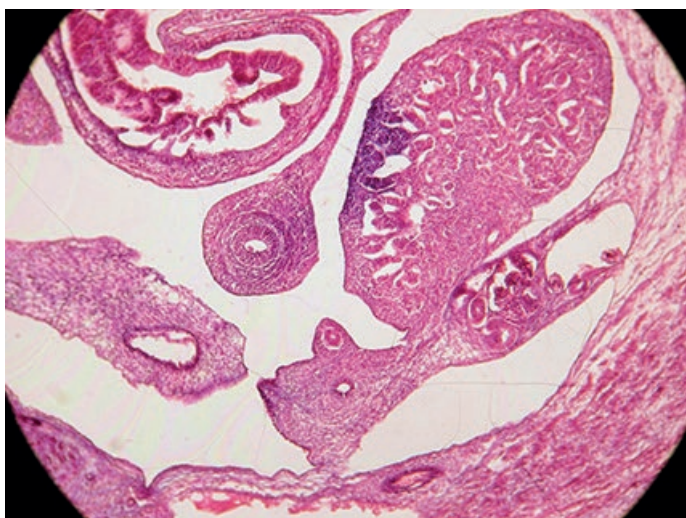


Fig. 1: Corte axial de embrión de 8 semanas en las que se visualizan la gónada con y la porción proximal del Gubernaculum

Los resultados obtenidos de la medición del material de disección fetal arrojaron como resultados los siguientes datos: en los 3 fetos de 16 semanas de edad gestacional (EG) los testículos derecho se encontraban sobre la Línea Bi-iliaca (LB), mientras que el izquierdo en uno de los casos se encontró a 2 mm por debajo de la LB y los dos restantes se encontraron sobre esta.

En los 4 Fetos de 20 semanas se detectó que en todos los casos ambas gónadas se encontraban por debajo de la LB, en tres casos había asimetría de descenso, y solo en un caso se encontraban simétricos; también podemos agregar que dentro de los casos en los cuales se hallaron asimetría en el descenso, el testículo izquierdo se encontraba más descendido que el del lado derecho.

En los 2 fetos con EG de 24 semanas, los datos obtenidos fueron: todas las gónadas se encontraban por debajo de la LB; asimétricos en su descenso; y el testículo izquierdo era el que más descendido se encontraba con respecto al contralateral.

En el último grupo evaluado, que fueron 2 fetos con una EG de 28 semanas, todas las gónadas se encontraron por debajo de la LB, asimétricas y nuevamente la gónada que más descendida se encontraba era la del lado izquierdo; pero como dato que sobresalió y es para destacar, fue la gran diferencia de distancia que se encontraban uno del otro.

Se dio en el último feto evaluado que el Testículo Derecho se encontraba a tan solo 5 mm por debajo de la LB, mientras que el del lado Izquierdo ya se encontraba en la bolsa escro-

tal a 35 mm por debajo de LB.

En la siguiente tabla se muestran los resultados de la observación realizada en el material de disección, donde la columna: 1) corresponde al número de feto evaluado; 2) edad gestacional (EG) en semanas; 3) distancia del Testículo Derecho de la Línea Bi-iliaca (LB); 4) distancia del Testículo Izquierdo de la LB; 5) se caracteriza con SI o NO si hay asimetría de descenso entre ambas gónadas; 6) ubicación de las gónadas con respecto a la LB. (Tabla I)

Nº	EG	DERECHO	IZQUIERDO	ASIMETRIA	UBICACION
1	16	0	2 mm	Si	Sobre la línea el derecho y por debajo el izquierdo
2	16	0	0	No	Ambos sobre la línea
3	16	0	0	No	Ambos sobre la línea
4	20	5 mm	7 mm	Si	Ambos por debajo
5	20	3 mm	5 mm	Si	Ambos por debajo
6	20	7 mm	5 mm	Si	Ambos por debajo
7	20	2 mm	2 mm	No	Ambos por debajo
8	24	10 mm	15 mm	Si	Ambos por debajo
9	24	5 mm	10 mm	Si	Ambos por debajo
10	28	10 mm	25 mm	Si	Ambos por debajo
11	28	7 mm	35 mm	Si	Ambos por debajo

Terminología: mm (milímetros)

Tabla I: Resultados de la observación realizada en el material de disección

Los resultados obtenidos del material sometido a Resonancia Magnética mostraron en el 100% de los casos los Testículos (tanto derecho como izquierdo) se encontraban dentro del abdomen, los cuales se pueden observar como estructuras hiperintensas ubicadas en el retroperitoneo de los 3 Fetos estudiados. Lo que se pueden ver además gracias a esta técnica y constatando los resultados obtenidos mediante la disección es que en los 100% de los casos se observó asimetría de descenso en los cortes axiales. (Fig. 2)

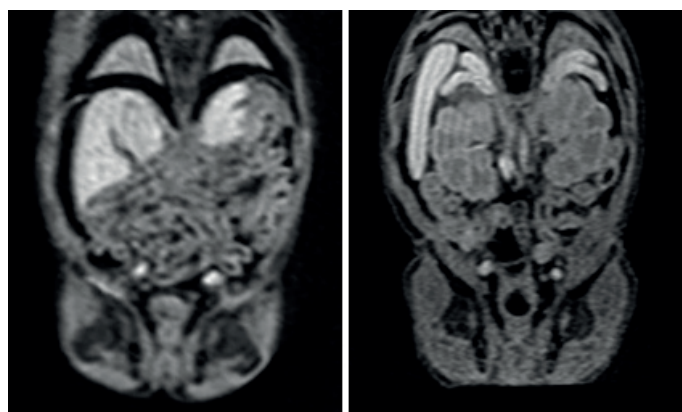


Fig. 2: Corte axial de Resonancia Magnética de feto Masculino de 15 y 20 semanas en la cual se evidencia asimetría en la altura gonadal

Discusión

En el material embriológico se ha podido diferenciar todos, los elementos vincula-dos al desarrollo urogenital y en particular la evolución de la gónada y sum posi-ción y rela-ciones con los derivados mesonéfricos, sus conductos y el cordón genital que lo relacionan a la pared abdómino-pel-viana. Todas las gónadas estudiadas tenían los caracteres morfológicos claramente diferenciados al sexo masculino, tal como se detallan en la literatura. **(Fig. 3)**

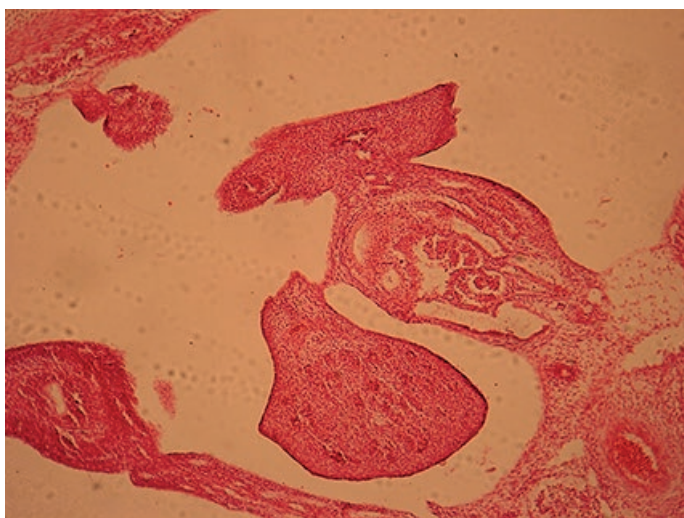


Fig. 3: Corte coronal de embrión de 10 semanas en el que se pueden observar las características "cordonal" del testículo

Se ha identificado claramente el ligamento inguinal del mesonefros relacionadas al extremo caudal de la gónada, y cuya porción distal se continua con el ligamento escrotal, que en su totalidad ambos van a formar el Gubernaculum, que en todos los casos estaba constituido por tejido conectivo fibroso carente de fibras musculares, por lo que podemos inferir coincidiendo con otros autores que el mecanismo posible del descenso obedezca a una pérdida de la matriz extracelular del mismo y no a una contracción de sus fibras para así lograr que las gónadas realicen su descenso hacia las bolsas.

En el estudio del material fetal mediante disección hemos, observado de que de los 22 testículos estudiados, solo 5 (22,7%) se encuentran sobre la Línea Bi-iliaca (LB), los 17 (77,3%) restantes se encontraban por debajo de este reparo; el total de los especímenes con edades de 20 semanas de EG se encontraban por debajo de la LB pero a menos de 10 mm de esta, y ya a partir de esta edad comenzaron a superar esta medida aunque no todos los testículos, sino que se encontró en dos casos en los cuales esto no se cumplía; el primero se trata del testículo derecho de un feto de 24 semanas de edad que se encontró a solo 5 mm de la LB, y el segundo caso fue el testículo del mismo lado que el anterior caso pero

de un espécimen de 28 semanas de EG que se encontró a 7 mm de la LB.

Este último caso fue en el que más discordancia hubo entre el descenso de ambas gónadas, ya que el testículo del lado izquierdo no solo se encontraba a una distancia de 35 mm de la LB sino que ya se encontraba su bolsa escrotal. **(Fig. 4)**

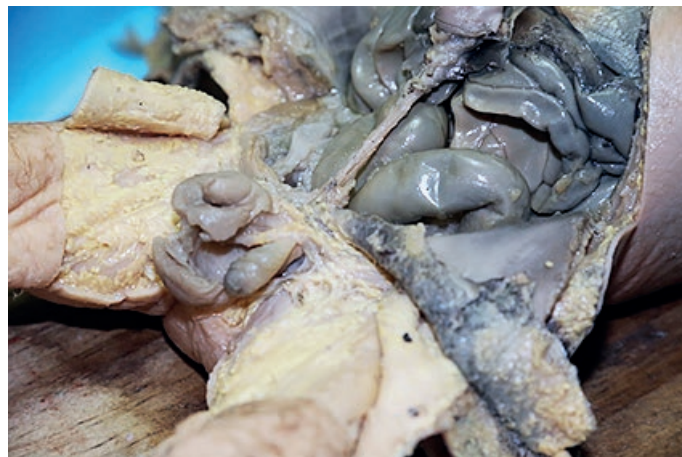

Fig. 4: Disección realizada en feto de 28 semanas, donde se visualiza el testículo izquierdo en la bolsa escrotal y el derecho en el abdomen

La asimetría de descenso encontrada en los 11 fetos estudiados fue del 72,7% (8 casos), siendo solo el 27,3% de los especímenes estudiados simétricos el descenso de ambas gónadas.

Del porcentaje de asimetría, el 87,5% (7 casos) de este el testículo del lado izquierdo era el que más se encontraba descendido que el del lado contralateral **(Fig. 5)**, el cual solo en uno de los casos se encontró más bajo (12,5% restante). Por lo que podemos decir que la gónada del lado izquierdo, y teniendo en cuenta el caso que se detalló en el párrafo anterior, donde el testículo izquierdo ya se encontraba en la bolsa mientras que el derecho estaba muy por arriba, es la que primero realiza su descenso hacia su lugar definitivo en las bolsas.

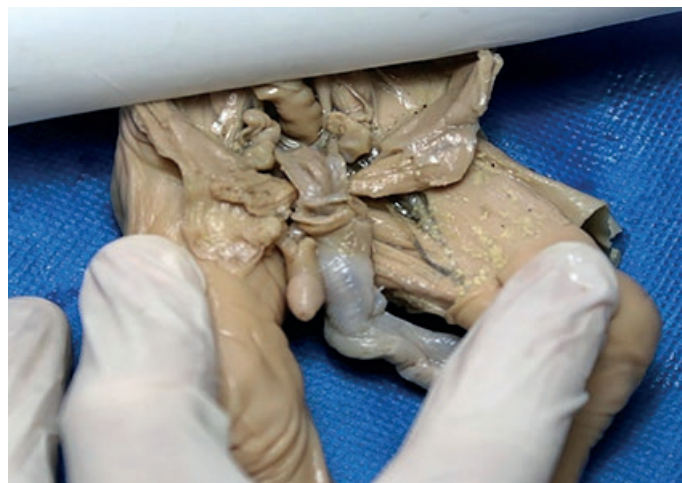

Fig. 5: Disección realizada en feto de 24 semanas de EG en la cual se visualiza la asimetría gonadal

Los estudios realizados mediante resonancia magnética en fetos fijados sin disecar se constataron la ubicación, el tamaño y posición de las gónadas derecha e izquierda mostrando en un porcentaje muy alto asimetría de altura, y en todos los casos su posición estrictamente abdominal sin visualización de elementos de fijación.

Conclusión

En este estudio sobre la evolución del descenso testicular en el desarrollo humano hemos comprobados las observaciones y descripción de diferentes autores publicadas en artículos científicos y en la literatura embriológica clásica.

Para nosotros no existe un mecanismo activo en el descenso testicular hacia las bolsas y como en cualquier tema morfogenético hemos observados diferencias en la ubicación gonadal en especímenes con edad comparable y tratándose de material limitado hasta el 7º mes de desarrollo prácticamente la totalidad de los testículos estudiados se encontraban aun, a diferentes alturas, en el abdomen.

Creemos que la relación del descenso testicular y del conducto peritoneal que acompaña al órgano tiene vinculación por su eventual persistencia con uno de los tipos de hernia inguinal más frecuente y consideramos que este tipo de estudio debe profundizarse a fin de mejorar el conocimiento de la fisiopatología herniaria, así como la de ausencia de descenso testicular.

Referencias

1. Patten, B.M. *Sistema Urogenital*, Embriología Humana, 5ª edición, Editorial El Ate-neo, Buenos Aires, 1969, pp. 498-519.
2. Larsen, W.J. *Desarrollo del Sistema Urogenital*, Embriología Humana, 3ª edición, Editorial Elsevier Science Imprint, Madrid, 2003, pp. 276-292.
3. Testut, L.; Latarjet, A. *Órganos genitales del hombre*, Anatomía Humana Vol. IV, 9ª edición, Editorial Salvat, Barcelona, 1973, pp. 1001-1045.
4. Genis Galvez, J.M. *Aparato Genital, Biología del Desarrollo Cap XV*, 1ª edición, Editorial ESPAX, Barcelona, 1970.
5. Sampaio, F.J.B.; Favorito, L.A. *Analysis of testicular migration during the fetal pe-riod in humans*. Journal Urology, 159: 540-542, February 1998.
6. Sampaio, F.J.B.; Favorito, L.A. *Testicular migration chronology: do the right and the left testes migrate at the same time? Analysis of 164 human fetuses*. BJUI, 113(4): 650-653, April 2014.
7. Gil, J. *Tesis Doctoral sobre Desarrollo inicial del trayecto inguinal*. Facultad de Medicina. Universidad Complutense de Madrid. Madrid 2010.
8. Mamoulakis, C.; Antypas, S.; Sofras, F.; Takenaka, A.; Sofikitis, N. *Testicular descent*. Hormones, 14(4): 515-530.
9. O' Rahilly, R.; Müller, F. *Deve lopmental stages in human embryos*. Carnegies Ins-titution of Washington, 637: 1-305.
10. Pineau, H. *La croissance et ses lois*. Laboratoire d'Anatomie de la Faculte de Me-decine de Paris, 1966.