



Descripción de la nutrición arterial de la porción extratemporal del nervio facial. Importancia quirúrgica



Blood nutrition of the extratemporal portion of the facial nerve. Surgical importance

Gorodner, A.¹; Lagraña, R.²; Lagraña, G.³; Cabral, D.

Cátedra II de Anatomía Humana Normal. Cátedra de Anatomía Normal y Funcional.

Facultad de Medicina. Universidad Nacional del Nordeste (UNNE)

Corrientes - Argentina

¹ Profesor Titular Cátedra II de Anatomía Humana Normal

² Profesor Titular Cátedra de Anatomía Normal y Funcional

³ Jefe de Trabajos Prácticos. Anatomía Funcional. Carrera Kinesiología

E-mail de autor: Arturo Gorodner artgorodner@hotmail.com

Resumen

Introducción: El nervio facial- VII par craneal- es mixto. Su recorrido puede ser dividido en tres segmentos: intracraneal, intratemporal y extratemporal. La porción extratemporal se extiende en la región laterofaringea desde el foramen estilomastoideo hasta sus ramas terminales dentro de la parótida. En el adulto esta porción tiene una longitud de entre 20 a 30 mm, de los cuales alrededor de 10 mm se encuentran dentro de la celda parotídea.

Materiales y Método: Durante el año 2017 se procedió a diseccionar 15 regiones latero-faringeas (pre y retroestilea) en cadáveres humanos formolizados, de los cuales 7 fueron fetos a término y 8 eran adultos. Pertenecían al sexo femenino el 40% y al masculino el 60%. Se abordó plano por plano la región por vía lateral, tomando al nervio Facial y a la a. carótida externa como reparos anatómicos, a partir de esta última se identificaban las ramas colaterales que abordaban a la porción extratemporal del nervio facial. Se realizaron mediciones, esquemas y documentación fotográfica.

Resultados: Se halló en todos los casos una sola arteria que ingresaba a la porción extratemporal del nervio facial, excepto en una disección en la cual se identificó dos arterias. En la mayoría de las disecciones la arteria que irrigaba al n. facial fue la a. auricular posterior (11 casos). Provenía de a. occipital (2 casos) y de la a. faríngea ascendente (1 caso). Cuando fueron dos arterias (1 caso) estuvieron involucradas las a. auricular posterior y a. estilomastoidea.

Conclusiones: Está descripto en general que los nervios son estructuras altamente vascularizadas, iniciándose con el vasa nervorum, que penetra el epineuro en varios niveles y luego se comunican por una compleja red longitudinal de anastómosis de arteriolas.

Se observó que en el caso de la porción extratemporal del nervio facial la nutrición provenía de una sola arteria, con lo cual se podría explicar porqué en numerosas lesiones (trauma faciales) e intervenciones quirúrgicas (parotidectomías, ritidectomías y otros procedimientos craneofaciales), y a pesar de una correcta técnica quirúrgica de preservación del nervio facial, se observan en el posoperatorio signos de paresia.

Palabras Clave: irrigación - vasa nervorum - n. facial - porción extratemporal - injurias

Abstract

Introduction: The facial nerve - VII cranial nerve - is mixed. Its course can be divided into three segments: intracranial, intratemporal and extratemporal. The extratemporal portion extends in the lateropharynx region from the stylomastoid foramen to its terminal branches within the parotid. In the adult this portion has a length of between 20 to 30 mm, of which about 10 mm are inside the parotid cell.

Materials and Methods: During 2017, 15 latero-pharyngeal regions (pre and retroestilea) were dissected in formalized human corpses, 7 of which were full-term fetuses and 8 were adults. 40% belonged to the female sex and 60% to the male. The region was approached plane by plane laterally, taking the Facial nerve and the external carotid a. as anatomical repairs; collateral branches that addressed the extratemporal portion of the facial nerve were identified. Measurements, diagrams and photographic documentation were made.

Results: A single artery that entered the extratemporal portion of the facial nerve was found in all cases, except in one dissection in which two arteries were identified. In most dissections the artery that irrigated n. facial was the posterior auricular a. (11 cases). It came from occipital a. (2 cases) and ascending pharyngeal a. (1 case). When there were two arteries (1 case), they were involved the posterior auricular a. and stylomastoid a.

Conclusions: It is generally described that nerves are highly vascularized structures, beginning with the vasa nervorum, which penetrates the epineurium at several levels and then communicate through a complex longitudinal network of arteriole anastomosis. It was observed that in the case of the extratemporal portion of the facial nerve the nutrition came from a single artery, which could explain why numerous injuries (facial trauma) and surgical interventions (parotidectomies, rhytidectomies and other craniofacial procedures) and despite a correct surgical technique of facial nerve preservation, are observed in the postoperative signs of paresis.

Keywords: irrigation - vasa nervorum - n. facial - extra-temporal portion - insults

Introducción

El nervio Facial - VII par craneal - es mixto. Su recorrido puede ser dividido en tres segmentos: intracraneal, intratemporal y extratemporal.

La porción extratemporal se extiende en la región laterofaringea desde el foramen estilomastoideo hasta sus ramas terminales dentro de la parótida.

En el adulto esta porción tiene una longitud de entre 20 a 30 mm, de los cuales alrededor de 10 mm se encuentran dentro de la celda parotídea.

Planteo del problema

La supervivencia y la funcionalidad neuronal dependen de la integridad del cuerpo neuronal, sin embargo, se puede afirmar por estudios anatomofuncionales, que no es el único elemento responsable de la nutrición del axón, particularmente en sus porciones terminales.

Los nervios periféricos constituidos por manojos de axones, cuentan con el aporte de vasos arteriales, a lo largo de todo su trayecto que además de irrigar el tejido mesenquimatoso de sostén, contribuyen a la nutrición de las propias fibras nerviosas. Por lo tanto, podrían aparecer fallas en la conducción de los mismos por lesiones isquémicas, de origen traumático, vascular per se, físico, o tumorales.

La zona afectada podría corresponder a la longitud de toda la fibra nerviosa, o bien a secciones o trayectos de la misma, según la isquemia fuese global o localizada.¹

Hasta hace relativamente escaso tiempo, no se le prestaba la debida atención a los vasos que acompañan a los nervios (vasa nervorum), aludiéndose en los textos de la anatomía clásica de manera superficial.²

Con las conflagraciones mundiales, se tomó en cuenta los déficits de los vasos que irrigan a los nervios periféricos, y sus consecuencias patológicas secuelas. Pueden citarse al respecto estudios de Sunderland (1945), Nobel y Black (1975) y Lundborg (1975).

Los nervios periféricos están irrigados a través de todo su recorrido por una sucesión de vasos que se dividen y anastomosan dentro del nervio, formando una red vascular intraneural.

A excepción de la red de vasos de los nervios mediano y

ciático, en los nervios periféricos se encuentran arterias de pequeños calibres que penetran y finalizan dentro de los mismos

Roux estableció una serie de reglas respecto de las ramificaciones de las arterias: todas las ramas que forman la vasa nervorum son de pequeños calibres < 1 mm.- y emergen del tronco principal en ángulos de 70 a 90°; el número de arterias nutricias de un nervio varía de un nervio a otro y en diferentes individuos; pueden recorrer distancias largas manteniendo la circulación por anastomosis intraneurales; son cortas y siguen un curso de 5 a 15 mm. antes de alcanzar el nervio, y algunas son tortuosas lo que implica una reserva de longitud en el momento de estiramiento o elongación del nervio.^{3, 4}

Los conocimientos anatómicos, fisiológicos, y el advenimiento de las técnicas microquirúrgicas, nos llevaron a investigar la irrigación de los nervios periféricos, en el afán de aportar literatura en la disección de los mismos, a efectos de conservar la funcionalidad sensitiva, sensorial y motora en este caso del VII par Craneal, un nervio poco estudiado y de gran importancia ya que su lesión origina distorsión de la expresión de las emociones (músculos de la mímica), dificultad para masticar, hablar, falta de oclusión palpebral, pérdida del gusto alteraciones en la producción de saliva e incluso hipersensibilidad sonora,^{5, 6} consecuencias frecuentes de situaciones como la resección de tumores de parótida, traumatismos con arma blanca o cirugías de oído, ritidectomías, entre otras.

Objetivo

Conocer el origen y sitio de abordaje de la nutrición arterial del segmento extratemporal o extrapetroso del nervio Facial a través de la microdisección magnificada de la/s vasa/s nervorum.

Hipótesis General

Preservar la funcionalidad del nervio Facial teniendo en cuenta los posibles déficits vasculares adquiridos en la porción extratemporal y la posibilidad de reparación basándose en el conocimiento de la anatomía neurovascular.

Hipótesis de Trabajo

Como pauta de periodicidad de irrigación de la porción extratemporal del VII par craneal, se esboza a la arteria auri-

cular posterior, la cual es rama colateral de la arteria carótida externa, no solo por su diámetro vascular sino además por la proximidad anatómica que posee.

A través de una descripción exhaustiva de la/s vasa/s nervorum del nervio Facial, se genera un parámetro útil para prevenir lesiones por desvascularización y en caso de que ello suceda facilitará identificar la zona más adecuada para una microanastomosis.

Material y Método

Diseño: Cuantitativo/observacional/descriptivo/transversal.

Población: Material cadavérico que se encuentra en la Cátedra II de Anatomía Humana Normal de la Facultad de Medicina de la UNNE, 15 regiones laterofaríngeas (pre y retroestilea) en cadáveres humanos formolizados, de los cuales 7 fueron fetos a término de entre 36 y 38 semanas de gestación y 8 eran adultos. Pertenecían al sexo femenino el 40% y al masculino el 60%.

Criterios de inclusión: cadáveres con región intacta o sea no disecada.

Criterios de exclusión: que no se encuentren en buen estado de conservación

Unidad de análisis: Porción extrapetrosa del nervio Facial

Unidad de observación: Región laterofaríngea (pre y retroestilea) de material cadavérico humano.

Variables del nivel de anclaje:

Variable	Valor	Indicador	Valor del indicador
Irrigación de la porción extratemporal del nervio facial	a. Auricular Posterior a. Occipital a. Faríngea Ascendente a. Estilomastoidea	Observación directa en la región laterofaríngea de la nutrición vascular de la porción extrapetrosa del nervio facial.	Presente Ausente

Instrumental: Flexolupa con luz led, Pinza de mano izquierda, Pinza Adson, Pinza hemostática Kocher, Pinza hemostática mosquito curva, Agujas 40/8, Tijera Iris Curva, Tijera de Metzembbaum, Mango de bisturí N° 3, Bisturí N°10, 11 y 15, Cánula acanalada

Procedimientos: Técnica de disección por región y planos.

Cadáver en posición de latero extensión cervical.

Incisión cutánea: **(Fig. 1)** preauricular de Blair modificada, partiendo de la raíz del hélix y aprovechando el pliegue pretragal, contorneando luego el lóbulo de la oreja por debajo y atrás y finalmente hacia delante a un través de dedo por debajo de la mandíbula;⁷ o incisión para ritidoplastia de Appiani modificada **(Fig. 2)**

Toma con pinza hemostática Kocher del lóbulo de la oreja para generar tracción.

Disección por planos **(Fig. 3)**, liberando el borde posterior de la glándula parotídea, más abajo se libera de su adherencia al borde anterior del musculo esternocleidomastoideo, se identifica luego el musculo digástrico y el musculo estiliodeo.

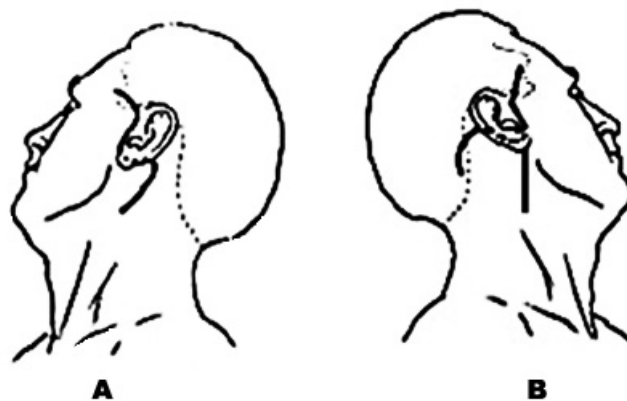


Fig. 1: Incisiones utilizadas. A: Blair modificada. B: Appiani Modificada

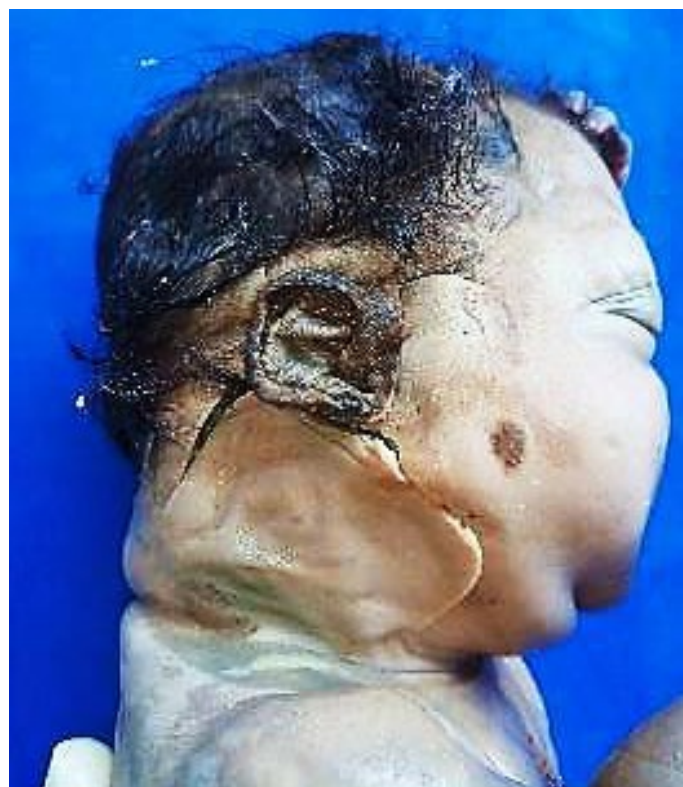

Fig. 2: Incisión de Appiani modificada

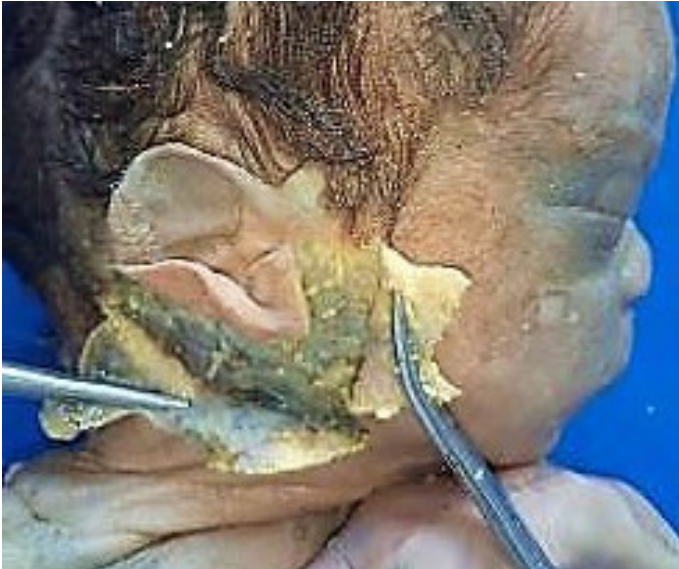

Fig. 3: Diseción por planos

Identificación del nervio Facial: El tronco nervioso del VII par se identifica a nivel de su salida por el agujero estilomastoideo teniendo en cuenta las referencias que existen para la *identificación del nervio de forma fiable y reproducible*:

- El nervio emerge justo por encima del vientre posterior del digástrico en su inserción con la mastoidea
- El llamado señalador cartilaginoso del trago, o puntero de Conley: este cartílago se origina en profundidad una prolongación digitiforme que lleva al tronco principal del nervio situado a 1-1,5 mm en profundidad.
- Apófisis estiloides: la base de la apófisis estiloides está de 5-8 mm de profundidad respecto a la línea de sutura timpanomastoidea. El tronco del nervio se encuentra en la cara posterolateral de la apófisis estiloides cerca de su base.

El nervio Facial es un cordón de unos 2 mm de ancho y de color nacarado que resalta respecto a la glándula, donde se introduce sin un plano de despegamiento, que se puede crear.^{8, 9} Se lo libera del estroma parotídeo, y se procede a observar su nutrición vascular.

Identificación de la a. Carótida externa y sus ramas colaterales:

Se realiza en su abordaje a la región laterofaringea retro y pre estílea, usando como reparo el triángulo formado por la vena yugular interna, el tronco tirolinguofacial y el vientre posterior del músculo digástrico. Se disecan las ramas colaterales posteriores en sentido ascendente en todo su trayecto, identificando las ramas colaterales destinadas al VII par.

Estadística: Las variables cuantitativas se volcaron a una tabla de distribución de valores en planilla Excel, clasificados por región derecha e izquierda, y periodicidad de aparición de cada vaso arterial. Una vez ordenado y estructurado estos datos se exportaron a una base de datos del programa EPOINFO. Se analizaron pormenorizadamente la frecuencia obtenida de todos los especímenes diseccionados observados.

Resultados

La porción extratemporal del nervio Facial se extiende a partir del agujero estilomastoideo, luego se dirige inferior, anterior y lateralmente cruzando la cara lateral de la base de la apófisis estiloides, y penetra en la parótida pasando entre los músculos digástrico y estilohioideo donde se divide en sus ramas terminales.

Nº Espécimen	Especificación	Región derecha	Región izquierda	Total
1	Feto A	a. Auricular posterior	a. Auricular posterior	2
2	Feto B	a. Auricular posterior	a. Occipital	2
3	Feto C	a. Auricular posterior	a. Auricular posterior	2
4	Feto D	a. Auricular posterior	---	1
5	Adulto A	a. Auricular posterior	---	1
6	Adulto B	a. Auricular posterior	---	1
7	Adulto C	a. Auricular posterior	a. Faringea ascendente	2
8	Adulto D	a. Auricular posterior	a. Auricular posterior y a. Estilomastoidea	2
9	Adulto E	a. Occipital	a. Auricular posterior	2
Total	4+5	9	6	15

Tabla I: Resultados obtenidos por observación directa de la irrigación (vasa nervorum) de cada espécimen por región (Total: 15, quince)

En este segmento del nervio se halló en todos los casos que la irrigación (vasa nervorum) provenía de ramos colaterales posteriores de la arteria carótida externa.

Observándose en la gran mayoría que una sola arteria aborda la porción extrapetrosa en el 93,3 % (14 casos): arteria auricular posterior se encontró en la mayoría de las disecciones 73,3 % (11 casos) (**Fig. 4**); arteria occipital en 13,3 % (2 casos) y arteria faríngea ascendente en 6,7 % (1 caso). La excepción se dio en una disección 6,7 % (1 caso) en la cual se identificó dos arterias involucradas, la arteria auricular posterior y su rama colateral la arteria estilomastoidea.

(Tabla I)

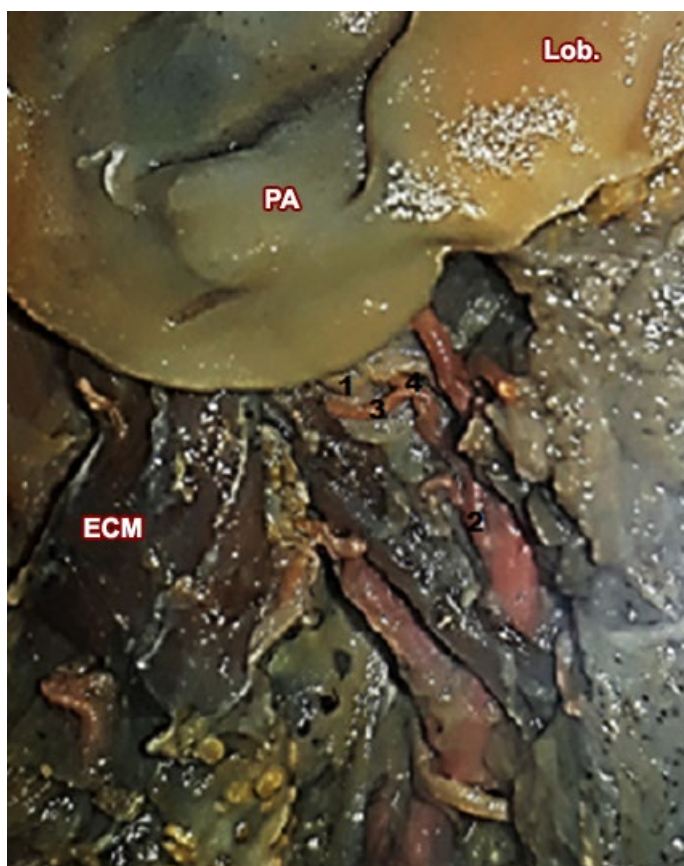


Fig. 4: Disección en feto de espacio latero-faríngeo derecho. PA: pabellón auricular. Lob.: lóbulo de la oreja. ECM: m. esterno-cleido-mastoideo. 1. n. Facial. 2. a. Carótida Externa. 3. a. Auricular Posterior. 4. Vasa Nervorum porción extratemporal del facial

Discusión

El advenimiento de las técnicas microquirúrgicas nos ha impulsado a investigar en detalle la irrigación del sistema nervioso periférico; ya que el éxito de una neuroanastomosis se encuentra en relación directa con la vascularización que posee.

De manera más específica decidimos optar por investigar al nervio facial debido a su relevancia tanto clínica como social.

Uno de los primeros trabajos acerca de la relación entre vascularización y lesión nerviosa de las porciones terminales de los axones, fue el descrito por un cirujano ortopedista con gran experiencia en lesiones nerviosas por armas blancas y de fuego, Sydney Sunderland en su trabajo publicado en febrero de 1945 "Blood Supply of The Nerves of The Upper Limb In Man", donde describió tres grados ordenados en forma creciente de lesión: neurapraxia, axonotmesis y neurotmesis que permiten no sólo comprender la fisiopatología lesional, establecer un probable pronóstico y sobre todo una conducta terapéutica adecuada.⁷

Juan Garrido Gómez⁸ detalla las técnicas microquirúrgicas más apropiadas para reparación de los nervios lesionados y resalta la importancia de la vascularización de los injertos nerviosos para que estos resulten exitosos, la mayoría de los estudios pretende encontrar la fórmula que permita a los brotes axonales crecer a través de un andamio de distribución tridimensional sin que el crecimiento del tejido conectivo interfiera en la progresión axonal.

Como conclusión, menciona las nuevas doctrinas como la Ingeniería Tisular y la Medicina Regenerativa que posiblemente permitan la aplicación de terapias celulares para el tratamiento de las lesiones nerviosas periféricas, abriendo así la puerta de la esperanza a un número elevado de potenciales pacientes que van a padecer este tipo de lesiones que se asocian a una escasa recuperación funcional en un elevado porcentaje de casos.

Podemos afirmar en consecuencia que por la complejidad del recorrido periférico del nervio Facial y la extensión del territorio de inervación en la cara,⁹ es fundamental conocer su nutrición arterial.

Conclusiones

Como patrón predictivo de frecuencia de irrigación de la porción extratemporal del nervio facial, se ratifica a la arteria auricular posterior, debido no solo a su proximidad topográfica sino además al calibre vascular que posee, mayor que el de las arterias occipital y faríngea ascendente, todas ramas colaterales posteriores de la a. carótida externa.

El hallazgo de la nutrición arterial proveniente de la arteria occipital es interesante, ya que es una de las que se encuentran más alejada con respecto al recorrido nervioso del VII par craneal.

Es de gran significancia que se aumente la cantidad de regiones observadas con el fin de obtener resultados estadísticamente significativos, para tener una irrigación exacta y precisa de la porción extratemporal del nervio facial, ya que se torna importante durante cirugías que se practican en la región y también como base de las reparaciones microquirúrgicas más precisas y menos invasivas.

Tener al nervio facial funcionando correctamente es de importancia tanto social como funcional, ya que permite transmitir las emociones, estados de ánimo, colabora en la producción mecánica del habla, la captación sensorial del gusto e inervación sensitiva de la lengua, y desde lo neurovegetativo inerva las glándulas salivales submandibular y sublingual, entre otras funciones.

Referencias

1. Samar Al Saggaf, Soad Shaker Ali, Nasra Naeim Ayuobb, Basem Salama Eldeekb, Amira El-haggagya. *A model of horizontal and vertical integration of teaching on the cadaveric heart*. Annals of Anatomy 2010; 192:373–377.
2. Latman, N.S.; Lanier, R. Gross *Anatomy Course Content and teaching methodology in Allied Health: clinician experiences and recommendations*. Clin. Anat. 2001; 14:152-157
3. Latarjet, J.-Ruiz Lliard, A. *Anatomía Humana*. Editorial El Ateneo. Ed. 2.004.
4. Rouvière, A. *Anatomía Humana*. 11ª Edición. Ed. Masson Ed. 2005. Tomo I. Cabeza y Cuello.
5. Pró, Eduardo A. *Anatomía Clínica. Cabeza. Nervio facial*. Buenos Aires: Editorial Médica Panamericana; 2012: 288-90
6. Moore Keith L. *Anatomía Orientación Clínica. Nervio Facial*. Editorial Médica Panamericana S.A. 2003: 877, 883, 953,964, 1061,1063
7. Moore, K, Dalley A, Agur A.M.R. *Clinically Oriented Anatomy. Facial nerve*. Sixth Edition. Estados Unidos: Editorial Lippincott Williams & Wilkins; 2010: 49, 853-54, 884, 971, 1056-57 y 1068.
8. Garrido Gómez, J. Actual. Med. (2012) Vol. 97/2012/nº785 Enero/abril 2012 Pág.45–55. *Tratamiento de las lesiones de los nervios periféricos. Tendencias actuales del tratamiento quirúrgico*.
9. Lippert, Herbert. Anatomía. *Estructura y Morfología del Cuerpo Humano. Nervio facial*. 4a ed. Madrid: Marbán; 2002: 619-21