



Morfometría de la fosa posterior durante el desarrollo postnatal temprano

Morphometry of the posterior fossa during early postnatal development



Vallejo Azar, Mariana N.¹; Zurdo, Lucas²; Garzón, Nicolás²; Higuera, Felipe²; Blanco, Yeny³; Jaimovich, Roberto⁴; Jaimovich, Sebastián⁴; Rugilo, Carlos³; Bendersky, Mariana²; González, Paula N.¹

Hospital de Pediatría S.A.M.I.C "Prof. Dr. Juan P. Garrahan", CABA, Argentina.
Unidad ejecutora Estudios en Neurociencias y Sistemas complejos (ENyS), Conicet.
Hospital S.A.M.I.C El Cruce. Universidad Nacional Arturo Jauretche, Provincia de Buenos Aires, Argentina.
Laboratorio de Anatomía Viviente (UBACyT), III Cátedra de Anatomía Normal, Facultad de Medicina, Universidad de Buenos Aires (UBA)

¹ Unidad Ejecutora de Estudios en Neurociencias y Sistemas complejos (ENyS), Conicet-Hospital S.A.M.I.C El Cruce. Universidad Nacional Arturo Jauretche, Provincia de Buenos Aires, Argentina.

² Laboratorio de Anatomía Viviente (UBACyT), III Cátedra de Anatomía Normal, Facultad de Medicina, Universidad de Buenos Aires (UBA)

³ Diagnóstico por Imágenes. Hospital de Pediatría S.A.M.I.C. "Prof. Dr. Juan P. Garrahan", CABA

⁴ Servicio de Neurocirugía. Hospital de Pediatría S.A.M.I.C. "Prof. Dr. Juan P. Garrahan", CABA

E-mail de autor: Mariana N. Vallejo Azar mavalleazar@gmail.com

Resumen

Introducción: Los defectos en el desarrollo normal de la fosa posterior pueden dar origen a numerosas patologías. Sin embargo no han habido estudios exhaustivos de la morfometría de la fosa durante el desarrollo postnatal más temprano, inmediatamente posterior al nacimiento. La fosa posterior está delimitada en su parte superior por la tienda del cerebelo y en su parte inferior por el foramen magno. Entre ambos límites estructurales se hallan el cerebelo, el puente, la porción superior de la médula, los pares craneanos V al XII desde su origen aparente y porciones cisternales hasta su salida de la base del cráneo. La parte craneal de la fosa posterior está conformada en la porción inferior y posterior, por el hueso occipital, y el clivus (formado por la unión del esfenoides con el occipital) el cual constituye el límite anterior. Nuestro objetivo es caracterizar la variación métrica de rasgos anatómicos de la fosa posterior y estructuras asociadas en individuos de 0 a 24 meses de edad sin patologías que afecten el cráneo ni el cerebro en una muestra de Argentina.

Materiales y métodos: Se analizó en forma retrospectiva una muestra de 185 imágenes de tomografía computada normal de cráneo de individuos de ambos sexos de entre 0 y 24 meses. Se midieron el área de la fosa posterior, ángulo del tentorio, área de la cisterna magna, longitud del clivus, ángulo de la escama occipital y longitud bulbo protuberancial sobre corte sagital. Se obtuvieron valores estadísticos descriptivos, se determinó el grado de asociación entre los valores y la edad, y finalmente se evaluó estadísticamente la existencia de diferencias en los valores de acuerdo al sexo.

Resultados: El área de la fosa posterior, la longitud del clivus y el ángulo de la escama occipital mostraron cambios significativos con la edad. A excepción del área de la cisterna magna, todas las medidas tomadas sobre la fosa posterior resultaron con diferencias sexuales significativas.

Conclusiones: En el intervalo de 0 a 2 años, el ángulo del tentorio y el área de la cisterna magna no varían con la edad. Lo contrario ocurre con los valores del área de la fosa posterior, que se incrementaron con la edad de los individuos, indicando que el crecimiento de la misma continúa durante el periodo postnatal. A partir de los 7 meses se observa un marcado dimorfismo sexual en el área de la fosa posterior y el ángulo del tentorio.

Palabras clave: Morfometría, desarrollo, fosa posterior, tentorio, cisterna magna

Abstract

Introduction: Defects in the normal development of the posterior fossa can give rise to numerous pathologies. However, no comprehensive studies of the morphometric variation of the fossa during early postnatal development have been performed yet. The posterior fossa is delimited in its upper part by the cerebellar tentorium and in its lower part by the foramen magnum. Between the two limits the following are found: the cerebellum, the bridge, the upper part of the medulla, the cranial pairs V to XII from their apparent origin and cisternal portions until their exit from the base of the skull. The cranial part of the posterior fossa is formed in the inferior and posterior portion by the occipital bone and the clivus (formed by the union of the sphenoid with the occipital) which constitutes the anterior limit. Our objective is to characterize the metric variation of anatomical features of the posterior fossa and associated structures in individuals from 0 to 24 months of age without pathologies that affect the skull or the brain in a sample from Argentina.

Materials and methods: A sample of 185 computer tomography images of normal skulls of individuals of both sexes between 0 and 24 months was retrospectively analyzed. We measured the area of the posterior fossa, tentorial angle, magna cistern area, clivus length, angle of the occipital segment and bulb-protuberance length on sagittal section. Descriptive statistics was applied to each variable, and then the degree of association between these variables and age was estimated. Finally, we assessed the existence of differences between males and females.

Results: The area of the posterior fossa, clivus length and the angle of the occipital segment showed significant changes with age. With the exception of cisterna magna area, all measurements taken on the posterior fossa resulted in significant sexual differences.

Conclusions: In the range of 0 to 2 years, the tentorial angle and the cisterna magna area do not vary with age. The opposite occurs with the values of the area of the posterior fossa, which increased with the age of the individuals, indicating that the growth of the same continues during the postnatal period. After 7 months, a marked sexual dimorphism is observed in the area of the posterior fossa and the tentorial angle.

Keywords: morphometry, development, posterior fossa, tentorium, cisterna magna

Introducción

La fosa posterior es una de las tres fosas que constituyen la base del cráneo (i.e. anterior, media y posterior), la misma se extiende desde la incisura tentorial, mediante la cual la fosa se comunica con el espacio supratentorial, hasta el foramen magno, mediante el cual se comunica con el canal espinal. La fosa posterior está rodeada por los huesos occipital, temporal, parietal y esfenoides.

El límite anterior de la fosa está constituido por el *dorsum sellae*, la parte posterior del cuerpo del esfenoides y la parte clival del hueso occipital. El límite posterior de la fosa está constituido por la porción escamosa del hueso occipital. Los límites laterales los conforman las porciones petrosas y mastoides del hueso temporal, la parte lateral del hueso occipital, y por encima y hacia atrás por una pequeña parte del ángulo mastoideo del hueso parietal.¹⁻²

Hacia el interior de estos límites estructurales de la fosa posterior quedan albergados: el cerebelo, el puente, la porción superior de la médula, los pares craneanos V al XII desde su origen aparente y porciones cisternales hasta su salida de la base del cráneo.³

La fosa posterior contiene entonces un octavo del espacio intracraneal, y resulta una región de gran importancia dado que alberga las vías que regulan la conciencia, las funciones autonómicas vitales, actividades motoras, la recepción sensorial para la cabeza, cuerpo y extremidades, además de los centros para controlar el equilibrio y la marcha²

El espacio subaracnoideo de la fosa posterior se expande desde la base del cerebro rodeando al tronco encefálico y dentro de la incisura tentorial, formando compartimentos con líquido cefalorraquídeo, divididos por trabéculas, septos y membranas que los subdividen en compartimentos más pequeños llamados cisternas. A través de estas cisternas pasan todos los nervios craneales y la mayoría de las arterias y venas intracraneales.

Las cisternas de la fosa posterior se pueden clasificar en pares e impares.⁴

La cisterna magna es una cisterna impar de la fosa posterior, que se ubica en la porción dorsal de la médula y del vermis cerebelar.

La pared posterior de esta cisterna está formada por membrana aracnoidea que se adapta a la superficie interna del hueso occipital sobre el foramen magnum.

La parte inferior de la cisterna magna está situada detrás de la médula. La parte superior de la cisterna magna se proyecta hacia el vermis cerebelar anterior y posterior.

En la parte anterior la cisterna se abre hacia la fisura cerebelomedular. Hacia la parte posterior la cisterna se abre hacia la incisura cerebelar.

El límite superior de la extensión de la cisterna, por detrás del vermis, es el tentorio. El límite inferior de la extensión de la misma se constituye al abrirse ésta hacia la cisterna espinal posterior.⁴

Si bien el desarrollo ontogénico de la base del cráneo y en particular de la fosa posterior ha sido ampliamente explorado, los estudios se han centrado principalmente en información no métrica, e.g. descripción de estadios de cierre de las sincondrosis craneanas y reconocimiento de variantes anatómicas normales.⁵

Además se han utilizado generalmente muestras de individuos infantiles y juveniles de forma conjunta, sin indagar en profundidad en la etapa postnatal más temprana.⁶ Por lo tanto, no se cuenta con información sobre el crecimiento normal de la fosa posterior y las estructuras alojadas en la misma durante el periodo postnatal temprano.

La importancia de estudiar el desarrollo normal de la fosa posterior radica en que numerosas patologías clínicas tienen su origen en defectos ocurridos durante el desarrollo ontogénico de la misma. En este sentido, el hacinamiento en la fosa posterior subyace a diversas patologías clínicas, asimismo, el subdesarrollo de la fosa y el congestiónamiento de un rombencéfalo normalmente desarrollado ha sido frecuentemente hallado en individuos con diversas patologías, tales como la malformación de Chiari tipo I, así como también en hipotensión intracraneal espontánea, entre otras afecciones asociadas.⁷

Si bien existen estudios que comparan la morfometría de la fosa posterior entre muestras controles y muestras con patologías malformativas de la base del cráneo, sería importante profundizar este tipo de estudios en el intervalo más temprano de vida y en las posibles diferencias que puedan haber según el sexo, para obtener una descripción más exhaustiva de la ontogenia normal de esta región.

El objetivo de este trabajo es caracterizar la variación métrica de rasgos anatómicos de la fosa posterior y estructuras asociadas en individuos de 0 a 24 meses de edad sin patologías que afecten el cráneo ni el cerebro en una muestra de Argentina.

El presente estudio se enmarca en un proyecto más amplio que busca contribuir a mejorar los criterios para una adecuada distinción entre la variación anatómica normal de la base del cráneo, de la variación considerada como patológica, tal como la producida por la malformación de Chiari y otras patologías que afectan a la morfología de esta región.

Además los resultados de este proyecto permitirían aportar a la detección más temprana de estas enfermedades y a mejorar el tratamiento de las patologías malformativas de esta región, el cual es efectuado principalmente en etapas tempranas de la vida de los pacientes.

Materiales y métodos

Constitución de la muestra

El estudio realizado fue de carácter transversal y retrospectivo, ya que se utilizaron tomografías computadas obtenidas previamente.

Se incluyeron individuos de 0 a 24 meses de edad, de ambos sexos, sin patologías que afecten la morfología del cráneo y cerebro. Fueron excluidos individuos con antecedentes de prematuridad, partos distócicos, antecedentes clínicos de micro o macrocefalia, traumatismos craneocervicales recientes con signos de fractura del cráneo, enfermedades metabólicas asociadas a alteraciones óseas (e.g. anomalías del metabolismo fosfo-cálcico, mucopolisacaridosis, entre otras), displasias esqueléticas, tumores o quistes intracraneales, hidrocefalia, síndromes genéticos y retardo del crecimiento intrauterino.

La muestra utilizada consistió en 185 imágenes de tomografía computada pertenecientes al archivo del servicio de neuroimágenes del Hospital de pediatría SAMIC "Prof. Dr. Juan P. Garrahan". Las tomografías fueron obtenidas a partir de un tomógrafo computado multicorte General Electric lightspeed VCT de 64 pistas (con control automático de exposición), con adquisición volumétrica isotrópica con espesor de corte de 0.625 mm.

El espaciamiento entre los intervalos de edad muestreados se estableció tomando en consideración la curva de crecimiento del perímetro cefálico de acuerdo a los estándares de la Organización Mundial de la Salud, se realizó un muestreo más intensivo en las edades en las que se registra una mayor velocidad del crecimiento quedando la muestra dividida en tres intervalos de edad (i.e de 0 a 6 meses, de 7 a 11.9 y de 12 a 24 meses) (Tabla I)

Intervalo de edad	Sexo femenino	Sexo Masculino
0-6 meses	28	36
7-11.9 meses	18	15
12-24 meses	38	50
	84	101

Tabla I: Composición de la muestra

Las variables relevadas

Las mediciones tomadas sobre la fosa posterior fueron relevadas utilizando el software de reconstrucción AGFA del hospital de pediatría SAMIC "Prof. Dr. Juan P. Garrahan", y fueron realizadas sobre el corte sagital de cada tomografía donde podía visualizarse más claramente el acueducto de Silvio. Las medidas relevadas fueron las siguientes:

- **Área de la fosa posterior:** Consiste en el área delimitada por la longitud del foramen magnum (Línea de Mc Rae), las dos líneas que componen el ángulo del tentorio, la línea que se extiende desde el extremo superior de dicho ángulo al dorsum sellae, y desde ese punto la línea que recorre el clivus hasta llegar al basion (el área tiene forma pentagonal). (Fig 1)
- **Ángulo del tentorio:** Ángulo formado por la intersección de una línea que coincide con la línea del tentorio y llega hasta el punto correspondiente sobre el borde interno del hueso occipital (generalmente ese punto coincide con la protuberancia occipital interna), y la intersección con la línea que comienza en el opistion y termina en el mismo punto del occipital donde termina la línea anterior, formando así el vértice del ángulo. (Fig 2)
- **Área de la cisterna magna:** Área del espacio que se visualiza por debajo del cerebelo. Se delimita por el borde inferior del cerebelo hasta la unión tallo-medular, se continúa la línea del borde posterior del bulbo hacia abajo hasta interceptar a la línea imaginaria que se forma entre basion y opistion, una vez llegada a esta línea se continúa hasta opistion y de allí se sigue la línea del borde interno del hueso occipital hasta interceptar la primera línea que se trazó y que pasa por el borde inferior del cerebelo. (Fig. 3)
- **Longitud del clivus:** Para medir la longitud del clivus, tanto en su porción esfenoidal como occipital, se toma la distancia desde el dorsum sellae hasta el basion.⁸ (Fig 4)
- **Ángulo de la escama occipital:** Este ángulo está formado por una línea que se extiende desde el punto interno que se corresponde con el lambda hasta la protuberancia occipital interna, y otra línea que parte de dicha protuberancia y se dirige hasta opistion. (Fig. 5)
- **Longitud bulbo protuberancial:** Se mide la longitud desde el punto ubicado sobre el borde superior de la protuberancia del bulbo hasta el punto medio de la estructura a nivel del foramen magnum y que coincide con la unión bulbomedular. (Fig. 6)

Estas variables se consideran relevantes por la información que pueden brindar y aportar a la literatura médica en relación a que pueden reflejar la existencia de defectos en el desarrollo y de consecuentes patologías malformativas.

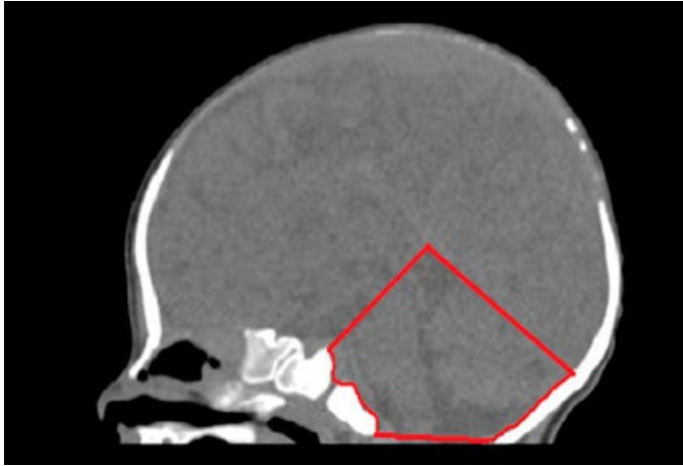


Fig. 1: Área de la fosa posterior

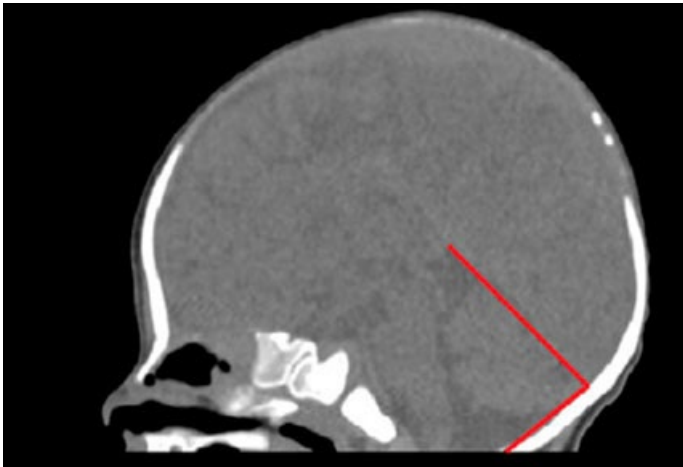


Fig. 2: Ángulo del tentorio

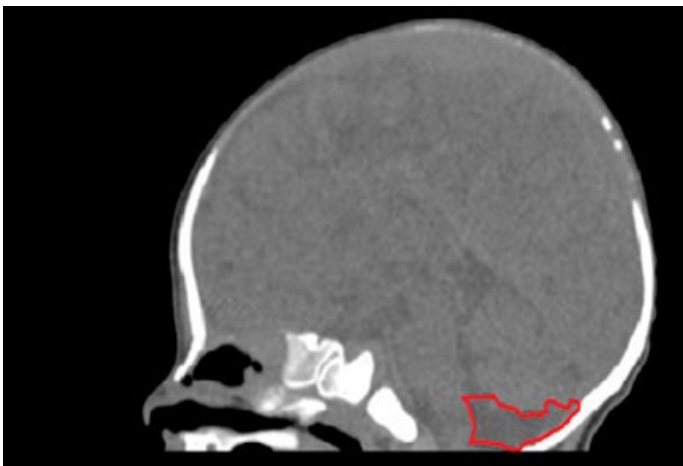


Fig. 3: Área de la cisterna magna

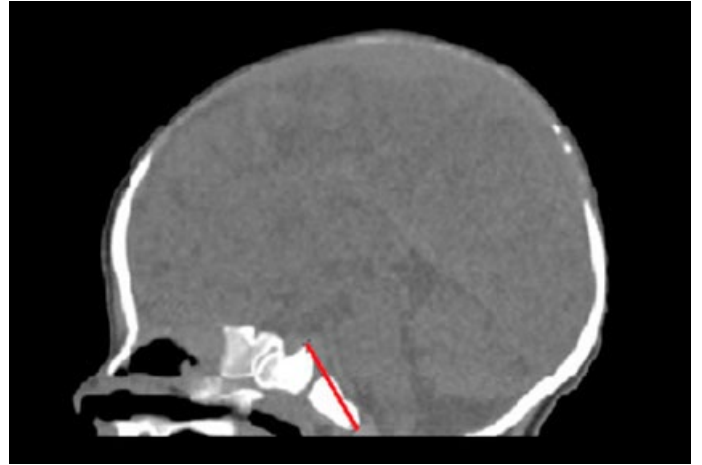


Fig. 4: Longitud del clivus

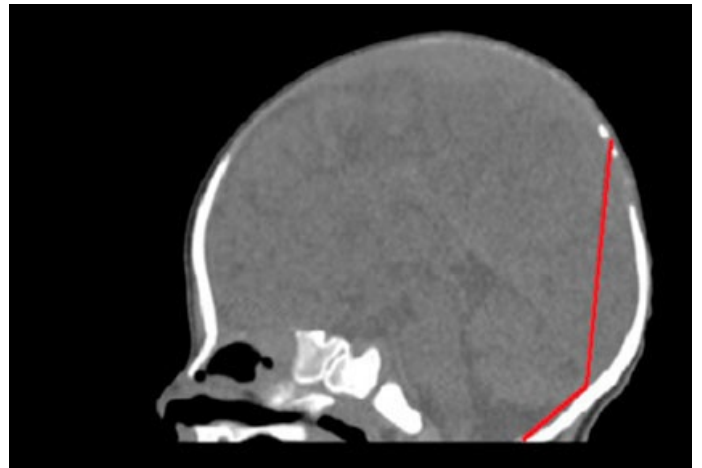


Fig. 5: Ángulo de la escama occipital

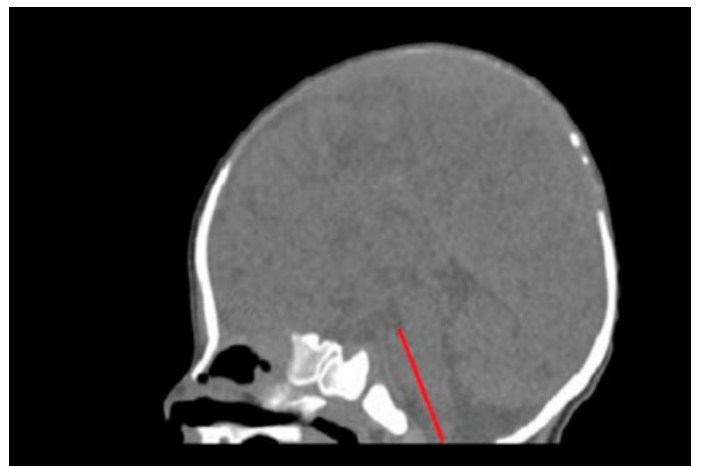

Fig. 6: Longitud bulbo protuberancial

Evaluación del error de observación

La primera etapa consistió en la constitución de la muestra y en la definición de las variables a aplicar. Una segunda etapa del trabajo consistió en la evaluación del error de observación, el cual fue el paso que antecedió al relevamiento de las mediciones y tuvo por objetivo la puesta a punto de las técnicas de medición.

El error de observación se define como la diferencia entre medidas repetidas de una misma variable, y puede dividirse en dos tipos: aleatorio, el cual aumenta la varianza de las muestras analizadas; y sistemático que es aquel que puede resultar en la generación de sesgos en los datos.⁹⁻¹¹

Por todo ello, el error de observación en el registro de las mediciones puede incrementar la incertidumbre y afectar considerablemente a los resultados de los análisis estadísticos, por lo que se hace necesaria la estimación de la magnitud y naturaleza del mismo para poder eliminar su influencia posterior a través de una mayor precisión en el registro de las medidas, esto es, logrando una mayor cercanía entre las medidas repetidas de un mismo objeto.⁹

Dos observadores relevaron las mediciones de la muestra. Para evaluar el error intraobservador, cada uno de ellos efectuó tres series de mediciones sobre cinco individuos, y luego con estos valores se procedió a realizar un análisis de la varianza (ANOVA) de medidas repetidas, utilizando el software estadístico R,⁹ para identificar la posible existencia de diferencias significativas entre las series de mediciones de la misma variable. De esta forma se compararon entre sí las tres series de mediciones obtenidas por cada observador, y el resultado obtenido fue un valor que permitió inferir si la variabilidad existente en los valores de la medida fue mayor a la variabilidad debida al error intraobservador.

Cuando el valor de p fue menor a 0.05 se demostraba la existencia de diferencias significativas entre las mediciones del mismo objeto y por el mismo observador, y se repetía dicha medición hasta que en el análisis comparativo de las distintas series el valor ya no fuera significativo ($p > 0.05$), tras lo cual se consideraba que el error intraobservador había sido minimizado significativamente.

Para evaluar el error interobservador, se utilizaron las últimas series de medición de cada observador, donde el error intraobservador ya se había minimizado significativamente. Se realizó el mismo análisis pero la comparación se hizo en base al observador y no a la serie. Es decir que mediante ANOVA se compararon las últimas tres series de cada ob-

servador. De esta manera se identificaron aquellas medidas que reflejaban un error interobservador significativo (cuando el valor $p < 0.05$). Para minimizar el error interobservador de manera consistente, los observadores afinaron el consenso en el criterio de medición hasta que el error interobservador se minimizó significativamente.

Análisis morfométrico

Una vez minimizado consistentemente el error de observación, se procedió al relevamiento de las medidas de la fosa posterior sobre la muestra total de este trabajo. Como un primer acercamiento a los datos de la muestra, se obtuvieron valores estadísticos descriptivos: medias, desvíos estándar, coeficiente de variación y valores mínimos y máximos.

Como la distribución de las medidas anatómicas no siempre se puede describir como una distribución normal cuando se las toma en individuos subadultos, dado el carácter gradual del fenómeno del crecimiento,⁶ en primer lugar se determinó si la distribución de los valores de las medidas anatómicas empleadas presentaban distribución normal o no.

Para ello realizamos el test estadístico de Shapiro Wilks por medio del software estadístico Infostat. Una vez realizado este análisis se aplicaron tests paramétricos o no paramétricos según correspondiera.

Con el fin de evaluar el crecimiento de las estructuras que componen la fosa posterior en el intervalo de 0 a 24 meses, se analizó la asociación entre los valores de las mediciones obtenidas y la edad de los individuos.

Para ello se realizaron gráficos de dispersión entre las variables morfométricas y la edad en meses usando el programa estadístico R. Asimismo, se efectuaron análisis de correlación, de Pearson o Spearman según el caso, considerando cada uno de los tres intervalos en los que fue dividida la muestra.

Finalmente, se evaluó la existencia de diferencias significativas en los valores de las medidas en base al sexo de los individuos. Con ese fin se aplicaron las pruebas de Mann-Whitney o T de student en cada intervalo de edad.

Resultados

Resultados del error de observación

La evaluación del error intraobservador indicó que las medidas con un valor significativo de error fueron el área de la fosa posterior, el ángulo de la escama occipital y la longitud

del clivus, por lo que se realizó una nueva serie de mediciones, luego de la cual se demostró que el error había sido minimizado significativamente.

En cuanto al error de interobservador se hallaron diferencias significativas en las series de mediciones para el área de la cisterna magna y el ángulo de la escama occipital. Para resolver este error, se consensuaron criterios de medición y se afinaron aún más las definiciones de las medidas.

En relación al área de la cisterna magna, se establecieron como límites anatómicos los siguientes: como límite superior se consideró el borde inferior del cerebelo, continuando hasta la unión del tallo y la médula, a nivel de donde el cuarto ventrículo se abre hacia la cisterna magna.

El límite inferior lo constituyó la línea de Mc Rae (la línea imaginaria que va de basion a opistion). Los límites laterales lo constituyeron anteriormente el recorrido del borde posterior de la médula, y posteriormente el borde interno del hueso occipital.

Respecto al ángulo de la escama occipital, la dificultad en su repetibilidad consistía en la escasa diferenciación de la protuberancia occipital interna en algunos individuos de la muestra, por lo que se resolvió que cuando ésta no era claramente visible, se tomaría el punto donde se produce el cambio en la curvatura de la escama occipital.

Luego de esto, se realizó una nueva serie de medición y finalmente el valor resultante de la comparación de la última serie de medición entre los distintos observadores ya no fue significativo para el área de la cisterna magna ni del ángulo de la escama occipital, lo que demostró la minimización consistente de este error.

Resultados de análisis estadísticos

Una vez realizado el test de Shapiro-Wilks se pudo conocer en cuáles medidas y en cuáles intervalos de edad la distribución de los valores siguió una distribución semejante a la normal o no, y esto nos permitió definir el uso de test paramétricos o no paramétricos según correspondiera. (Tabla II)

El ángulo del tentorio fue la única de las medidas que mostró una distribución normal para los tres intervalos de edad estudiados.

El área de la fosa posterior tuvo una distribución normal solo en el intervalo de 7 a 11.9 meses. El área de la cisterna magna siguió una distribución normal en los intervalos de 0 a 6 y de 12 a 24 meses.

Variable	0 a 6 meses	7 a 11.9 meses	12 a 24 meses
Área de la fosa posterior	0,01	0,97	<0.0001
Ángulo del tentorio	0,93	0,5	0,49
Área de la cisterna magna	0,08	0,01	0,21
Longitud del clivus	0,98	0,004	<0.0001
Ángulo de la escama occipital	<0.0001	0,15	<0.0001
Longitud del bulbo protuberancial	<0.0001	0,91	<0.0001

Tabla II: Resultados de valores de p para test de Shapiro Wilks para la evaluación de la normalidad de la distribución. Los valores resaltados no siguen una distribución normal

La longitud del clivus solo tuvo una distribución normal en el intervalo de 0 a 6 meses. El ángulo de la escama occipital en el de 7 a 11.9 meses. Finalmente la longitud bulbo protuberancial también tuvo una distribución normal solo en el intervalo de 7 a 11.9 meses.

Se obtuvieron los valores medios de cada medida para ambos sexos. (Tabla III)

La media de los valores del área de la cisterna magna se incrementó con la edad de los individuos. La media de los valores del área de la fosa posterior siguió una tendencia decreciente con la edad.

La media del ángulo del tentorio no mostró cambios muy elocuentes en relación a la edad. La media de la longitud del clivus se incrementó también con la edad. La media del ángulo de la escama occipital disminuyó en relación a la edad. Finalmente la media de la longitud bulbo protuberancial no mostró un patrón concreto de cambio con la edad.

En el caso del área de la fosa posterior (en el intervalo de 0 a 6 meses) y del ángulo de la escama occipital (en el intervalo de 7 a 11.9 meses) la media en los individuos femeninos fue mayor que la de los masculinos, pero no se trató de una diferencia estadísticamente significativa.

El ángulo de la escama occipital en el intervalo de mayor edad (12 a 24 meses) también mostró valores de media mayores en los femeninos respecto a los masculinos, y se trató de una diferencia estadísticamente significativa.

Finalmente la longitud bulbo protuberancial para el intervalo de menor edad también mostró valores de media mayores en los femeninos y se trató igualmente de una diferencia estadísticamente significativa.

Lo que ocurrió principalmente es que, como en el resto de los casos, los valores medios de las medidas fueron mayores en individuos masculinos que en femeninos siendo en algunos casos de manera significativa o no, como veremos más adelante.

Intervalo de edad (meses)	Sexo	Área de la fosa posterior	Ángulo del tentorio	Área de la cisterna magna	Longitud del clivus	Ángulo de la escama occipital	Longitud del bulbo protuberancial
0 - 6	F + M	Media: 1767.83	Media: 86.13	Media: 184.6	Media: 25.10	Media: 144.47	Media: 35.30
		DE: 273.07	DE: 9.96	DE: 77.94	DE: 2.10	DE: 9.57	DE: 3.28
	F	Media: 1788.28	Media: 85.44	Media: 174.80	Media: 24.92	Media: 142.81	Media: 35.51
	M	Media: 1750.89	Media: 86.71	Media: 192.72	Media: 25.25	Media: 145.85	Media: 35.13
7 - 11.9	F + M	Media: 2309.24	Media: 85.74	Media: 183.8	Media: 29.38	Media: 138.90	Media: 40.47
		DE: 202.26	DE: 11.08	DE: 86.66	DE: 2.07	DE: 5.41	DE: 2.55
	F	Media: 2250.36	Media: 82.53	Media: 153.65	Media: 28.73	Media: 138.91	Media: 39.36
	M	Media: 2352.63	Media: 88.10	Media: 205.15	Media: 29.85	Media: 138.89	Media: 41.28
12 - 24	F + M	Media: 2572.89	Media: 85.76	Media: 181.59	Media: 31.29	Media: 130.15	Media: 39.23
		DE: 293.46	DE: 7.28	DE: 109.31	DE: 2.84	DE: 8.04	DE: 3.40
	F	Media: 2474.71	Media: 87.94	Media: 165.42	Media: 31	Media: 133.19	Media: 38.81
	M	Media: 2647.5	Media: 84.11	Media: 193.89	Media: 31.51	Media: 127.83	Media: 39.55

Tabla III: Resultados de valores de media y desvío estándar para ambos sexos

La medida con mayor desviación estándar (**Tabla III**) fue el área de la fosa posterior y en segundo lugar el área de la cisterna magna. La medida con menor desviación estándar fue la longitud del clivus. La única de las medidas que mostró una tendencia de la desviación estándar en relación a la edad fue el área de la cisterna magna, cuya desviación estándar se incrementó con la edad.

En base a los valores de los coeficiente de variación (**Tabla IV**) se observó que el área de la cisterna magna fue la del mayor coeficiente de variación para todos los intervalos de edad, lo que indica que fue la medida cuyos valores resultaron más heterogéneos entre sí.

Intervalo de edad (meses)	Área de la fosa posterior	Ángulo del tentorio	Área de la cisterna magna	Longitud del clivus	Ángulo de la escama occipital	Longitud del bulbo protuberancial
0 - 6	0,15	0,11	0,41	0,08	0,06	0,08
7 - 11.9	0,09	0,13	0,48	0,07	0,05	0,06
12 - 24	0,11	0,08	0,59	0,09	0,06	0,08

Tabla IV: Resultados de coeficientes de variación para ambos sexos

Respecto al área de la fosa posterior que resultaba con la mayor desviación estándar, se pudo observar que en realidad su coeficiente de variación no resulta tan alto en relación al resto de las medidas. El ángulo de la escama occipital resulta con el menor coeficiente de variación. La única medida cuyo coeficiente de variación mostró una tendencia en relación a la edad fue el área de la cisterna magna, que se incrementó respecto a la edad.

A continuación se procedió a evaluar gráficamente la posible asociación entre la edad y los valores de cada medida. (**ver Figs. 7 a 12**)

El ángulo del tentorio y el área de la cisterna magna (**Figs. 7 y 9**) mostraron amplia dispersión en los valores en relación con la edad.

Por el contrario, el área de la fosa posterior y la longitud del clivus (**Figs. 8 y 10**) mostraron una tendencia clara a incrementarse con la edad.

En relación a la longitud del clivus (**Fig. 12**) se observa una tendencia creciente de los valores en el intervalo de edad de 0 a 6 meses, y luego los valores parecen estabilizarse. Finalmente, el ángulo de la escama occipital (**Fig. 11**) es la única medida que parece disminuir con la edad.

Para cada intervalo de edad se obtuvieron los coeficientes de correlación, para evaluar estadísticamente la asociación entre la edad y los valores de cada medida.

Para el intervalo de 0 a 6.9 meses los resultados estadísticos confirmaron lo resultante de la visualización de los ploteos para el ángulo del tentorio ($r = -0.11$) y el área de la cisterna magna ($r = 0.10$) que no mostraron correlación estadística con la edad. La longitud del clivus ($r = -0.24$), el ángulo de la escama occipital ($\rho = -0.10$) y la longitud bulbo protuberancial ($\rho = -0.18$) tampoco guardan correlación estadística con la edad de los individuos. Mientras que se corrobora lo visualizado gráficamente que para el área de la fosa posterior ($\rho = 0.80$) existe correlación estadística con la edad.

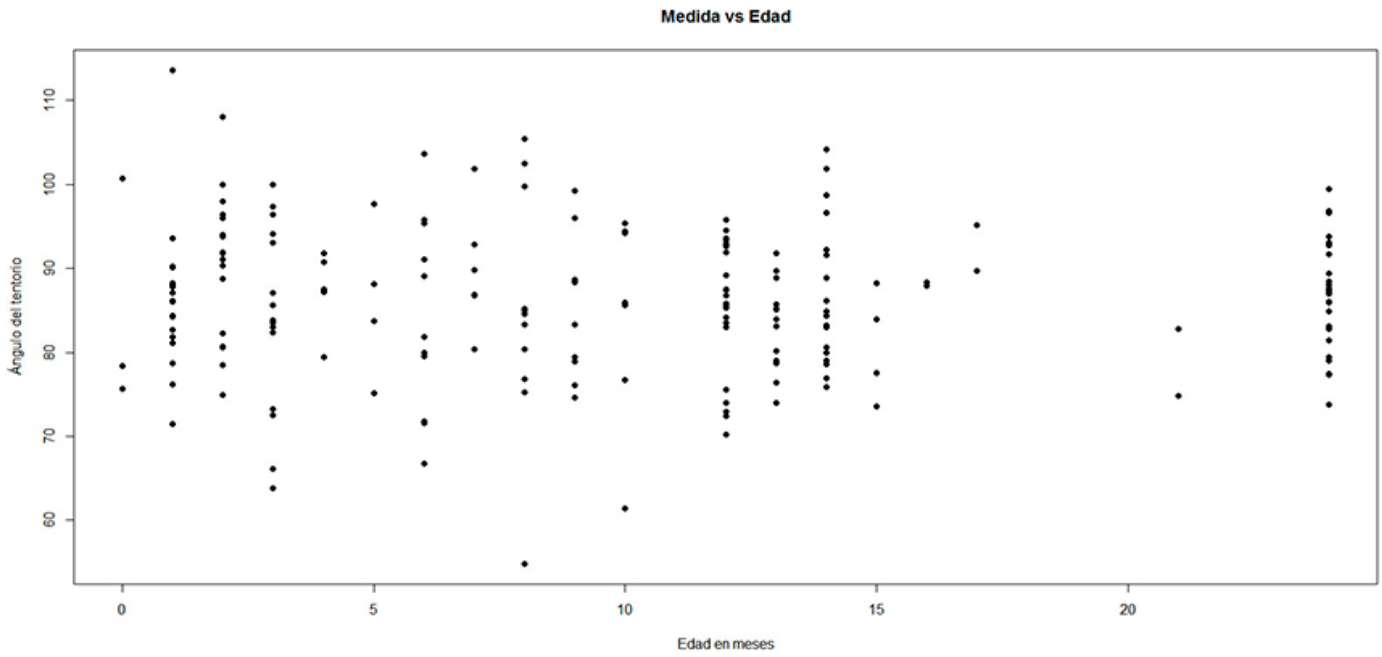


Fig. 7: Asociación entre la edad en meses y área de la fosa posterior

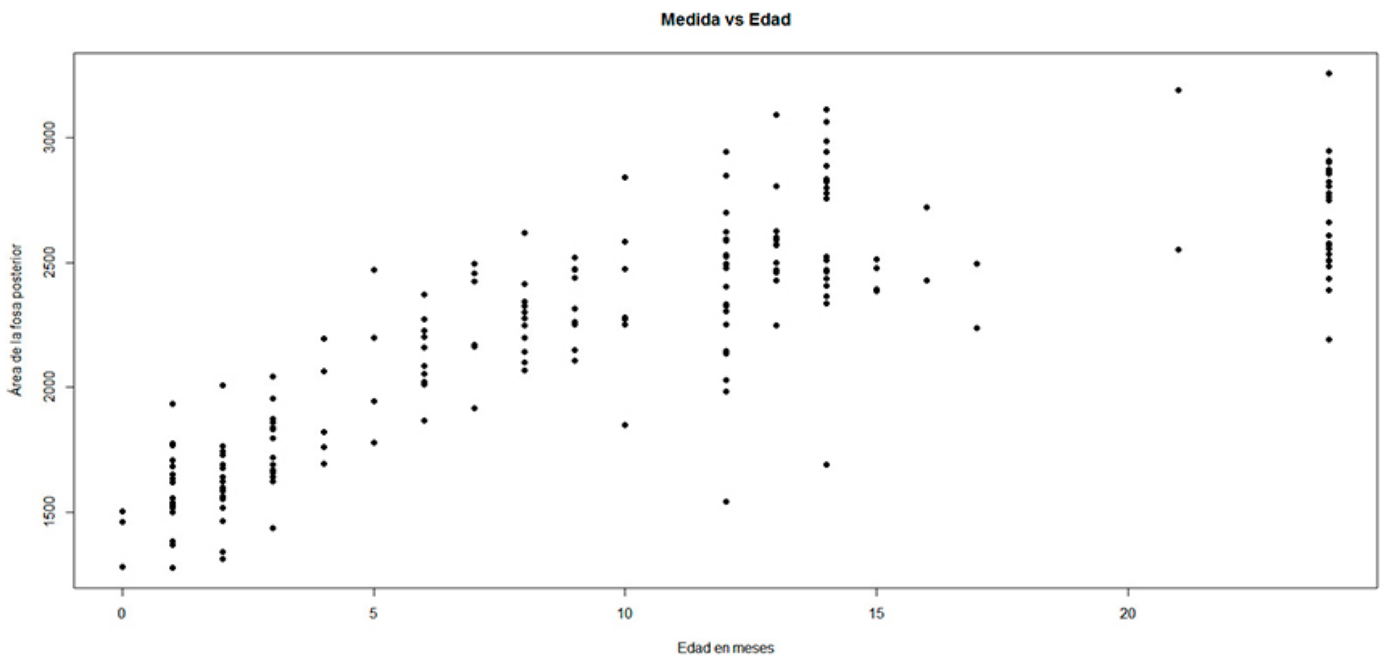


Fig. 8: Asociación entre la edad en meses y el ángulo del tentorio

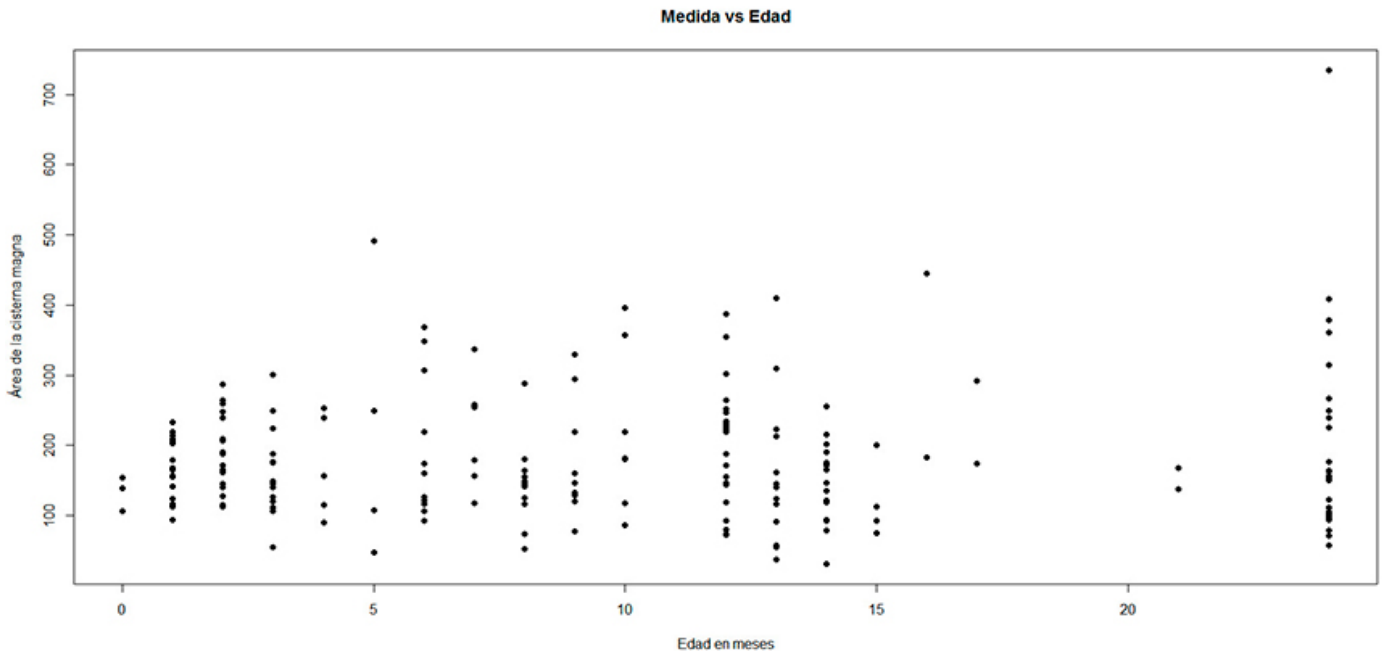


Fig 9: Asociación entre la edad en meses y el área de la cisterna magna

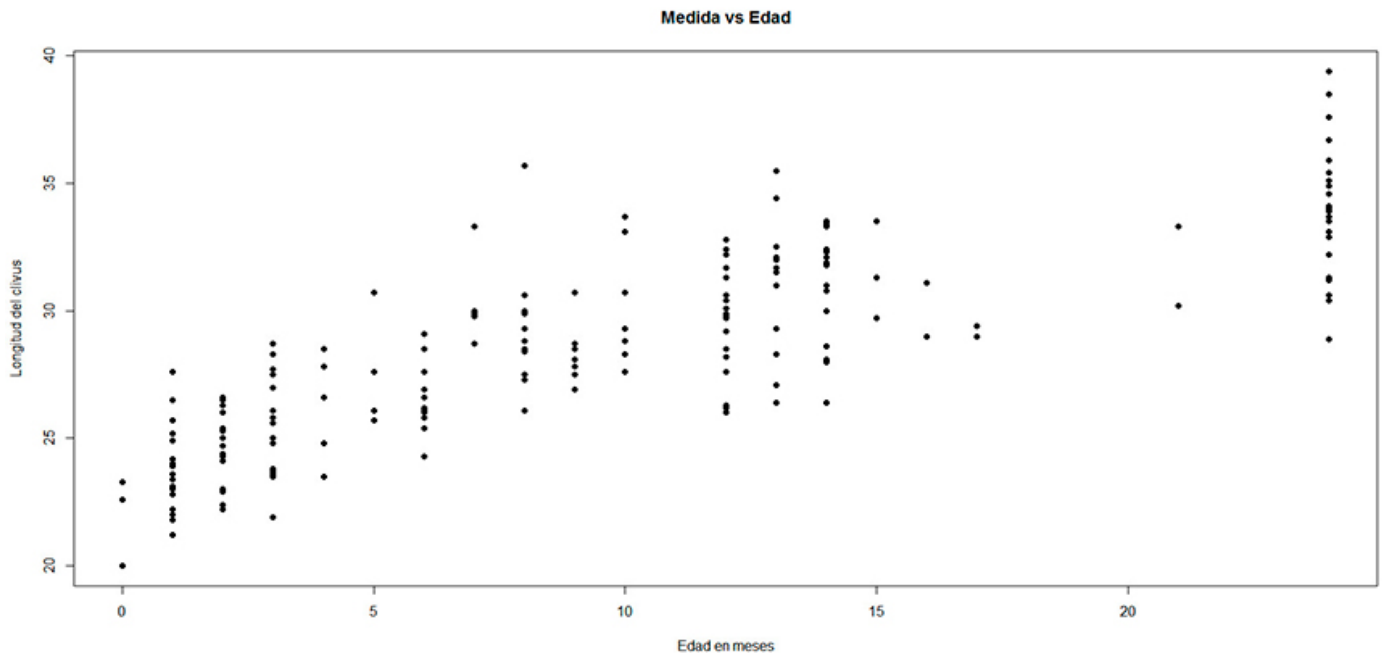


Fig. 10: Asociación entre la edad en meses y la longitud del clivus

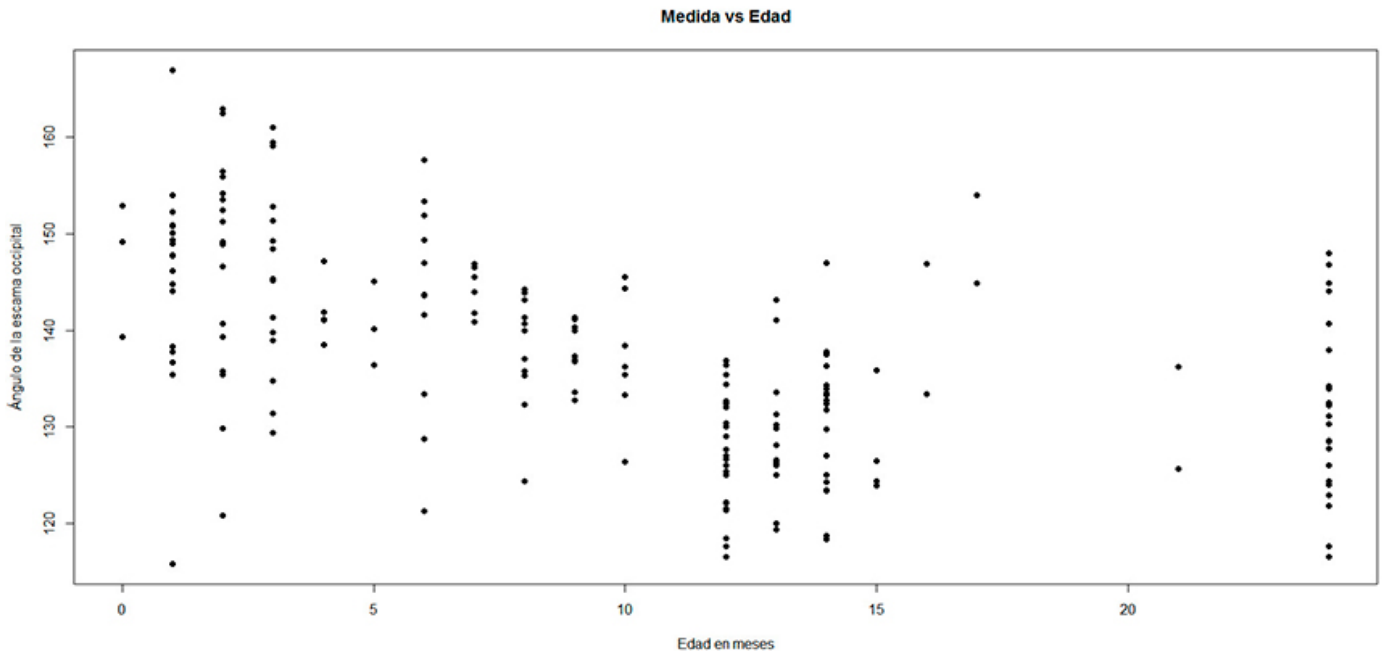


Fig. 11: Asociación entre la edad en meses y el ángulo de la escama occipital

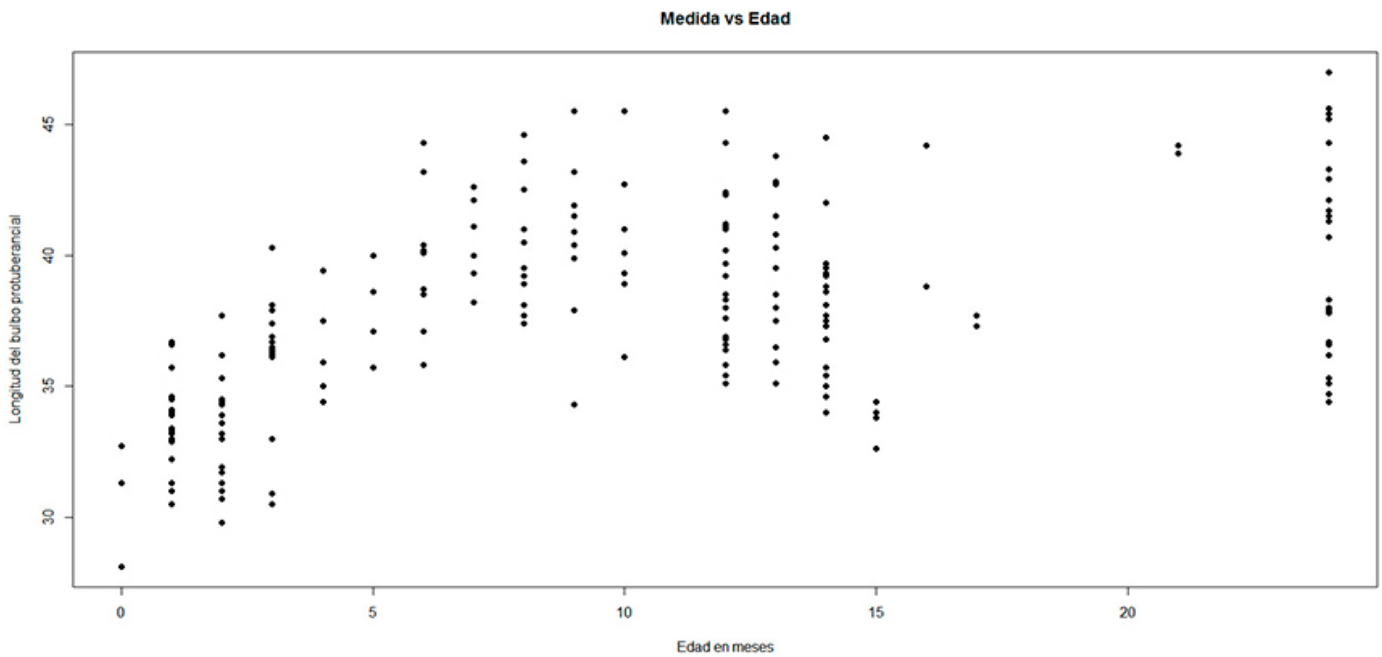


Fig. 12: Asociación entre la edad en meses y la longitud bulbo protuberancial

Para el intervalo de mediana edad (7-11.9 meses) los coeficientes de correlación estadística resultan que el ángulo del tentorio ($r = -0.12$), el área de la cisterna magna ($\rho = 0.07$), el área de la fosa posterior ($r = 0.18$), longitud del clivus ($\rho = -0.10$), el ángulo de la escama occipital ($r = -0.38$) y la longitud bulbo protuberancial ($r = 0.02$) no presentan correlación estadística con la edad.

En cuanto al análisis de las diferencias entre sexos, (Tabla V) en el intervalo de 0 a 6 meses las medidas cuyos valores mostraron diferencias significativas en base a esta variable fueron la longitud del clivus ($p < 0.0001$) y la longitud bulbo protuberancial ($p < 0.0001$).

Intervalos de edad (meses)	Ángulo del tentorio	Área de la fosa posterior	Área de la cisterna magna	Longitud del clivus	Ángulo de la escama occipital	Longitud del bulbo protuberancial
0-6	0.53 (T)	0.95 (MW)	0.45 (T)	<0.0001 (T)	0.13 (MW)	<0.0001 (MW)
7-11.9	0.06 (T)	0.04 (T)	0.41 (MW)	0.15 (MW)	0.49 (T)	0.001 (T)
12-24	0.01 (T)	0.003 (MW)	0.20 (T)	0.41 (MW)	0.002 (MW)	0.34 (MW)

Tabla V: Resultados de valores de p del test "Mann-Whitney" (MW) y "t" de student (T)

Para el intervalo de 7 a 11.9 meses las medidas que mostraron diferencias significativas entre sexos fueron el área de la fosa posterior ($p = 0.04$) y la longitud bulbo protuberancial ($p = 0.001$).

Finalmente para el intervalo de 12 a 24 meses las medidas que mostraron diferencias estadísticamente significativas según sexo fueron el ángulo del tentorio ($p = 0.01$), el área de la fosa posterior ($p = 0.003$) y el ángulo de la escama occipital ($p = 0.002$). El área de la cisterna magna no resultó con diferencias significativas en relación al sexo en ninguno de los intervalos de edad.

Discusión

El análisis del error de observación permitió detectar algunas dificultades en el relevamiento de las medidas de la fosa posterior que pueden afectar la repetibilidad de las medidas y afectar los análisis estadísticos realizados sobre las mismas.

Por un lado, en el periodo postnatal estudiado los huesos que delimitan la fosa presentan distintos grados de osificación, resultando más difícil la delimitación anatómica de algunas estructuras. Por ejemplo, el clivus no se visualiza como una estructura continua sino que los elementos que lo componen se hallan aún separados por cartilago.

Por otro lado, algunos reparos anatómicos presentan gran variabilidad entre individuos, como fue el caso de la protuberancia occipital interna, ya que en algunos individuos se mostró bien diferenciada o más discreta, mientras que en otros parecía presentarse más suavizada, e incluso no estar presente.

Los resultados de este trabajo indican que el área de la fosa posterior se incrementa significativamente durante el

crecimiento postnatal temprano, siendo más pronunciado el aumento entre los 0 y 12 meses de edad. La longitud del clivus también mostró un aumento significativo, en relación directa al de la edad. Por el contrario, los valores promedio del área de la cisterna magna y el ángulo del tentorio disminuyeron con la edad, aunque los cambios no fueron significativos estadísticamente. El ángulo de la escama occipital mostró una tendencia similar a reducirse con la edad, encontrándose una correlación negativa y significativa entre ambas variables.

Finalmente, en la longitud bulbo protuberancial los valores promedios en ambos sexos no presentaron una tendencia clara a cambiar con la edad a lo largo del intervalo 0-24 meses, siendo que el intervalo de mediana edad (de 7 a 11.9 meses) tuvo un valor medio mayor que los intervalos de menor y mayor edad. El análisis de correlación indicó una asociación significativa entre la longitud y la edad.

En resumen, las medidas de la fosa posterior que más variabilidad mostraron en relación a la edad para son: el área de la fosa, la longitud del clivus y el ángulo de la escama occipital. Todas estas medidas se corresponden a estructuras asociadas a la sincondrosis entre los huesos esfenoides y occipital, que tienen un rol importante en el alargamiento de la base del cráneo durante su crecimiento.

La comparación de los resultados obtenidos aquí con trabajos precedentes resulta difícil dado que la mayoría de los estudios han utilizado muestras infantiles y juveniles de manera conjunta sin discriminar en intervalos de edad más acotados para un análisis más exhaustivo.

Boronat Guerrero¹³ realizó una aproximación morfométrica a la fosa posterior utilizando una muestra de individuos de 0 a 16 años. En dicho trabajo la media de la longitud del

clivus es ampliamente mayor a la media obtenida en nuestro trabajo, lo que podría explicarse por el hecho de que la autora presenta los resultados para todo el amplio rango de edad.

Lo mismo ocurre para la media de la distancia entre la protuberancia del bulbo y el foramen magno (equivalente a nuestra medida de la longitud bulbo protuberancial) y del ángulo del tentorio. Todo ello esperable, ya que el grupo control analizado aquí presenta edades de 0 a 2 años.

Coll et al⁶ analizaron una muestra de 235 individuos controles de 0 a 16 años y arriban a resultados semejantes a los obtenidos en este trabajo respecto al volumen de la fosa posterior, el cual presenta un rápido crecimiento en el intervalo de 0 a 2 años.

Sin embargo, la conclusión a la que llegan de que en los individuos femeninos esta fase temprana es de crecimiento más rápido respecto a los individuos masculinos, no coincide con lo observado aquí.

Por el contrario, obtuvimos una diferencia de medias mayor entre cada uno de los tres intervalos en el caso de los individuos masculinos respecto a los femeninos, lo que sugiere una mayor velocidad de crecimiento para los individuos masculinos durante este periodo de edad.

Esto último podría atribuirse a que la cantidad de individuos por sexo no está equiparada para el intervalo de edad de 0 a 2 años en el trabajo de Coll et al.⁶

En relación al dimorfismo sexual, la mayoría de las medidas resultaron dimórficas, i.e. con diferencias estadísticamente significativas en relación al sexo de los individuos. De ellas, la longitud del clivus y la longitud bulbo protuberancial mostraron diferencias significativas según el sexo a partir del intervalo de menor edad de la muestra (0-6.9 meses).

El área de la fosa posterior comienza a ser dimórfica sexualmente a partir del intervalo de 7-11.9 meses, mientras que el ángulo del tentorio y el ángulo de la escama occipital lo son a partir del intervalo de 12-24 meses.

El área de la cisterna magna, a diferencia del resto de las medidas, no mostró asociación ni con la edad ni con el sexo de los individuos, lo cual podría atribuirse al elevado grado de variación inter-individual que exhibe esta medida.

Trabajos previos que analizaron el dimorfismo sexual en variables de la fosa posterior a partir de tomografías computadas e imágenes de resonancia magnética indican que

el volumen de esta región presenta diferencias significativas entre sexos, siendo el valor promedio en los individuos femeninos significativamente menor.⁶⁻¹²

En nuestro trabajo se verifica también para el área de la fosa posterior la existencia de diferencias significativas entre ambos sexos para el valor promedio de dicha medida, con el agregado además de que al estudiar intervalos de edad más pequeños, pudimos verificar que estas diferencias comienzan a estar presentes a partir de los 12 meses de edad.

Dado que la fosa posterior posee interés médico-pediátrico, a futuro se realizarán estas mismas mediciones en pacientes con malformaciones de la base del cráneo, principalmente en individuos con malformación de Chiari I, a los fines de comparar con los resultados obtenidos hasta aquí en individuos controles, y así esclarecer los criterios que distinguen entre la variación anatómica normal de la base del cráneo y la variación patológica durante el desarrollo ontogenético temprano.

Conclusiones

En este trabajo se ha realizado un análisis morfométrico de la fosa posterior en una muestra de individuos infantiles sanos. Esta región es considerada de interés médico por su asociación a diversas patologías malformativas ante la existencia de potenciales problemas en su crecimiento y desarrollo.

Los resultados obtenidos han permitido determinar las medidas que exhiben mayor variación con la edad y el sexo durante la etapa temprana del desarrollo ontogenético postnatal.

El área de la fosa posterior, la longitud del clivus y el ángulo de la escama occipital resultaron con cambios significativos en relación a la edad.

A excepción del área de la cisterna magna, el resto de las medidas aplicadas a la fosa posterior resultaron con diferencias sexuales significativas.

De este modo podemos apreciar que las estructuras que conforman la fosa posterior presentan diferencias morfométricas sexuales significativas a temprana edad, lo que puede ser útil para diversas aplicaciones como la forense, i.e. como indicadores de sexo tempranos.

El área de la cisterna magna exhibió una gran variación aunque la misma no se encuentra asociada a la edad o al sexo de los individuos.

Agradecimientos

Agradecemos a los integrantes del servicio de Neuroimágenes del Hospital SAMIC Garrahan por permitirnos el compartir su espacio de trabajo y ayudar en el uso del software correspondiente.

Agradecemos a la licenciada en Sociología Violeta Bendersky por su aporte en la realización del cálculo del tamaño muestral.

Referencias

1. Crossman, A. R.; Neary, D. *Coverings of the central nervous system*. Fifth, Manchester, UK; Elsevier, 2015, pp. 50-55
2. Rothon, A. L. *Cerebellum and Fourth Ventricle*. Neurosurgery 2000; 47(3): 7- 27.
3. Motta, F.A; Sandoval, G.P.; Izquierdo, J.C. *Anatomía de la fosa posterior. Acta de Otorinolaringología & Cirugía de cabeza y Cuello*. 2013; 41 (3). Suplemento: 48-52
4. Rothon, A.L. *The posterior fossa cisterns*. Neurosurgery 2000 47 (3). S: 287 - 297.
5. Okamoto, K.; Jusuke, I.; Susumu, T.; Furusawa, T. *High-resolution CT Findings in the Development of the Sphenooccipital Synchondrosis*. American Society of Neuroradiology 1996 17: 117-120
6. Coll, G.; Lemaire, J.J.; Di Rocco, F.; Barthélémy, I.; Garcier, J.M.; De Schlichting, E.; Sakka, L. *Human Foramen Magnum Area and Posterior Cranial Fossa Volume Growth in Relation to Cranial Base Synchondrosis Closure in the Course of Child Development*. Neurosurgery 2016 79 (5): 722–735
7. Lirng, J.F.; Fuh, J.L.; Chen, Y.Y.; Wang, S.J. *Posterior Cranial Fossa Crowdedness Is Related to Age and Sex: an Magnetic Resonance Volumetric Study*. Acta Radiol 2005 46: 737–742
8. Boleaga Durán, B.; Suárez Arriaga, E.; Tomasini Ortiz, P.; Reyes Téllez-Girón, J. *Anatomía y patología de la unión craneovertebral*. Anales de Radiología México 2006 2: 153-170
9. Pérez, S.I.; Gonzalez, P. N.; Bernal, V.; Del Papa, M.; Barreiro, A., Negro, C.; Martínez, L. *El error de observación y su influencia en los análisis morfológicos de restos óseos humanos. Datos de variación continua*. Revista Argentina de Antropología Biológica 2004 6 (1): 61-75
10. Bailey, R.C. y Birnes, J. *A new, old method for assessing measurement error in both univariate and multivariate morphometrics studies*. Syst Zool 1990 39: 124-130
11. Yezerinac, S.M.; Lougheed, S. y Handford, P. *Measurement error and morphometrics studies: statistical power and observer experience*. Syst Biol 1992 41: 471-482
12. Sgouros, S.; Kountouri, M.; Natarajan, K. *Posterior fossa volume in children with Chiari malformation type I*. Neurosurgery 2006 105 (2): 101-106
13. Boronat Guerrero, S. *Estudio de la malformación de Chiari 1: correlación clínico-radiológica en la infancia e investigación de la base genética*. Universitat Autònoma de Barcelona, 2017