



## Importancia de la presencia de duplicación venosa como variación anatómica en el trauma vascular de miembros inferiores.

### Reporte de dos casos quirúrgicos

#### *Importance of the presence of venous duplication as an anatomical variation in vascular trauma of the lower limbs. Report of two surgical cases*



ARGENTINA

Sarti, Lucía S.; Sarti, Orlando D.; Cumpa López, Nancy; Sarti, Brenda

Hospital Dr. Alberto Balestrini y H.I.G.A. Dr. Diego Paroissien  
La Matanza, Prov. Buenos Aires - Argentina

E-mail de autor: Lucía S. Sarti [luciasarti83@gmail.com](mailto:luciasarti83@gmail.com)

#### Resumen

**Introducción:** Se realiza un análisis retrospectivo y la presentación de dos casos clínico/quirúrgicos de variaciones en el sistema venoso profundo de los miembros inferiores.

**Material y método:** Se presentan dos casos clínicos/quirúrgicos de traumatismos vasculares venosos donde se encontraron variaciones anatómicas del sistema venoso profundo.

**Conclusión:** La anatomía venosa es conocida por ser altamente variable. Es importante el conocimiento no solo de la anatomía normal sino también de las variaciones anatómicas de este sector tanto para el correcto reconocimiento intraoperatorio como así también imagenológico.

**Palabras clave:** duplicación venosa, trauma vascular, miembros inferiores, sistema venoso profundo

#### Abstract

**Introduction:** A retrospective analysis and presentation of two clinical / surgical cases of anatomical variations in the deep venous system of the lower limb are presented.

**Materials and methods:** Two clinical / surgical cases of vascular venous injury were presented, where anatomical variations of the deep venous system were found.

**Conclusion:** Venous anatomy is known to be highly variable. It is important to be familiar with the normal anatomy but also with the anatomical variations of this area for the correct intraoperative recognition as well as imaging.

**Keywords:** venous duplication, vascular trauma, lower limbs, deep venous system

## Introducción

La anatomía venosa es conocida por ser altamente variable. Es importante el conocimiento no solo de la anatomía normal sino también de las variaciones anatómicas de este sector.<sup>1</sup> Los primeros estudios anatómicos relacionados con las venas profundas de los miembros inferiores data de cinco o seis décadas atrás.<sup>2,3,4</sup>

La mayoría de las variaciones anatómicas fueron estudiadas en disecciones cadavéricas, venografías o ultrasonido. La vena Femoral y la vena Poplítea frecuentemente muestran variaciones en su formación, curso y número.<sup>5</sup>

La vena femoral puede estar duplicada en parte o en todo su trayecto, dividiéndose y envolviendo la arteria femoral. Puede penetrar el músculo aductor mayor, y seguir separadamente a la arteria hasta unirse con la vena femoral profunda para formar la vena femoral común.

Otra alteración posible es observarla en un trayecto junto al nervio isquiático. La vena poplítea puede ser doble, en parte o en todo su trayecto, encontrarse entre la arteria y el hueso, o formar un plexo alrededor de la arteria poplítea.<sup>6</sup>

Se presentan dos casos quirúrgicos de heridas de arma de fuego con lesión venosa de miembros inferiores que presentaron variantes de la anatomía normal del sistema venoso profundo.

## Material y Método

La nomenclatura de las venas de los miembros inferiores se describe de acuerdo con los términos propuestos por el consenso internacional e interdisciplinario.

De acuerdo con lo descrito, se menciona lo siguiente: la vena poplítea inicia en el margen superior de la fosa poplítea

y termina en el canal del aductor; después, la vena femoral inicia en el canal del aductor, se extiende hasta el origen de la vena femoral profunda; a partir de esta referencia se denomina vena femoral común.

El término habitual e inadecuado de femoral superficial no debe utilizarse, ya que esta vena es parte del sistema venoso profundo. La vena femoral común se origina de la confluencia de la vena femoral y de la vena femoral profunda para posteriormente drenar a la vena iliaca externa adyacente al ligamento inguinal. La vena femoral profunda (vena profunda femoris) se origina de la confluencia de las venas que drenan el músculo de la cara posterior y lateral de la pierna.<sup>7,8</sup>

El segmento femoro-poplíteo se definió como el segmento que incluye la vena femoral y la vena poplítea. La duplicación venosa se define como la división y reunificación a un nivel superior. Las disecciones anatómicas han sido consideradas como el estándar de oro para el estudio de las variantes anatómicas; sin embargo, no proporcionan una correlación clínica.<sup>9,10</sup>

Se ha definido como vena femoral nativa a la que presenta mayor calibre y diámetro; y la vena con menor longitud y calibre se define como vena femoral accesoria duplicada. Se han emitido clasificaciones de segmentos fémoro- poplíteos tratando de estandarizar los hallazgos en estos segmentos. Una de ellas es la siguiente:

- **Completa:** Cuando la duplicación se extiende hasta la vena femoral común.
- **Duplicación distal:** Cuando la duplicación drena en el tercio medio.
- **Duplicación proximal:** La duplicación drena a la vena femoral común
- **Forma compleja:** Femoral duplicada, en más de dos ramas.
- **Duplicación de poplítea,** propiamente dicha.

La vena poplítea tiene un menor porcentaje en el índice de presentación

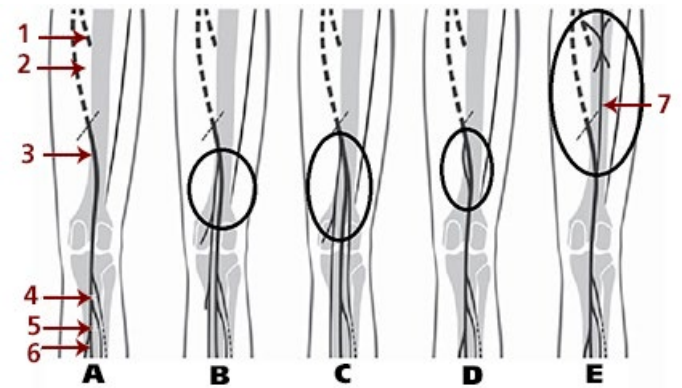


Fig 1: Gráfico modificado de Román-Guzmán E y cols. Variantes anatómicas del sector fémoro-poplíteo.<sup>13</sup>

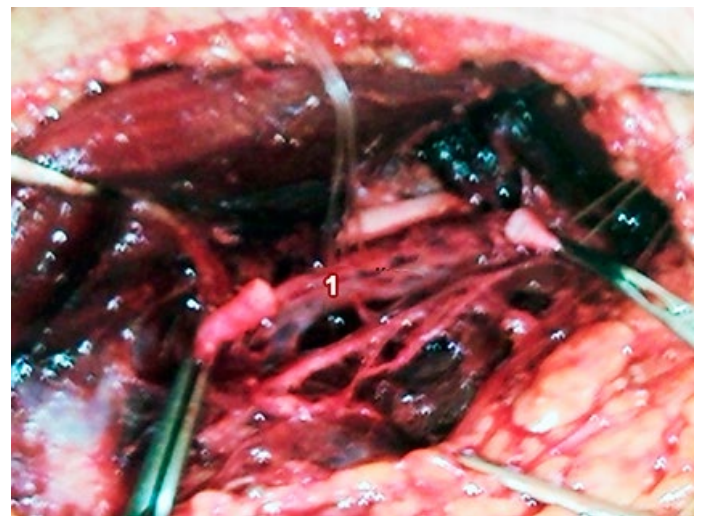

Fig. 2: Arteria Poplítea seccionada. 1) Se observa a la Vena Poplítea única por debajo

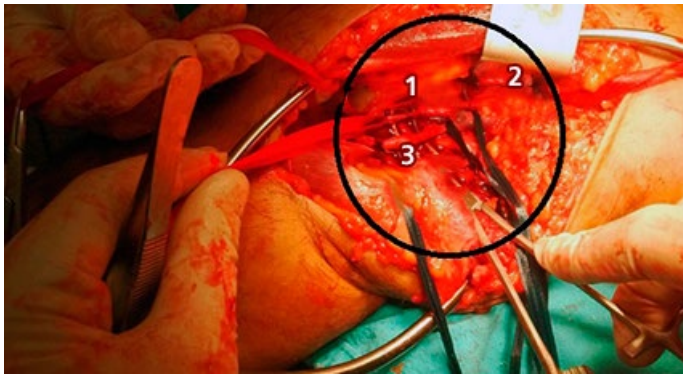
## Caso clínico-quirúrgico N° 1

Paciente de 36 años de edad que ingresa al servicio de guardia presentando herida de arma de fuego en rodilla izquierda con trayecto vascular. No presenta signos duros de lesión vascular. Inestable hemodinámicamente con buena respuesta a la resucitación según normas A.T.L.S. No presenta lesiones asociadas. Dado el compromiso hemodinámico se decide cirugía de urgencia.

Se realiza exploración de la región poplítea izquierda con un abordaje lateral.

Se observa la presencia de duplicación de la vena poplítea con lesión de una de ellas. Arteria poplítea sin lesiones. Se realiza ligadura de la vena poplítea accesoria lesionada.

El paciente evoluciona favorablemente, se otorga el alta hospitalaria a las 24 hs.



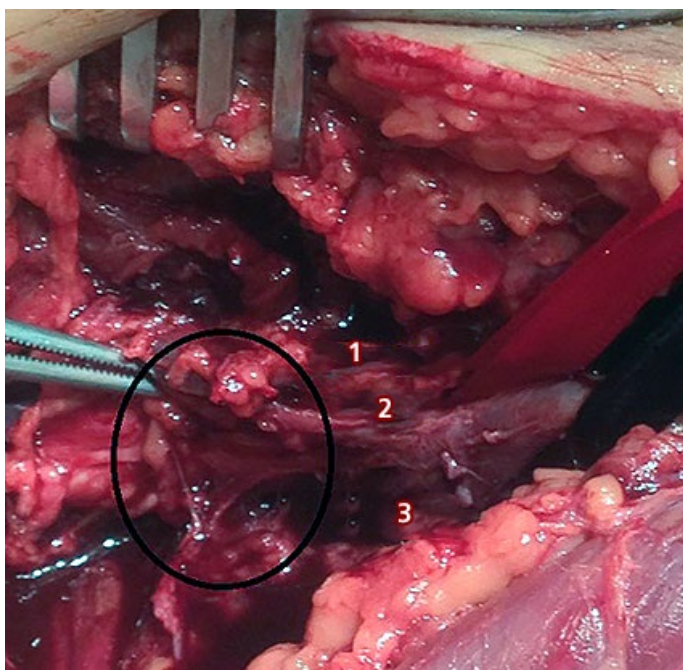
**Fig. 3:** Abordaje poplíteo izquierdo, se observa la presencia de dos venas poplíteas. 1) Vena poplíteo accesoria; 2) Vena Femoral Superficial; 3) Vena Poplíteo

## Caso clínico-quirúrgico N° 2

Paciente de 21 años de edad cursando internación en sala de observación de guardia por herida de arma de fuego en muslo izquierdo con trayecto vascular. No presentó signos duros vasculares al momento del ingreso hospitalario.

Al segundo día de internación presentó un sangrado importante, en napa, por uno de los orificios de la herida de arma de fuego.

Se decide la exploración quirúrgica. Se realiza el abordaje de los vasos femorales superficiales izquierdos según técnica, y se observa duplicación de la vena femoral superficial izquierda. Una de ellas se encontraba lesionada. Se realiza ligadura de la misma. El paciente es externado al segundo día post operatorio.



**Fig. 4:** Abordaje femoral superficial izquierdo. Se observa duplicación de la vena Femoral Superficial con lesión de la Vena Femoral superficial accesoria. 1) Vena Femoral Superficial, 2) Arteria Femoral Superficial, 3) Vena Femoral Accesoria lesionada

## Resultados

En la bibliografía analizada se encontró una proporción de incidencia de 8.3%, estos resultados sólo comparables con los de Francois en Francia. En la literatura se refieren diversos porcentajes de incidencia de la variante anatómica: según Sreaton en Inglaterra 46%; Quinlan también en Inglaterra en 35%; Gordon del Reino Unido 25%<sup>3</sup>; y del 12% reportado por Francois en Francia <sup>1,10,11</sup>.

Es importante mencionar que esta muestra se limita a variaciones anatómicas del segmento femoro-poplíteo<sup>11</sup>.

**Tabla I:** Román-Guzmán E y cols. Variantes anatómicas del sector fémoro-poplíteo. (14)

	Número	Variantes (%)
Expedientes revisados	890	
Pacientes	74	8.3 (de 890 pacientes)
Casos	81 (10 bilaterales)	
<b>Total de Pacientes</b>	<b>74</b>	
Mujeres	55	74
Hombres	19	26
<b>Total de variantes</b>		
Femoral Unilateral	54	73
Femoral Bilateral	10	13.5
Poplíteo	10	13.5
<b>Total de Pacientes</b>	<b>74</b>	

Distribución de casos y porcentajes correspondientes por género, extremidad inferior más afectada y segmentos anatómicos.

	Número	Variantes (%)
<b>Global casos femoral</b>	<b>74 casos</b>	<b>88</b>
Femoral izquierda	44	52
Femoral derecha	30	36
<b>Casos Poplíteo</b>	<b>10 casos</b>	<b>12</b>
Izquierda	6	7
Derecha	4	5

Desglose de variantes anatómicas en cuenta al número de casos (84 extremidades)

En función a la clasificación de las variantes anatómicas del sistema venoso profundo de los miembros inferiores que se propone. El primer caso clínico que presentamos corresponde al tipo C, donde se observa una duplicación completa de la vena poplíteo.

En el segundo caso clínico que se presenta se observa una variación tipo D, con duplicación de la vena femoral superficial a nivel del tercio inferior del canal femoral.

## Conclusión

La presencia de duplicación venosa en miembros inferiores se ha descrito en un bajo porcentaje de casos.

La importancia clínico quirúrgica de este tipo de variaciones anatómicas es sumamente significativa tanto en el caso de los traumatismos venosos de los miembros inferiores como en la importancia de conocerlas e identificarlas en los estudios por imágenes.

En el caso puntual de los traumatismos vasculares venosos, es fundamental realizar el correcto reconocimiento anatómico para la toma de decisiones intraoperatorias

## Referencias

1. Dunder K., Cagatay B. *Variation of profound femoralis vein*. Medical Journal of Islamic World Academy of Sciences. 20:2, 70-72, 2012.
2. Edwards EA: *Femoral venous system*. Anat Rec. 1947; 97:331.
3. Edwards EA, Robuck JD Jr: *Applied anatomy of the femoral vein and its tributaries*. Surg Gynecol Obstet 1947;85:547-557.
4. Mavor GE, Galloway JM. *Collaterals of the deep venous circulation of the lower limb*. Surg Gynecol Obstet 1967; 125:561-571.
5. S. B. Nayak et al. / *Forensic Medicine and Anatomy Research 1* (2013) 80-82
6. Murillo. *Principales Anomalías Anatómicas que Dificultan el Acceso Quirúrgico en el Trauma Vascular. Parte I*, Capítulos Básicos.
7. Caggiati A, Bergan JJ, Gloviczki P, Jantet G, Wendell-Smith CP, Partsch H. *Nomenclature of the veins of the lower limbs. An international interdisciplinary consensus-tatement*. J Vasc Surg 2002; 36: 416-22.
8. Park EH, Chung JW, Lee W, Yin YH, Ha J, Kim SJ, Park JH. *Three-dimensional evaluation of the anatomic variations of the femoral vein and popliteal vein in relation to the accompanying artery by using CT venography*. Korean J Radiol 2011; 12(3): 327-39.
9. Casella IV, Presti C, Yamazaki Y, Vassoler AA, Furuya L, Claudio D. *A duplex scan-based morphologic study of the femoral vein: incidence and patterns of duplication*. Disponible en <http://vmj.sagepub.com/content/early/2010/03/10/1358863X09358918>.
10. Latarjet M, Ruiz-Liard A. *Venas del miembro inferior. Anatomía Humana*. 2a ed. México: Editorial Médica Panamericana; 1989, p. 917-8
11. Román-Guzmán E y cols. *Variantes anatómicas del sector fémoro-poplíteo*. Rev Mex Angiol 2014; 42(2): 86-90
12. A. Sadowska et al., *Variations in popliteal fossa venous anatomy*. Folia Morphol., 2013, Vol. 72, No. 1