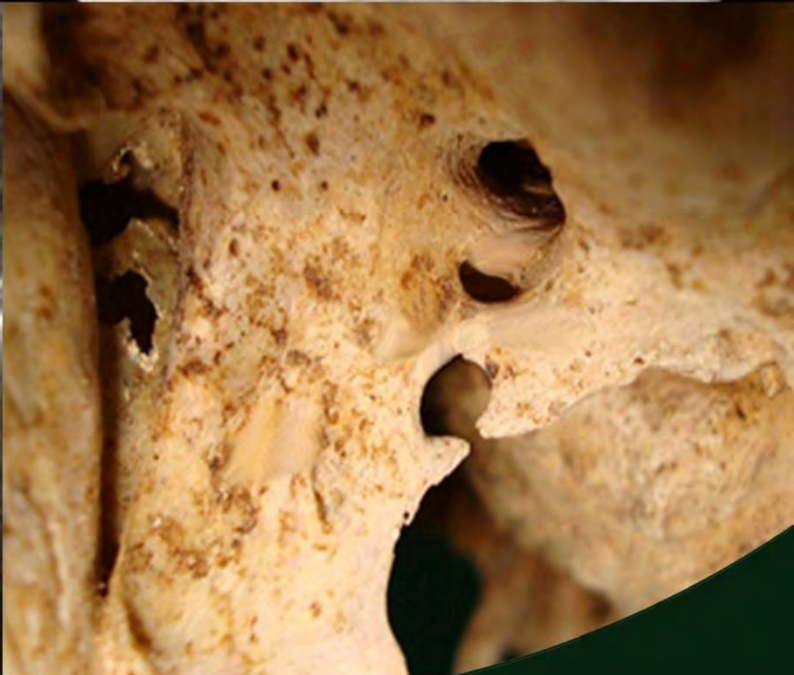
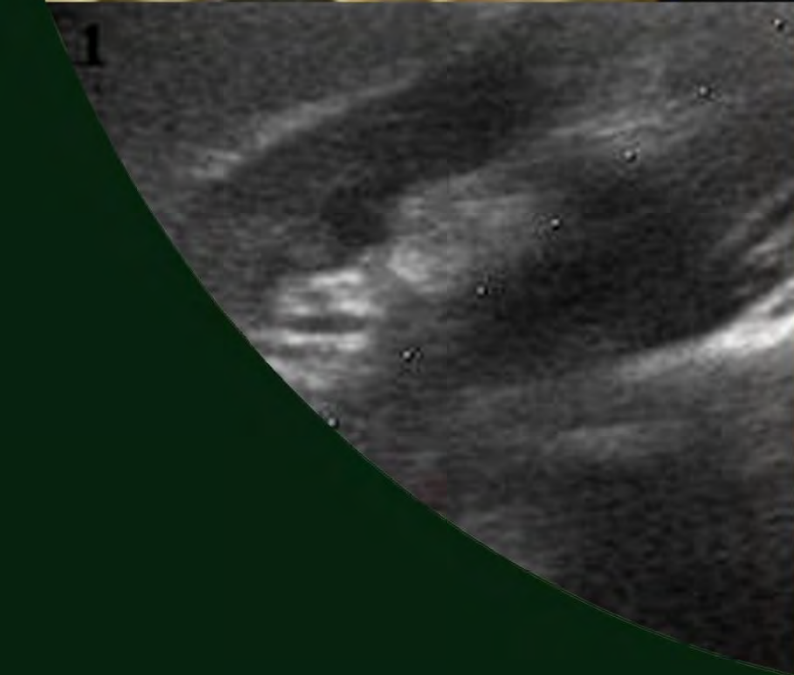
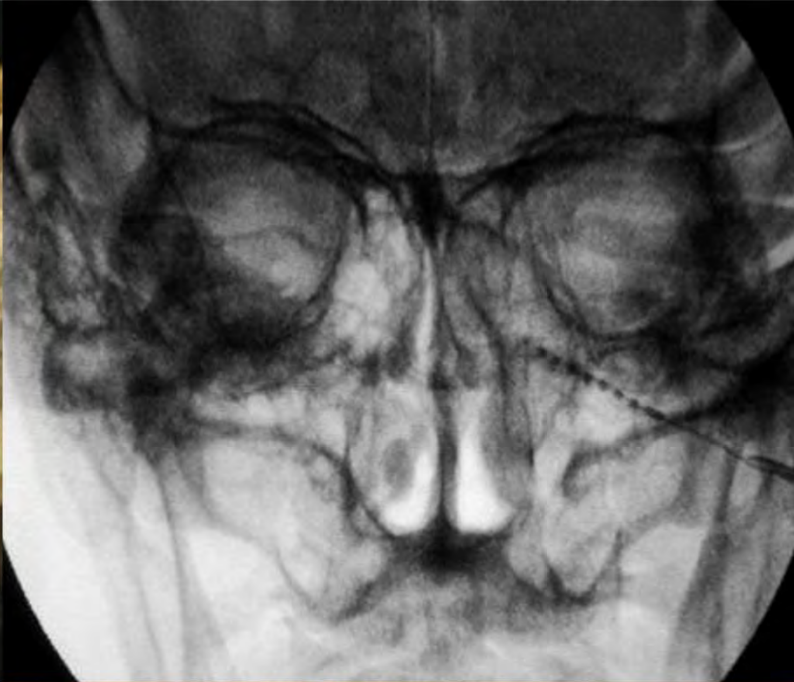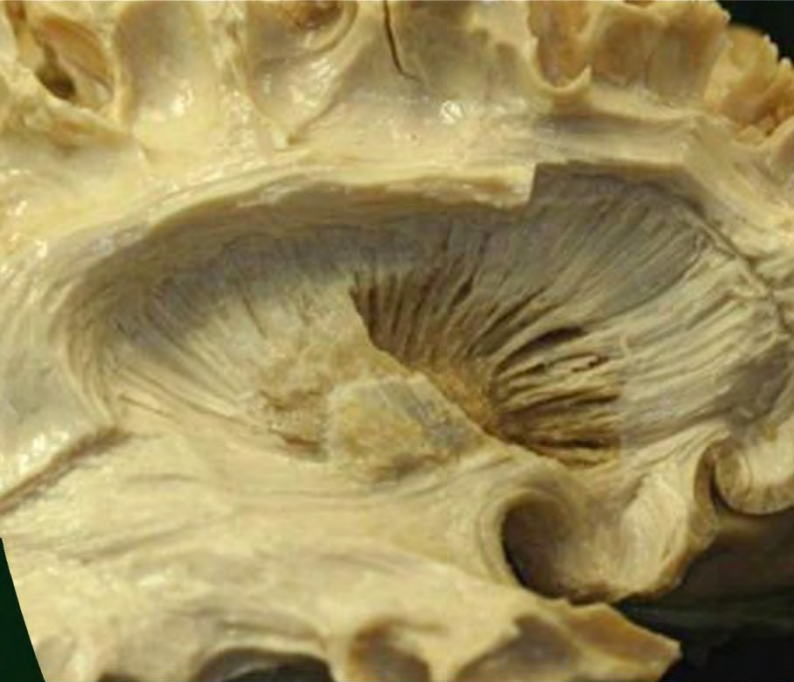# Revista Argentina de Anatomía *Online*

Octubre - Noviembre - Diciembre 2012 , Volumen 3 , Número 4  
ISSN edición impresa 1853-256X - ISSN edición online 1852-9348



asociación argentina de anatomía

OPEN ACCESS JOURNAL - [www.anatomia-argentina.com.ar/revistadeanatomia.htm](http://www.anatomia-argentina.com.ar/revistadeanatomia.htm)

# REVISTA ARGENTINA DE ANATOMÍA ONLINE

Publicación de la Asociación Argentina de Anatomía.

Órgano Oficial de la Asociación Argentina de Anatomía y de la Asociación Panamericana de Anatomía.

Uriburu 951 1° Piso (CP: 1122). Ciudad de Buenos Aires, Argentina.

E-mail: revista@anatomia-argentina.com.ar

http://www.anatomia-argentina.com.ar/revistadeanatomia.htm

Fundada en 2010 (Año del Bicentenario de la Revolución de Mayo 1810-2010)

Indizada en el Catálogo de la Biblioteca Nacional de Medicina de EEUU (NLM catalog),

Latindex, Index Copernicus, DOAJ Directory of Open Access Journals, UlrichsWeb,

Google Scholar, Geneva Foundation for Medical Education and Research.

ISSN impresa 1853-256X / ISSN en línea 1852-9348

## COMITÉ EDITORIAL

### EDITOR EN JEFE

**Homero F. Bianchi**

Director del Departamento de Anatomía e Instituto de Morfología J.J. Naón,  
Facultad de Medicina, Universidad de Buenos Aires, Argentina.

### CO-EDITORES

**Carlos D. Medan**

II Cátedra de Anatomía (Equipo de Disección Dr. V.H. Bertone),  
Depto. de Anatomía, Facultad de Medicina, Universidad de Buenos Aires, Argentina.

**Nicolás Ernesto Ottone**

II Cátedra de Anatomía (Equipo de Disección Dr. V.H. Bertone) e Instituto de Morfología J.J. Naón,  
Depto. de Anatomía, Facultad de Medicina, Universidad de Buenos Aires, Argentina

## EDITORES HONORARIOS

**Juan C. Barrovecchio**

Departamento de Anatomía, Facultad de Medicina y Ciencias de la  
Salud, Universidad Abierta Interamericana, Rosario, Argentina.

**Horacio A. Conesa**

Instituto de Morfología J.J. Naón, Depto. de Anatomía, Facultad de  
Medicina, Universidad de Buenos Aires, Argentina.

**Alberto Fontana**

Cátedra C de Anatomía, Depto. de Anatomía, Facultad de Medicina,  
Universidad Nacional de La Plata, La Plata, Argentina.

**Alberto Giannelli**

Depto. de Anatomía e Imágenes Normales, Facultad de Ciencias  
Médicas, Universidad Nacional del Comahue, Río Negro, Argentina

**Arturo M. Gorodner**

II Cátedra de Anatomía, Facultad de Medicina, Universidad Nacional  
del Nordeste, Corrientes, Argentina

**Pablo Lafalla**

Depto. de Anatomía, Facultad de Medicina, Universidad de Mendoza,  
Mendoza, Argentina

**Ricardo J. Losardo**

Escuela de Graduados, Facultad de Medicina, Universidad del  
Salvador, Buenos Aires, Argentina.

**Liliana Macchi**

Depto. de Anatomía, Facultad de Medicina, Universidad de Buenos  
Aires, Argentina.

**Luis Manes**

Cátedra C de Anatomía, Depto. de Anatomía, Facultad de Medicina,  
Universidad Nacional de La Plata, La Plata, Argentina.

**Vicente Mitidieri**

II Cátedra de Anatomía, Depto. de Anatomía, Facultad de Medicina,  
Universidad de Buenos Aires, Argentina

**Diana Perriard**

Depto. de Anatomía, Facultad de Medicina,  
Universidad de Buenos Aires, Argentina.

**Luciano A. Poitevin**

Depto. de Anatomía, Facultad de Medicina,  
Universidad de Buenos Aires, Argentina.

## Consejo Científico

**Daniel Algieri** (III Cátedra de Anatomía, Depto. de Anatomía, Facultad de Medicina, Universidad de Buenos Aires, Argentina), **Daniel Baetti** (Director del Museo de Ciencias Morfológicas Dr. Juan Carlos Fajardo, Facultad de Ciencias Médicas, Universidad Nacional de Rosario, Rosario, Argentina), **Matias Baldoncini** (II Cátedra de Anatomía, Departamento de Anatomía, Facultad de Medicina, Universidad de Buenos Aires, Argentina), **Esteban Blasi** (II Cátedra de Anatomía (Equipo de Disección Dr. V.H. Bertone), Depto. de Anatomía, Facultad de Medicina, Universidad de Buenos Aires, Argentina), **Alvaro Campero** (Universidad Nacional de Tucumán, Argentina), **Emma B. Casanave** (Investigador Cat.1 (SPU) e Investigador Independiente CONICET, Argentina), **Inés Castellano** (Depto. de Anatomía, Fundación Barceló, Buenos Aires, Argentina), **Daniel Fernandez** (II Cátedra de Anatomía, Depto. de Anatomía, Facultad de Medicina, Universidad de Buenos Aires, Argentina), **Néstor Florenzano** (Instituto de Morfología J.J. Naón, Depto. de Anatomía, Facultad de Medicina, Universidad de Buenos Aires, Argentina), **Raúl Francisquelo** (Cátedra de Anatomía, Facultad de Ciencias Médicas, Universidad Nacional de Rosario, Rosario, Prov. Santa Fé, Argentina), **Maximiliano Lo Tartaro** (II Cátedra de Anatomía (Equipo de Disección Dr. V.H. Bertone), Depto. de Anatomía, Facultad de Medicina, Universidad de Buenos Aires, Argentina), **Sergio Madeo** (II Cátedra de Anatomía, Depto. de Anatomía, Facultad de Medicina, Universidad de Buenos Aires, Argentina), **Roberto Mignaco** (Cátedra de Anatomía, Facultad de Medicina, Universidad Hospital Italiano, Rosario, Prov. Santa Fé, Argentina), **Roque I. Ruiz** (ViceDirector del Museo de Ciencias Morfológicas Dr. Juan Carlos Fajardo, Facultad de Ciencias Médicas, Universidad Nacional de Rosario, Rosario, Argentina), **Sergio Shinzato** (II Cátedra de Anatomía (Equipo de Disección Dr. V.H. Bertone), Depto. de Anatomía, Facultad de Medicina, Universidad de Buenos Aires, Argentina), **Rubén Vilchez Acosta** (II Cátedra de Anatomía (Equipo de Disección Dr. V.H. Bertone), Depto. de Anatomía, Facultad de Medicina, Universidad de Buenos Aires, Argentina).

## MIEMBROS CONSULTORES EXTRANJEROS

**Santiago Aja Guardiola**

Profesor Titular "C" de Tiempo Completo Definitivo por Oposición-  
Universidad Autónoma de México (UNAM), México.

**Atilio Aldo Almagia Flores**

Docente e Investigador. Instituto de Biología. Facultad de Ciencias.  
Pontificia Universidad Católica de Valparaíso, Chile.

**Nelson Arvelo D'Freitas**

Profesor Titular Universidad Central de Venezuela. Departamento de  
Ciencias Morfológicas. Caracas. Venezuela.

**Octavio Bivignat Gutierrez**

Profesor de Anatomía. Universidad Autónoma de Chile. Talca. Chile.

**Mario Cantin**

Universidad de la Frontera.  
Temuco. Chile

**Ismael Concha Alborno**

Anatomía Veterinaria - Universidad Santo Tomás.  
Anatomía Humana - Universidad de Chile.

**Célio Fernando de Sousa Rodrigues**

Disciplina Anatomia Descritiva e Topográfica.  
UNCISAL - UFAL. Brasil.

**Mariano del Sol**

Profesor Titular de Anatomía. Universidad de la Frontera. Temuco.  
Chile. Editor en Jefe International Journal of Morphology.

**Blás Antonio Medina Ruiz**

Instituto Nacional del Cáncer - Cátedra de Anatomía Descriptiva de la  
Facultad de Medicina de la Universidad Nac. de Asunción, Paraguay.

**Roberto Mejias Stiven**

Profesor Encargado de Anatomía y Neuroanatomía.  
Universidad Mayor, Temuco, Chile.

**Jose Carlos Prates**

Profesor de Anatomía, Facultad de Medicina,  
Universidad Federal de Sao Paulo, Brasil.

**Nadir Valverde de Prates**

Profesora de Anatomía, Facultad de Medicina,  
Universidad Federal de Sao Paulo, Brasil.

**Ameed Raof**

Departamento de Ciencias Anatómicas, Facultad de  
Medicina, Universidad de Michigan, Estados Unidos de  
América.

**Ariel Scafuri**

Jefe Departamento de Morfología. Facultad de Medicina,  
Universidad Federal de Ceará, Fortaleza, Brasil.

**Gert-Horst Schumacher**

Departamento de Anatomía, Facultad de Medicina,  
Universidad de Rostock, Alemania.

**Iván Suazo Galdamés**

Director Departamento de Morfofunción, Facultad de Medicina.  
Universidad Diego Portales. Santiago. Chile.

**Lachezar Surchev**

Departamento de Anatomía, Histología y Embriología, Universidad de  
Medicina de Sofía, Sofía, Bulgaria.

**Selcuk Tunali**

Depto. de Anatomía, Fac. de Medicina, Universidad Hacettepe,  
Turquía. Depto. de Anatomía, Fac. de Medicina John A. Burns, Univ.  
de Hawaii, Estados Unidos de América.

## ASISTENTES DEL COMITÉ EDITORIAL

**Tania Acosta**

Cátedra de Anatomía, Facultad de Ciencias Médicas,  
Universidad Nacional de Rosario, Rosario, Argentina.

**Valeria Chhab**

I Cátedra de Anatomía e Instituto de Morfología J.J. Naón,  
Facultad de Medicina, Universidad de Buenos Aires, Argentina.

## EDICIÓN GENERAL, DISEÑO Y DIAGRAMACIÓN

**Nicolás Ernesto Ottone**

II Cátedra de Anatomía (Equipo de Disección Dr. V.H. Bertone) e Instituto de Morfología J.J.  
Naón, Depto. Anatomía, Facultad de Medicina, Universidad de Buenos Aires, Argentina

## Comisión Directiva de la Asociación Argentina de Anatomía Período 2012 - 2013.

**Presidente:** Dr. Carlos D. Medan

**Vicepresidente:** Prof. Méd. Alberto Giannelli

**Secretario:** Dr. Rubén Daniel Algieri

**Tesorero:** Dr. Marcelo Acuña

**Vocales Titulares:** Dra. Silvia Vaccaro - Dr. Matías Baldoncini - Prof. Dr. Vicente Mitidieri - Dr. Leonardo Coscarelli.

**Vocales Suplentes:** Dr. Daniel Baetti - Dr. Agustín Folgueira - Dra. Roxana Quintana - Dr. Roque Ruiz

## ÍNDICE – Index

### Instrucciones para los Autores / Author Guidelines – pág. 99

*Neuroanatomía (Ganador del Premio Asociación Argentina de Anatomía – compartido – 2012)*

#### **Fundamentos Anatómicos y Anátomo-Radiológicos de la Estimulación**

#### **Crónica del Ganglio Esfenopalatino para el Tratamiento de la Cefalea en Racimos – pág. 101**

*Anatomical and Anatomic –Radiological Basis of the Chronic Stimulation of the Sphenopalatine Ganglion for the Treatment of Cluster Headaches.*

Piedimonte, Fabián; Larrarte, Guillermo Agustín; Andreani, Juan Carlos; Piedimonte, Leandro; Graff, Pablo; Barbosa, Nicolás & Azar Schreiner, Denise R.

*Comentario – Dr. Marcelo Acuña – pág. 108*

*Pedagogía*

#### **Especificidades pedagógicas en la utilización de un EVEA para la Enseñanza del Aparato Locomotor – pág. 109**

*Pedagogical Specificities in the utilization of an EVEA for the Locomotor Apparatus Teaching.*

Algieri, Rubén Daniel; Mazzoglio y Nabar, Martín J.; Dogliotti, Claudia G.; Gazzotti, Andrea; Jiménez Villarruel, Humberto N.; Rey, Lorena M. & Gómez, Ananquel.

*Comentario – Prof. Dr. Iván Suazo Galdames – pág. 115*

*Reporte de Caso*

#### **Variante Anatómica en el Origen de la Vena Porta: A Propósito de Un Caso – pág. 116**

*Anatomical Variation in the Origin of Portal Vein: Case Report.*

Al-Awad, Adel; Granados, Andrés; Sánchez, Arleen; Sánchez Mauribel & Fernández, Ramón.

*Comentario – Prof. Dr. Vicente Mitidieri– pág. 119*

*Anatomía Imagenológica*

#### **Determinación del Tamaño Renal por Ultrasonografía en Adultos Argentinos – pág. 120**

*Ultrasonography Renal Length Determination in Argentine Adults.*

Bratti, Griselda Irina; Romano Barrera, Federico Exequiel; Mileo, Federico Gastón; Invernoz, Yamil; Gómez, César & Bendersky, Mariana.

*Comentario – Dr. Néstor Florenzano – pág. 123*

*Esplacnología (Ganador del Premio Alfonso Roque Albanese – 2012)*

#### **Fascias de la Fosa Infratemporal: Estudio Anatómico y Clínico-Quirúrgico – pág. 124**

*Infratemporal Fossa Fasciae: Anatomical and Clinical-Surgical Study.*

Menéndez, José María; Blanco, Luis Antonio; Álvarez Escalante, Agustín Pablo; Pattarone, Gisela Romina; Lerendegui, Luciana & Latini, Cecilia.

*Comentario – Prof. Od. Gustavo Paccioretti – pág. 129*

*Neuroanatomía*

#### **Dissección de Sustancia Blanca Cerebral. Importancia para el Entrenamiento Neuroquirúrgico – pág. 130**

*Dissection of Cerebral White Matter. Importance for Neurosurgical Training.*

Rubino, Pablo; Baldoncini, Matías & Conesa, Horacio A.

*Comentario – Dr. Guillermo Larrarte – pág. 136*

## INSTRUCCIONES PARA LOS AUTORES

### Categorías de Artículos.

Historia de la Anatomía, Reseñas y Biografías, Sección Aparato Locomotor, Sección Esplacnología, Sección Neuroanatomía, Aplicación de la Anatomía, Anatomía Imagenológica, Variaciones Anatómicas, Técnicas Anatómicas, Educación y Pedagogía en Anatomía, Editoriales, Cartas al Editor, Reporte de Caso\*.

### Características del Texto.

El texto deberá ser enviado en formato Microsoft Office Word (hasta versiones 2007), en un solo archivo. En archivos separados e individuales deberán ser enviadas cada una de las fotografías. Las referencias de las fotografías deberán ser enviadas en un archivo de Word, indicando la figura a la que corresponde cada referencia, y separado del archivo del texto. Asimismo, las tablas también deberán ser preparadas en Word y/o Excel y enviadas en archivos separados al texto. Enviar también una fotografía del Autor Principal para colocar en la primera página del artículo.

### PREPARACIÓN DEL MANUSCRITO.

**1° hoja:** Título del trabajo; Apellido y Nombre del/os autor/es; Lugar de realización; Información de contacto. **2° hoja:** Resumen: máximo 400 palabras; Palabras clave (5). Los artículos en castellano deberán presentar una versión del resumen en inglés; y los artículos en inglés una versión del resumen en castellano. **3° hoja (en adelante):** Introducción; Materiales y método; Resultados; Discusión; Conclusiones; Agradecimientos; Referencias. Con respecto a la disposición del texto, el mismo deberá ser enviado SIN SANGRÍAS, SIN ESPACIADO y con INTERLINEADO SENCILLO. La hoja deberá ser A4. Los términos anatómicas deberán corresponderse a la Terminología Anatómica - International Anatomical Terminology.

**REFERENCIAS.** La bibliografía utilizada en el artículo deberá organizarse con numeración, de acuerdo a la aparición en el manuscrito del trabajo. **Artículos de Revistas:** Apellido y nombres (iniciales – separados por ; ), Título del trabajo en cursiva, Nombre de la revista, Año, Volumen, Número, Número de páginas. Ejemplo: Ottone, N.E.; Medan, C.D. *A rare muscle anomaly: the supraclavicularis proprius*. Folia Morphologica 2009; 68(1): 55-7. **Libros:** Apellido y nombres (iniciales), Título del Capítulo del Libro, Título del libro, Edición, Editorial, Ciudad de Impresión, Año, Número de páginas. Ejemplo: Testut, L.; Latarjet, A. *Tomo Segundo: Angiología, Tratado de anatomía humana*, 9ª edición, Editorial Salvat, Barcelona, 1954, pp. 124-156. **Internet:** Briones, O.; Romano, O. A. y Baroni, I. Revisión anatómica del nervio sinuvertebral. Bibliografía Anatómica (online). 1982, vol. 19, no. 5 (citado 2009-05-19), pp. 7. Disponible en: <<http://www.biblioanatomica.com.ar/XIX%20Congreso%20Argentino%20de%20Anatomía%201982%20-%20005.pdf>>. ISSN 1852-3889. **Citas en el texto:** En el texto, luego de incorporar una afirmación de un determinado autor, deberá colocarse el número correspondiente al artículo, libro, etc. correspondiente, entre paréntesis, sin superíndice: (1,3).

**IMÁGENES Y ESQUEMAS.** Numeración imágenes y esquemas: **Fig. 1.** Cita en el texto: (ver Fig. 5). Cita al pie de la imagen y/o esquema: La cita debe comenzar con el número de la figura en negrita, ejemplo: Fig. 1. Al número de de la imagen y/o esquema debe continuar una breve descripción de la misma. Posterior a la descripción debe colocarse las referencias de los elementos presentes en la imagen y/o esquema: Los elementos en cada imagen deberán ser citados con números, respetando dicha numeración para cada elemento en cada una de las imágenes y/o esquemas.

**TABLAS.** Título: Ubicación: Superior. Numeración (en negrita): Tipo: Romanos, Ejemplo: **Tabla I.** Títulos de tabla: colocarla luego de la numeración: Tamaño: 9. Texto y números tabla: Tamaño: 9.

**\*Reporte de Caso:** El “Reporte de Caso” debe desarrollarse de acuerdo a las siguientes características: **1° hoja:** Título del trabajo. Apellido y Nombre del/os autor/es. Lugar de realización. Información de contacto. **2° hoja:** Resumen: máximo 400 palabras. Palabras clave (5). **3° hoja (en adelante):** Introducción. Reporte de Caso. Discusión. Agradecimientos. Referencias. Máximo de palabras: 1500. Con respecto a la disposición del texto, el mismo deberá ser enviado SIN SANGRÍAS, SIN ESPACIADO y con INTERLINEADO SENCILLO. La hoja deberá ser A4. El resto de las disposiciones para la bibliografía, imágenes y esquemas y tablas, son comunes a las del resto de los trabajos.

---

**Envío de Trabajos Vía Online.** Debe enviarse los archivos adjuntos a las siguientes direcciones:

revista@anatomia-argentina.com.ar, con copia a las siguientes direcciones: fbianchi@fibertel.com.ar, cmedan@gmail.com y nicolasottone@gmail.com. El trabajo debe enviarse organizado en los siguientes archivos separados: 1) Manuscrito, 2) Tablas, 3) Referencias de las Imágenes, 4) Imágenes (pueden enviarse separadas o en archivo comprimido .rar o .zip), 5) Fotografía del primera autor.

**Envío de Trabajos Vía Correo Postal.** El manuscrito debe ser enviado a nombre de “Revista Argentina de Anatomía Online”, a la siguiente dirección: Instituto de Morfología J.J. Naón, Facultad de Medicina, Universidad de Buenos Aires, Uruburu 951, 1° piso, Código Postal: 1121, Ciudad Autónoma de Buenos Aires, Argentina.

El manuscrito debe ser enviado en CD, organizado de la misma manera que para el envío online.

## AUTHOR GUIDELINES

### ARTICLE CATEGORIES.

Anatomy history, Reviews and biographies, Locomotor, Splanchnology, Neuroanatomy, Imaging anatomy, Application of anatomy, Anatomical variations, Anatomical techniques, Education and teaching in anatomy, Editorials, Letters to the editor, Case report.

### MANUSCRIPT FEATURES.

The text must be submitted in microsoft office word format (up to version 2007), in a single file. In separate and individual files must be submitted each of the photographs. The references of the photographs should be submitted as a word file, indicating the figure corresponding to each reference, and separated of the manuscript text file. Also, tables should also be prepared in word or excel and sent them separated of the manuscript file text. Also send a photograph of the author for putting on the first page of the article.

### MANUSCRIPT.

1 ° sheet: Title; Authors; Institution; Contact information. 2 ° sheet: Abstract: maximum 400 words (articles in spanish must submit the abstract in spanish and english; english articles must submit the abstract in english and spanish). Keywords (5). 3 ° sheet (below): Introduction; Materials and method; Results; Discussion; Conclusions; Acknowledgements; References. With regard to the arrangement of the text, it must be sent with no spaces, single spaced. The sheet must be a4. Anatomical terms should correspond to the Anatomical Terminology.

**REFERENCES:** The literature used in the article should be organized numbered according to the appearance in the manuscript of the article. Journals: Last name and initials names - separated by ; , title in italics, name of journal, year, volume, number, number of pages. Example: Ottone, N.E.; Medan, C.D. A rare muscle anomaly: the supraclavicularis proprius. *Folia Morphol* 2009; 68(1): 55-7. Books: Last name and initials names - separated by ; , title of book chapter, book title, edition, publisher, city printing, year, number of pages. Example: testut, I.; Latarjet, a. Tomo segundo: angiología, tratado de anatomía humana, 9ª edición, editorial salvat, barcelona, 1954, pp. 124-156. Internet: Briones, O.; Romano, O.A.Y.; Baroni, I. Revisión anatómica del nervio sinuvertebral. *Bibliografía anatómica* [online]. 1982, vol. 19, no. 5 [citado 2009-05-19], pp. 7. Disponible en: <<http://www.Biblioanatomica.Com.Ar/xix%20congreso%20argentino%20de%20anatomía%201982%20-%20005.Pdf>>. issn 1852-3889. References in the text: In the text, after incorporating an affirmation of a particular author, you must put the number of the article book, etc. Appropriate, in parentheses, no superscript: (1.3).

**IMAGES AND DRAWINGS:** Numbering pictures and drawings: figure 1. In the text: (see figure 5). Quote at the bottom of the image and / or drawing: The appointment must begin with the figure number in bold, eg fig 1. The number of the image and/or scheme must continue a short description of it. After the description should be placed references of the elements present in the image and / or drawing: The elements in each image must be named with numbers, considering these numbers for each element in each of the images and / or diagrams.

**TABLES:** Title: Location: superior. Numbers (in bold) type: romans Example: Table I. Table headings: place after the numbers: Size: 9. Text and table numbers: Size: 9.

**\*CASE REPORT:** 1 ° sheet: Title. Authors. Institution. Contact information. 2 ° sheet: Abstract: maximum 400 words (articles in spanish must submit the abstract in spanish and english; english articles must submit the abstract in english and spanish). Keywords (5). 3 ° sheet (below): Introduction. Case report. Discussion. Acknowledgements. References. Word limit: 1500. With regard to the arrangement of the text, it must be sent with no spaces, single spaced. The sheet must be a4. The rest of the rules for the bibliography, pictures and diagrams and tables, are common to the rest of the work.

---

**Online Paper Submission:** Attachments should be sent to the following addresses: [revista@anatomia-argentina.com.ar](mailto:revista@anatomia-argentina.com.ar), with copies to the following addresses: [fbianchi@fibertel.com.ar](mailto:fbianchi@fibertel.com.ar), [cmedan@gmail.com](mailto:cmedan@gmail.com) and [nicolasottone@gmail.com](mailto:nicolasottone@gmail.com). The work should be sent organized into the following separate files: - Manuscript; - Tables; - References Images; - Images (may be sent separately or in archive. rar or. zip). - First author photo.

**Paper Submission Postal Mail:** The manuscript should be sent to: "Revista Argentina de Anatomía Online" to the following Address: Instituto de Morfología J.J. Naón, Facultad de Medicina, Universidad de Buenos Aires, Uriburu 951, 1° piso, Código Postal: 1121, Ciudad Autónoma de Buenos Aires, Argentina. Manuscript should be sent on CD, organized the same way as for online delivery.

## FUNDAMENTOS ANATÓMICOS Y ANÁTOMO-RADIOLÓGICOS DE LA ESTIMULACIÓN CRÓNICA DEL GANGLIO PTERIGOPALATINO (GANGLIO ESFENOPALATINO) PARA EL TRATAMIENTO DE LA CEFALEA EN RACIMOS.

*Anatomical and Anatomic–Radiological Basis of the Chronic Stimulation of the Sphenopalatine Ganglion for the Treatment of Cluster Headaches.*



Fabián Piedimonte

PIEDIMONTE, FABIÁN<sup>1,2</sup>; LARRARTE, GUILLERMO AGUSTÍN<sup>2</sup>; ANDREANI, JUAN CARLOS<sup>3</sup>;  
PIEDIMONTE, LEANDRO<sup>1</sup>; GRAFF, PABLO<sup>1</sup>; BARBOSA, NICOLÁS<sup>1,2</sup> & AZAR SCHREINER, DENISE R.<sup>2</sup>

1 Fundación CENIT para la Investigación en Neurociencias, Buenos Aires, Argentina.

2 Instituto de Morfología J.J. Naón, Facultad de Medicina de la Universidad de Buenos Aires (UBA), Argentina.

3 Instituto de Neuro-Rehabilitación en Argentina (INEUREA), Buenos Aires, Argentina.

E-Mail de Contacto: fabian@piedimonte.com.ar

Recibido: 27 – 09 – 2012

Aceptado: 30 – 09 – 2012

Revista Argentina de Anatomía Online 2012, Vol. 3, Nº 4, pp. 101 – 108.

### Resumen

El objetivo de nuestro trabajo fue pautar los eslabones anatómicos y los atributos de las estructuras involucradas en relación con el ganglio pterigopalatino (ganglio esfenopalatino), a fin de justificar diferentes aspectos de la táctica y técnica ante la terapéutica de los síndromes dolorosos de origen neurovegetativo de la región profunda de la fosa pterigoidea.

Se utilizó información de bases de datos y material cadavérico así como estudios radiológicos durante las intervenciones de estimulación del ganglio pterigopalatino (ganglio esfenopalatino), y se estipularon los parámetros más satisfactorios para que el complejo esfenopalatino esté incluido en el campo eléctrico.

De los estudios anatómicos, se infiere que la situación de los electrodos en el área más exacta define la ubicación del ganglio pterigopalatino (ganglio esfenopalatino) y sus ramas, presentando mejores resultados en el control del dolor de los pacientes tratados.

Hemos tratado de documentar los fundamentos anatómicos que avalan la técnica quirúrgica para el tratamiento de la cefalea en racimos (justificando las manifestaciones neurovegetativas con su exacerbación nocturna).

**Palabras clave:** ganglio pterigopalatino (ganglio esfenopalatino); cefalea en racimos; estimulación crónica; tratamiento.

### Abstract

The objective is to establish the anatomical relations and the characteristics of involved structures in relation with the pterygopalatine ganglion (sphenopalatine ganglion) in order to justify the different aspects of the tactics and techniques facing the therapeutics of the painful syndromes of neurovegetative origin in the deep region of pterygopalatine fossa.

Data base information, cadaveric material and also radiological studies during the interventions of sphenopalatal stimulation were used to establish the parameters needed to guarantee that the pterygopalatine ganglion (sphenopalatine ganglion) is included in the electrical field.

The anatomical studies infer that electrodes placement in the more exact area defines the localization of the sphenopalatal ganglion and its branches presented better results in pain control of the treated patients.

We have tried to document the anatomical basis that support the surgical technique for the treatment of cluster headache syndrome (justifying neurovegetative manifestations with nocturnal aggravation).

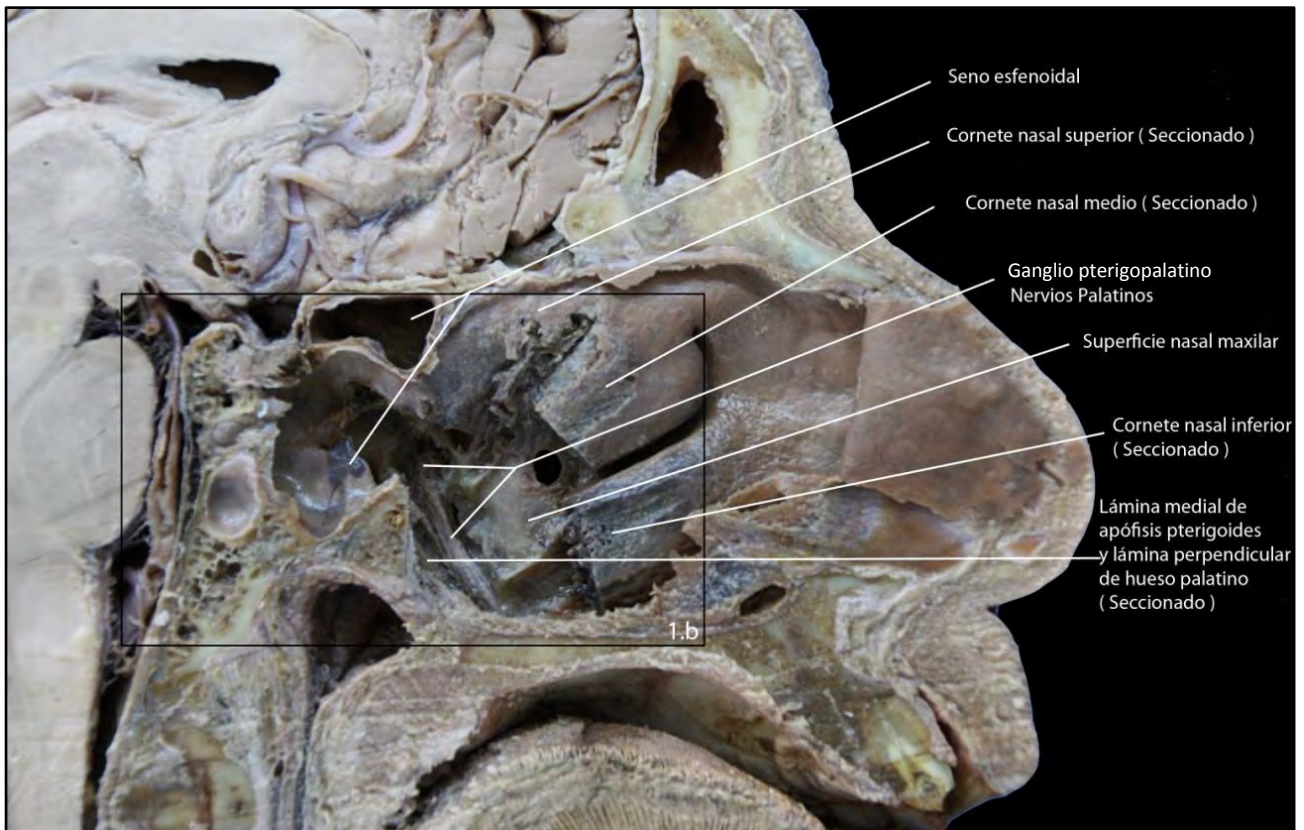
**Key words:** pterygopalatine ganglion (sphenopalatine ganglion ); Cluster Headaches; Chronic Stimulation; Treatment.

TRABAJO GANADOR DEL PREMIO “ASOCIACIÓN ARGENTINA DE ANATOMÍA (COMPARTIDO)” DEL XLIX CONGRESO ARGENTINO DE ANATOMÍA – II CONGRESO INTERNACIONAL DE ANATOMÍA, REALIZADO EN LA CIUDAD DE BUENOS AIRES, ARGENTINA, DEL 5 AL 8 DE SEPTIEMBRE DE 2012.

### INTRODUCCIÓN.

El ganglio pterigopalatino (ganglio esfenopalatino) (GPP) es una pequeña estructura parasimpática localizada en la fosa pterigopalatina, próximo al foramen esfenopalatino, distal y medial a la tuberosidad maxilar. Sus fibras inervan la mucosa oral de la orofaringe, las amígdalas, el paladar blando y óseo, y la cavidad nasal. Esta estructura anatómica ha sido involucrada en una amplia variedad de enfermedades relacionadas con el

dolor facial. En base a estos argumentos anatómicos, el GPP es considerado un blanco racional para el tratamiento de estas patologías. Estos procedimientos consisten en. bloqueos anestésicos, lesiones por radiofrecuencia, y más recientemente, estimulación eléctrica en forma crónica. Este trabajo anatómico investiga en forma detallada la anatomía, aferencias, eferencias y los parámetros radiológicos del GPP. Además se detallan las características más significativas de la “Cefalea en Racimos”. Con el fin de lograr una mejor comprensión de la enfermedad a tratar y



**Fig. 1. A.** Especímenes de cabezas humanas cadavéricas preservadas en formalina, exponiendo el GPP junto con sus relevantes estructuras anatómicas relacionadas.

optimizar la estrategia terapéutica a través de la correcta ubicación y la colocación del electrodo para la estimulación crónica del GPP en pacientes portadores de “Cefalea en Racimos”.

## MATERIALES Y MÉTODO.

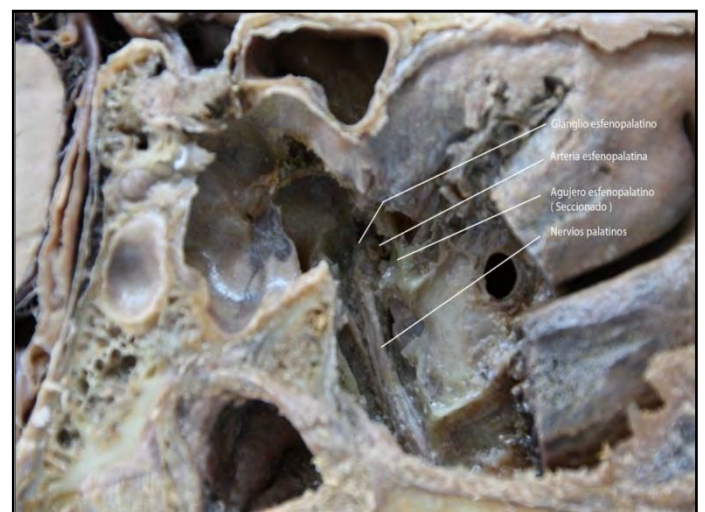Se realizó un estudio descriptivo retrospectivo. Se investigaron diversas bases de datos (Ovid, PubMed). Se utilizaron las siguientes palabras de búsqueda: ganglio esfenopalatino, cefalea en racimos, estimulación crónica del ganglio pterigopalatino (ganglio esfenopalatino), cefalea en racimos-hipotálamo.

Utilizamos cabezas humanas cadavéricas y realizamos la disección anatómica y exposición del GPP con sus estructuras relacionadas (Fig. 1 A, B). Marcamos el GPP directamente utilizando una aguja y realizamos rayos x laterales para identificar la correlación radiológica de la posición del GPP. (Fig. 2 A, B). Simulamos el abordaje percutáneo infracigomático con el electrodo tetrapolar hasta lograr la visualización directa de la cercana relación entre los contactos del electrodo y el GPP.

El procedimiento se lleva a cabo utilizando equipo de radioscopia para obtener una visión lateral estricta (perfil) del material. Esto se logra superponiendo las ramas horizontales y verticales de la mandíbula en un mismo plano, obteniendo una visión de ambas fisuras pterigomaxilares superpuestas.

De esta manera la fisura pterigomaxilar adopta una silueta semejante a la de un vaso o florero invertido, situado debajo del seno esfenoidal.

La intersección de la línea que sigue el borde posterior del maxilar a lo largo de la fisura pterigomaxilar con la línea a nivel del borde inferior del arco cigomático, es el punto de punción a nivel de la cara.

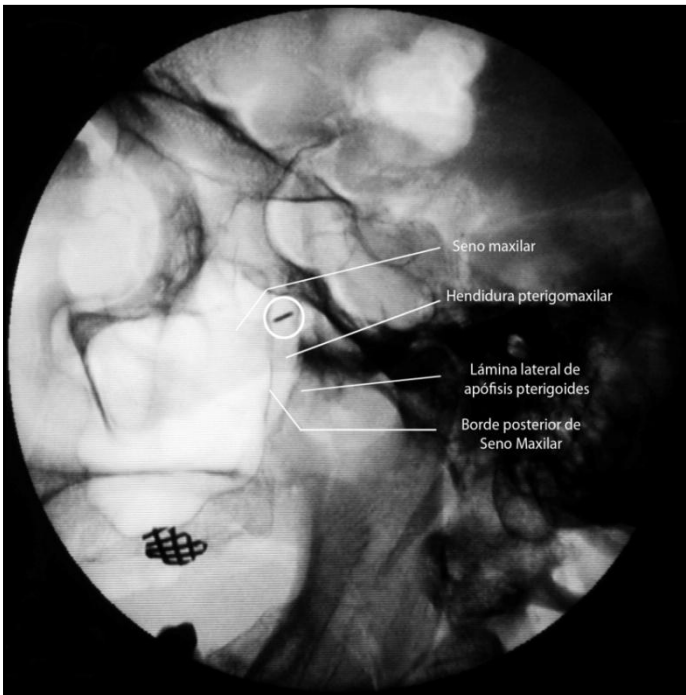
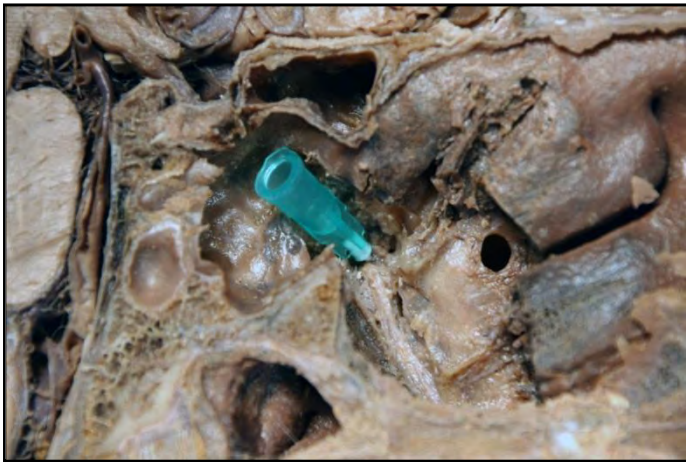
**Fig. 1. B.** Ampliación del área b de la imagen 1.A.

Se introduce la aguja en dirección cefálica, ligeramente posterior y medial hasta llevarla al tercio superior de la fosa (vértice del vaso).

Se procede a obtener una visión radioscópica antero posterior estricta para identificar el extremo de la aguja en cercanía topográfica a la ubicación del cornete medio.

Confirmada la localización final de la aguja en relación a la cercanía del ganglio pterigopalatino (ganglio esfenopalatino), se introduce un electrodo tetrapolar, a través de la misma, con el objetivo de lograr la estimulación crónica de esta estructura nerviosa (Fig. 3 a, b).



**Fig. 2 . A.** GPP marcado con una aguja (plástico verde). **B.** Imagen radiológica de perfil del espécimen cadavérico identificando la ubicación de la aguja marcando el GPP en la fosa pterigopalatina (círculo).

## RESULTADOS.

### Anatomía del ganglio pterigopalatino (ganglio esfenopalatino) (GPP) (Sinonimia: ganglio pterigopalatino, ganglio de Meckel, ganglio nasal).

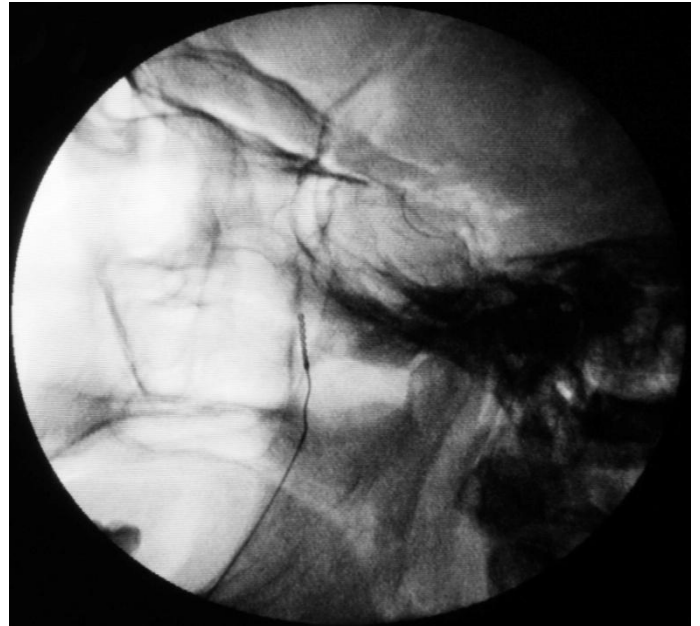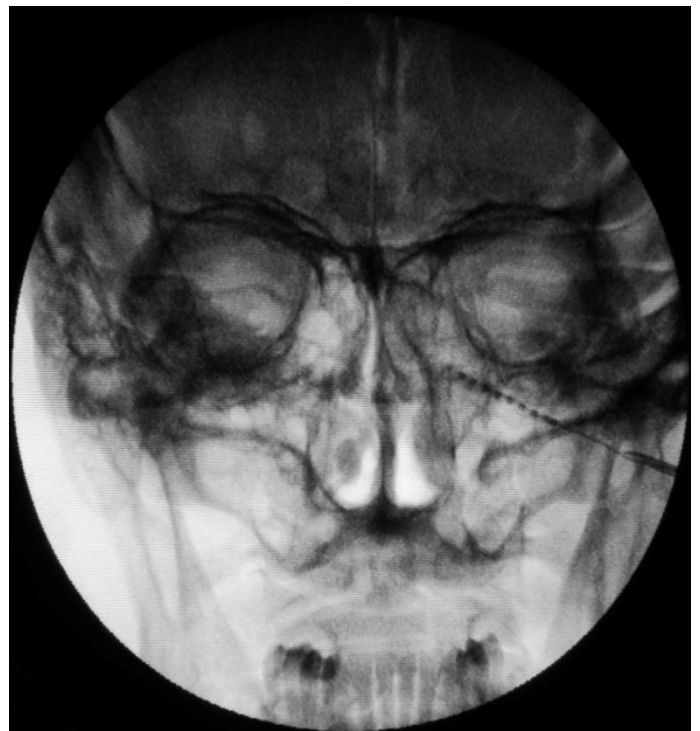#### **Anatomía Descriptiva**

El conocimiento de la anatomía normal del GPP es crucial para planificar su abordaje quirúrgico. El GPP es un ganglio parasimpático que se aloja en la fosa pterigopalatina (FPP).

La FPP es un espacio que adopta la forma de pirámide invertida, ubicada en situación inferior al vértice orbitario. Contiene al GPP e importantes estructuras anatómicas (arterias, venas, linfáticos y nervios) (1).

La FPP está limitada: en su cara posterior por la fusión del hueso pterigoides con la base del hueso esfenoides; su cara medial la constituye el hueso palatino y su pared anterior la constituye el hueso maxilar (2, 3).

La porción superior de la FPP, en el plano coronal, aparece como un es-



**Fig. 3.** Simulación del abordaje percutáneo en el espécimen cadavérico mostrando la posición final del electrodo de acuerdo a la estructura identificada en las figura 3 b. Vista A-P (a) y lateral (b).

pacio cuadrangular limitado en su cara superior, por el hueso esfenoides y la sutura infraorbitaria. La pared medial está constituida por las fosas nasales. La pared inferior de este espacio está constituida por el seno maxilar y la pared lateral la constituye la fosa infratemporal.

La FPP se relaciona de medial a lateral con: con el músculo pterigoideo medial, el músculo pterigoideo lateral y el músculo temporal.

El nervio maxilar, segunda división del nervio trigémino [V], se sitúa superior a este espacio, sale de la base de cráneo por el foramen redondo mayor luego penetra en la sutura infraorbitaria, dando origen a los nervios infraorbitario y cigomático.

La arteria maxilar se ubica lateral a la FPP, ingresa a la sutura esfeno-



maxilar, una pequeña vena acompaña a la arteria (4).

La FPP se comunica con la órbita, cavidad nasal y la cavidad oral y a través de la órbita con el seno maxilar.

### **A) Aferencias del ganglio pterigopalatino (ganglio esfenopalatino) (Fibras Preganglionares) (Spencer, 1990) (5).**

#### **1) Homolateral.**

##### **I) Tronco del encéfalo .**

a) Nivel Bulbar: Núcleo del Tracto Solitario, Núcleo Trigémico Espinal, porción dorsomedial. Núcleo gigantocelular reticular. Algunas Células Catecolaminérgicas A1 y Neuronas Serotoninérgicas de los Núcleos Reticulares, Rafe (*Magnus*, *Obscurus*) y *N. Parapiramid.*

b) Nivel Protuberencial: Núcleo Parabraquial, Células Catecolaminérgicas A5 y la porción de Células no Catecolaminérgicas del *Núcleo Subceruleus*.

c) Nivel Mesencefálico: Campo Retrorubral y Sustancia Gris Periacueductal.

##### **II) Diencéfalo.**

a) Hipotálamo (área hipotalámica lateral, área preóptica lateral, núcleos hipotalámicos paraventricular y dorsomedial).

b) Subtálamo (Zona Incierta Ventral).

##### **III) Prosencéfalo.**

a) Núcleo del Lecho de la Estria Terminal.

b) Sustancia Innombrada.

c) Área de Transición Amígdalohipofisaria.

#### **2) Contralateral.**

a) Núcleo Tuberomamilar.

### **B- Eferencias del ganglio pterigopalatino (ganglio esfenopalatino) (Fibras Postganglionares) (Spencer 1990) (39).**

Las fibras postganglionares del GPP se distribuyen en:

a) Glándulas Lagrimales (Van Der Werf, 1996) (6). Las glándulas lagrimales reciben una doble inervación parasimpática a través de los ganglios ciliar homolateral y esfenopalatino bilateralmente. El circuito que se recorre es el siguiente: las fibras preganglionares nacen en el núcleo salivar superior, se integran al nervio petroso superficial mayor y al nervio vidiano para arribar al ganglio pterigopalatino (ganglio esfenopalatino) (7).

b) Glándulas e la Cavidad Nasal. c) Senos Parasales. d) Paladar y Nasofaringe. e) Arterias: Arteria Carótida Interna homolateral, en su porción intracerebral y extracerebral. Arterias cerebral anterior y media homolateral (8). Ramos Orbitarios, los cuales constituyen el plexo retro orbitario (9).

### **Cefalea en racimo (CR) .**

Existen innumerables términos asociados a este cuadro de dolor. Entre ellos los más difundidos son: Neuralgia Migránsa o Ciliar, Eritromelalgia, Eritropropalpia de Bing, hemicrania periódica neuralgiforme, Neuralgia de Sluder, Neuralgia Vidiana, Eritromelalgia Cefálica, Cefalea de Horton, Neuralgia Petrosa de Gardner, Neuralgia Esfenopalatina.

Cefalea en Racimo (CR) es la cefalea trigémico autonómica más frecuente. En Alemania afecta a 120.000 personas. Las crisis de dolor se

localizan en la región periorbitaria unilateralmente, con un tiempo de duración promedio de 90 minutos y están acompañadas de inquietud y manifestaciones trigémico - autonómicas.

La mayoría de los pacientes con CR presentan uno o varios episódicos de crisis diarias.

Entre el 15% y 20% de los pacientes portadores de CR la sintomatología se cronifica con gran deterioro de su calidad de vida. Las crisis o ataques presentan a menudo un ritmo circadiano y estacional.

#### **Definición .**

CR es una cefalea primaria producida por la activación espontánea de circuitos nociceptivos. Se caracteriza por ataques recurrentes de corta duración, extremadamente dolorosos acompañada por signos de disfunción autonómica.

El paciente debe presentar al menos cinco ataques de severo o muy severo dolor orbitario, supraorbitario y/o comprometer a la región temporal, cuya duración debe oscilar entre 15 a 180 minutos y estar libre de tratamiento.

La cefalea es acompañada por síntomas autonómicos unilaterales, como ser: inyección conjuntival, lagrimeo, rinorrea, sudoración en la cara y la frente, edema de párpado, miosis y ptosis (10).

#### **Criterios Diagnósticos.**

(Clasificación Internacional de Cefalea en Racimo) (11).

A. Al menos 5 ataques llenando los criterios de los puntos B–D.

B. Dolor de intensidad severa o muy severa, unilateral, orbitario, supraorbitario, y/o comprometiéndolo a la región temporal, cuya duración puede oscilar entre 15 y 180 minutos, encontrándose el paciente virgen de tratamiento.

C. La cefalea es acompañada al menos por uno de los siguientes síntomas:

- 1- Inyección conjuntival ipsilateral y/o lagrimeo.
- 2- Congestión nasal ipsilateral y/o rinorrea.
- 3- Edema de párpado ipsilateral.
- 4- Sudoración ipsilateral en la cara y la frente.
- 5- Miosis ipsilateral y/o ptosis palpebral.
- 6- Sensación de inquietud o agitación.

D. Los ataques tienen una frecuencia de uno hasta ocho por día.

E. La cefalea no debe ser atribuida a otra enfermedad.

#### **Presentación Clínica.**

La CR se divide en dos formas clínicas:

a) forma episódica.

b) forma crónica.

(The International Classification of Headache Disorders 2002) (12).

##### **a- Forma Episódica.**

Es la forma más frecuente, constituye el 80% de los casos aproximadamente. La enfermedad puede presentarse con uno o dos períodos de ataques por año, puede ir a la remisión por muchos años y luego presentar otro período de ataque.

#### *b- Forma Crónica.*

El 20% de los enfermos presentan una evolución crónica (13).

#### **Epidemiología.**

La prevalencia de la CR puede ser estimada entre 0,5 a 1 cada mil habitantes aproximadamente. Afecta a los adultos jóvenes y el primer ataque ocurre usualmente, a partir de los treinta años (14, 15).

#### **Fundamentos Anatómicos de la CR. Importancia de la Disfunción Hipotalámica y de los circuitos Serotoninérgicos y Orexinérgicos.**

##### ***Disfunción Hipotalámica.***

La disfunción hipotalámica ha sido implicada en la patogénesis de la Migraña Crónica y de la CR (16, 17).

La tomografía de emisión de positrones (PET) demostró que el hipotálamo posterior desarrolla una hiperactividad durante las crisis de CR, sugiriendo que este incremento metabólico a nivel hipotalámico juega un rol fundamental en la fisiopatología de esta entidad.

Estudios realizados bajo resonancia magnética protónica con espectroscopía evidencian una disminución de las relaciones N-acetilaspártato/creatina- fosfocreatina y colina/creatinefosfocreatina en la región hipotalámica en pacientes que sufren CR comparados con pacientes sanos (18, 19, 20).

En el plano experimental, la destrucción del hipotálamo posterior en ratas causa hiperalgesia pasajera, indicando un posible rol en el mantenimiento del umbral nociceptivo basal (21).

En ratas se determinó una conexión directa entre el hipotálamo posterior y la porción caudal del núcleo espinal del trigémino a través del tracto trigémino-hipotalámico (TTH) (22).

Este tracto conduce información desde el territorio trigeminal, incluyendo meninges, piel que recubre el cráneo y vasos sanguíneos intracraneales hacia el hipotálamo (22).

La periodicidad de la CR ha orientado a pensar que en el hipotálamo es donde se inician las crisis (23).

##### ***Círculo Serotoninérgico.***

###### ***Receptor 5 Hidroxitriptamina variedad 1 (5-HT1A r)***

Se demostró, en el gato, en la rata y en el humano, la existencia del receptor 5-HT1A a nivel bulbar así como en el cuerno dorsal espinal (24, 25, 26).

En humanos el receptor 5-HT1B fue encontrado en la arteria meníngea media, mientras los receptores 5-HT1D fueron hallados en las aferencias terminales centrales de los nervios trigeminales que inervan los vasos sanguíneos (nervio trigémino vascular), los cuales están próximos a las neuronas de segundo orden en el núcleo trigeminal (*pars caudalis*) (27, 28).

##### ***Sistema Orexinérgico.***

El Sistema Orexinérgico presenta múltiples proyecciones y variadas funciones, incluyendo: alimentación, ciclo sueño-despertar, función cardiovascular, secreción hormonal. Más recientemente se lo ha involu-

crado en la “Modulación del Procesamiento Nociceptivo”. Las orexinas A y B son dos neuropéptidos hipotalámicos, ambos constituidos por 130 aminoácidos y un único precursor, la preproorexina, la cual está codificada por un solo gen localizada en los humanos en el cromosoma 17q21.

Las fibras orexinérgicas aferentes se proyectan densamente a nivel del tronco del encéfalo, locus ceruleus y el núcleo dorsal del rafe. Proyecciones centrales menos densas se localizan en los cuernos ventrales y dorsales medulares, sustancia gris periacueductal, tálamo e hipotálamo.

Las fibras y receptores orexinérgicos periféricos han sido localizados en la hipófisis, glándulas adrenales, testículos e intestinos (29, 30, 31).

La orexina A es capaz de inhibir la vasodilatación dural neurogénica por activación del receptor OX1, el cual forma parte del Sistema Trigémino Vascular (32, 33).

La orexina B es incapaz de alterar significativamente la vasodilatación dural neurógena (32).

En base a los conceptos expresados previamente la estimulación hipotalámica posterior fue hipotetizada para contrarrestar tal hiperactividad y prevenir la CR (34).

#### **Técnicas quirúrgicas para el tratamiento de la cefalea en racimos (CR).**

Numerosas técnicas quirúrgicas han sido descritas para el tratamiento de las algias faciales.

Se describen las técnicas más frecuente en el tratamiento de la CR.

##### ***Estimulación Cerebral Profunda (ECP) del Hipotálamo.***

El rol de la ECP en el tratamiento del dolor neuropático y síndrome doloroso facial han sido bien estudiados. Franzini y colaboradores utilizaron como blanco estereotáctico el hipotálamo ipsilateral posterior para la ECP y reportaron una significativa mejoría en cinco pacientes que presentaban CR (35).

Posteriormente Schoenen y colaboradores observaron una buena respuesta en seis pacientes portadores de CR sometidos a ECP. Dos de ellos lograron una suspensión completa de las crisis y el resto una reducción significativa (36).

Leone M y col. Reportan ECP en 16 pacientes con CR que presentaban refractariedad al tratamiento médico. Con un seguimiento promedio de 23 meses observaron que 13 de los pacientes intervenidos se encontraban libres de dolor o con un cuadro mínimo que no interfería en su vida de relación. Los tres pacientes restantes obtuvieron una disminución significativa del número y cantidad de crisis (34).

##### ***Estimulación del Nervio Occipital Mayor (NOM).***

Recientemente se ha establecido la eficacia de la estimulación crónica del nervio occipital mayor en diversos cuadros dolorosos del cráneo y de la cara. Entre ellos cefalea cérvico génica, neuralgia occipital y también cefalea en racimos.

Los buenos resultados, la simplicidad técnica y la baja morbilidad son la causa de la amplia y rápida difusión de esta estrategia terapéutica.

### **Estimulación Cerebral Profunda de la Sustancia Gris Periacueductal (SGP) Sustancia Gris Periventricular (SGP) y del Núcleo Talámico Ventroposteromedial (VPM).**

Green y col. Estudiaron la ECP de la SGA/SGP y/o VPM en 7 pacientes que presentaban cefaleas de variada etiología con características neuropáticas. Los autores demostraron una mejoría mayor al 50% de los scores neurológicos (37).

### **Ganglio Pterigopalatino (Ganglio Esfenopalatino) (GPP): Lesiones Farmacológicas, Lesiones por Radiofrecuencia, y Estimulación.**

En el siglo pasado, Sluder fue el primero en reportar el bloqueo del GPP en un paciente con cefalea severa, con excelente respuesta del cuadro doloroso. A partir de ese momento diferentes abordajes al GPP han sido descritos para el tratamiento de la CR (38).

#### **Técnicas de Bloqueo Farmacológico o por Radiofrecuencia.**

1. Técnica Transnasal (Prassana, 1993) (39); (Russell, 1991) (40); (Yang, 2006) (41); (Sluder, 1909 - 1911) (42, 43); (Peterson, 1995) (44); (Winsor, 2004) (45). Es una técnica simple y bien tolerada por el paciente. Al estar el GPE situado próximo a la mucosa del cornete medio, la vía transnasal permite bloquearlo fácilmente (46).

2. Técnica Transoral (Huang, 2011) (37). Consiste en acceder al GPP por el agujero palatino, situado en el paladar duro de la cavidad oral (46).

3. Abordaje Facial Anterior. Abordaje Transfacial Transpterigomaxilar. (Stechison, 1994) (47).

4. Abordaje Lateral Infracigomático (White, 1969) (48). Es el más utilizado. En nuestra experiencia este abordaje es práctico conllevando una baja morbilidad.

#### **Casos clínicos.**

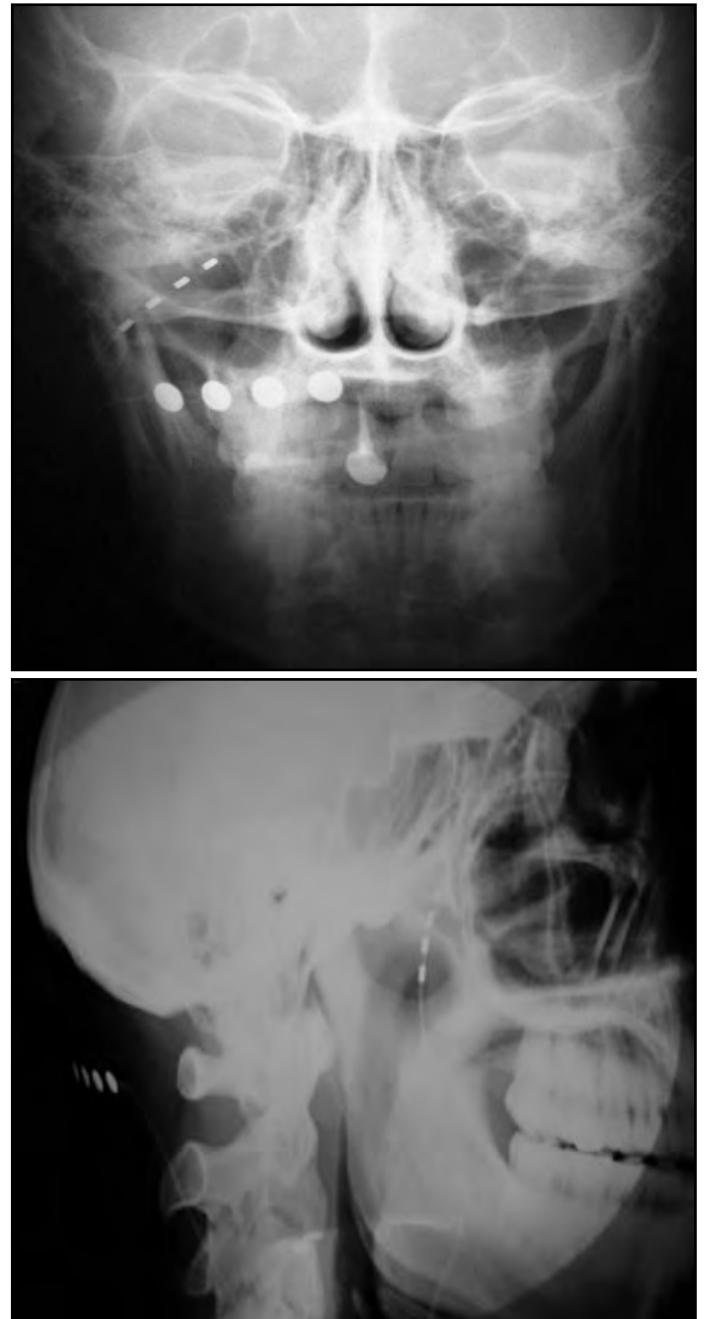
Teniendo en cuenta la comprobada efectividad de la Estimulación del Nervio Occipital Mayor, aunque en la mayoría de los casos logrando un alivio parcial en el control de las crisis de CR y considerando la participación del GPP en la génesis del cuadro, se decidió combinar ambas técnicas de estimulación.

Con este objeto se desarrolló el trabajo de investigación anatómica que se presenta con el propósito de optimizar el abordaje y acceso a la estimulación de esta pequeña estructura.

Dos pacientes con CR, mujer de 48 años y hombre de 23, fueron sometidos a cirugía. En ambos casos procedimos al simultáneo implante de estimuladores en el NOM y GPP. Los pacientes fueron evaluados utilizando la VAS, HDRS, HARS, y el SF-36, previamente al procedimiento, a los 3, 6, 9 y 12 meses luego de la intervención, y subsecuentemente cada 6 meses. El esquema de estimulación fue el siguiente: 4 meses de estimulación del GPP, cuatro meses de estimulación del NOM, y estimulación simultánea.

El primer paciente experimentó un excelente inicial alivio del dolor, con una repentina pérdida de la estimulación del área facial a los 12 días

luego de la cirugía, notándose un desplazamiento del electrodo del GPP en el control radiológico (Fig. 4 a, b), lo cual requirió la recolocación, con el subsecuente retorno del alivio. Ambos obtuvieron la mejor respuesta durante la estimulación simultánea, que fue superior a la obtenida con la estimulación independiente de cada estructura. La mujer obtuvo una desaparición total de las crisis. Sorprendentemente, 15 meses luego de la intervención no requirió seguir utilizando la estimulación, situación que permanece igual hasta la fecha. El hombre obtuvo una reducción del dolor del 86% durante los primeros tres meses de estimulación sinérgica, pero luego se mantuvo en un 66%. Además, el número de crisis disminuyó en forma significativa.



**Fig. 4.** Imágenes de control radiológico post-quirúrgico frontal (a) y lateral (b) mostrando los electrodos tetrapolares para la estimulación sinérgica del GPP y NOM.

#### **DISCUSIÓN.**

Sluder fue pionero en reportar el bloqueo del GPP en un caso de cefalea con un excelente alivio. Desde entonces, se han descrito diversas

técnicas y múltiples abordajes, con la intención de reducir la influencia del GPP en aquellas situaciones dolorosas en las cuales se encuentra involucrado. Entre otros, se han destacado los abordajes transnasal, transoral e infracigomático. Sólo este último es potencialmente útil para considerar un implante de electrodo para estimulación crónica del GPP, principalmente debido al alto riesgo de complicaciones infecciosas relacionadas a los primeros dos.

Desde el punto de vista fisiopatológico esta estructura está en íntima relación con los trastornos neurovegetativos que acompañan a este tipo de patología.

El ganglio pterigopalatino (ganglio esfenopalatino) presenta varias ramas emergentes de un tronco nervioso, a saber: el nervio esfenopalatino, los nervios palatinos y los filetes orbitarios. Desde un punto de vista clásico (49) es necesario que se destruyan estas ramas además del ganglio para mejorar la neuralgia en cuestión.

Actualmente, se considera que las implicadas son las ramas palatinas y esfenopalatina y deben tratarse para tener éxito en la terapéutica (45).

## CONCLUSIONES.

El abordaje percutáneo infracigomático es una opción efectiva y segura para acceder al GPP y lograr su estimulación por medio del implante de un electrodo tetrapolar. Identificamos parámetros radiológicos concretos en diversas incidencias favoreciendo la proximidad entre los polos del electrodo y el GPP, optimizando su estimulación. Consideramos que un electrodo cuyo contacto distal se encuentre en el extremo del mismo representa la configuración ideal para obtener la mejor respuesta a la estimulación del GPP.

## REFERENCIAS.

1. Oomen, K.P.Q.; Pameijer, F.A.; Zwanenburg, J.J.M.; Hordijk, G.J.; De Ru, J.A.; Bleys, R.L.A.W. *Improved Depiction of Pterygopalatine Fossa Anatomy Using Ultrahigh-Resolution Magnetic Resonance Imaging at 7 Tesla*. The Scientific World Journal 2012; Volume 2012, Article ID 691095, 7 pages, doi:10.1100/2012/691095.
2. Romanes, G.J. *Cunninghams: Textbook of Anatomy*. Oxford: Oxford University Press, 1981.
3. Wolff, E. *Anatomy of the eye and orbit*. 7th rev ed., Philadelphia: W.B. Saunders Company, 1976.
4. Daniels, D.; Rauschnig, W.; Lovas, J.; Williams, A.; Haughton, V. *Pterygopalatine Fossa: Computed Tomographic Studies*. Radiology 1983, 149: 511-516.
5. Spencer, S.E.; Sawyer, W.B.; Wada, H.; Platt, K.B.; Loewy, A.D. *CNS projections to the pterygopalatine parasympathetic preganglionic neurons in the rat: A retrograde transneuronal viral cell body labeling study*. Brain Res 1990; 534:149.
6. Van Der Werf, F.; Baljet, B.; Prins, M.; Otto, J.A. *Innervation of the lacrimal gland in the cynomolgous monkey: a retrograde tracing study*. J. Anat. 1996; 188:591-601.
7. Tusscher, T.; Klooster, J.; Baliët, B.; Van Der Werf, F.; Vrensen, G. *Pre- and post-ganglionic nerve fibres of the pterygopalatine ganglion and their allocation to the eyeball in rats*. Brain Research 1990; 517:315-323.
8. Cetas, J.S.; Lee, D.R.; Alkayed, N.J.; Wang, R.; Liff, J.J.; Heinricher, M.M. *Brainstem control of cerebral blood flow and application to acute vasospasm following experimental subarachnoid hemorrhage*. Neuroscience 2009; 163(2):719-729.
9. Ruskell, G.L. *The orbital branches of the pterygopalatine ganglion and their relationship with internal carotid nerve branches in primates*. J. Anat. 1970; 106(2):323-329.
10. Leroux, E.; Ducros, A. *Cluster headache. Review*. Orphanet Journal of Rare Diseases 2008, 3(20):1-11.
11. The International Classification of Headache Disorders. Cephalalgia 2nd edition. 2004, 24 (Suppl 1): 9-160.
12. D'Alessandro, R.; Gamberini, G.; Benassi, G.; Morganti, G.; Cortelli, P.; Lugaresi, E. *Cluster headache in the Republic of San Marino*. Cephalalgia 1986; 6:159-162.
13. Bahra, A.; May, A.; Goadsby, P.J. *Cluster headache: a prospective clinical study with diagnostic implications*. Neurology 2002, 58:354-361.
14. Katsarava, Z.; Obermann, M.; Yoon, M.S.; Dommes, P.; Kuznetsova, J.; Weimar, C.; Diener, H.C. *Prevalence of cluster headache in a population-based sample in Germany*. Cephalalgia 2007, 27:1014-1019.
15. Sjaastad, O.; Bakkeiteig, L.S. *Cluster headache prevalence. Vaga study of headache epidemiology*. Cephalalgia 2003, 23:528-533.

16. Peres, M.F.P.; Sanchez del Rio, M.; Seabra, M.L.V.; Tufik, S.; Abucham, J.; Cipolla-Neto, J.; Silberstein, S.D.; Zukerman, E. *Hypothalamic involvement in chronic migraine*. J. Neurol. Neurosurg. Psychiatry 2001; 71:747-751.
17. Kudrow, L. *Cluster headache, mechanism and management*, 1st edn, Oxford University Press: New York, 1980.
18. Lodi, R.; Pierangeli, G.; Tonon, C.; Cevo, S.; Testa, C.; Bivona, G. *Study of hypothalamic metabolism in cluster headache by proton MR spectroscopy*. Neurology 2006; 66:1264-1266.
19. Wang, S.J.; Lirng, J.F.; Fuh, J.L.; Chen, J.J. *Reduction in hypothalamic 1H-MRS metabolite ratios in patients with cluster headache*. J. Neuro. Neurosurg. Psychiatry 2006; 77:622-625.
20. Leone, M.; Franzini, A.; Broggi, G.; Bussone, G. *Hypothalamic stimulation for intractable cluster headache: long-term experience*. Neurology 2006; 67:150-152.
21. Millan, M.J.; Przewlocki, R.; Millan, M.H.; Herz, A. *Evidence for a role of the ventro-medial posterior hypothalamus in nociceptive processes in the rat*. Pharmacol Biochem Behav 1983; 18:901-907.
22. Longmore, J.; Shaw, D.; Smith, D.; Hopkins, R.; McAllister, G.; Pickard, J.D. *Differential distribution of 5HT1D- and 5HT1B-immunoreactivity within the human trigeminocerebrovascular system: implications for the discovery of new antimigraine drugs*. Cephalalgia 1997; 17:833-842.
23. May, A.; Bahra, A.; Buchel, C.; Frackowiak, R.S.; Goadsby, P.J. *Hypothalamic activation in cluster headache attacks*. Lancet 1998; 352: 275-278.
24. Chamay, Y.; Leger, L.; Vallet, P.G.; Greggio, B.; Hof, P.R.; Cesplugio, R. *Mapping of 5-HT1a receptor binding sites in the feline brain: a quantitative autoradiographic study using [3H]8-OH-DPAT*. Biogenic Amines 1997; 13:217-32.
25. Kia, H.K.; Miquel, M.-C.; Brisorgueil, M.-J.; Daval, G.; Riad, M.; El Mestikawy, S. *Immunocytochemical localization of serotonin1A receptors in the rat central nervous system*. J Comparative Neurol 1996; 365:289-305.
26. Pazos, A.; Probst, A.; Palacios, J.M. *Serotonin receptors in the human brain – III. Autoradiographic mapping of serotonin-1 receptors*. Neuroscience 1987; 21:97-122.
27. Malick, A.; Strassman, A.M.; Burstein, R. *Trigeminohypothalamic and reticulohypothalamic tract neurons in the upper cervical spinal cord and caudal medulla of the rat*. J Neurophysiol 2000; 84: 2078-2112.
28. Boers, P.M.; Donaldson, C.; Zagami, A.S.; Lambert, G.A. *Naratriptan has a selective inhibitory effect on trigeminovascular neurons at central 5-HT1A and 5-HT1B/1D receptors in the cat: implications for migraine therapy*. Cephalalgia 2004; 24:99-109.
29. Bingham, S.; Davey, P.T.; Babbs, A.J.; Irving, E.A.; Sammons, M.J.; Wyles, M.; Jeffrey, P.; Cutler, L.; Riba, I.; Johns, A. *Orexin-A, an hypothalamic peptide with analgesic properties*. Pain 2001; 92:81-90.
30. Cheng, J.K.; Chou, R.C.; Hwang, L.L.; Chiou, L.C. *Antiallodynic effects of intrathecal orexins in a rat model of postoperative pain*. J Pharmacol Exp Ther 2003; 307:1065-1071.
31. Yamamoto, T.; Saito, O.; Shono, K.; Aoe, T.; Chiba, T. *Anti-mechanical allodynic effect of intrathecal and intracerebroventricular injection of orexin-A in the rat neuropathic pain model*. Neurosci Lett 2003; 347:183-186.
32. Holland, P.R.; Akerman, S.; Goadsby, P.J. *Orexin 1 Receptor Activation Attenuates Neurogenic Dural Vasodilation in an Animal Model of Trigeminovascular Nociception*. The Journal Of Pharmacology And Experimental Therapeutics 2005; 315(3):1380-1385.
33. Bartsch, T.; Levy, M.J.; Knight, Y.E.; Goadsby, P.J. *Differential modulation of nociceptive dural input to [hypocretin] orexin A and B receptor activation in the posterior hypothalamic area*. Pain 2004; 109:367-378.
34. Leone, M.; Bussone, G. *A review of hormonal findings in cluster headache. Evidence for hypothalamic involvement*. Cephalalgia 1993; 13(5):309-317.
35. Franzini, A.; Ferroli, P.; Leone, M.; Broggi, G. *Stimulation of the posterior hypothalamus for treatment of chronic intractable cluster headaches: first reported series*. Neurosurgery 2003; 52: 1095-1099; discussion 1099-1101.
36. Schoenen, J.; Di Clemente, L.; Vandenhede, M.; Fumal, A.; De Pasqua, V.; Mouchamps, M. *Hypothalamic stimulation in chronic cluster headache: a pilot study of efficacy and mode of action*. Brain 2005; 128:940-947.
37. Green, A.L.; Owen, S.L.; Davies, P.; Moir, L.; Aziz, T.Z. *Deep brain stimulation for neuropathic cephalalgia*. Cephalalgia 2006; 26:561-567.
38. Sluder, G.A. *Nasal Neurology, Headaches and Eye Disorders*. St. Louis, CV Mosby, 1927.
39. Prassana, A.; Murthy, P.S. *Sphenopalatine ganglion block under vision using rigid nasal sinuscope*. Reg Anesth 1993; 18:139-140.
40. Russell, A.L. *Sphenopalatine block-the cheapest technique in the management of chronic pain*. Clin J Pain 1991; 7:256-257.
41. Yang, I.; Oraee, S. *A Novel Approach to Transnasal Sphenopalatine Ganglion Injection*. Pain Physician 2006; 9:131-134.
42. Sluder, G.A. *The anatomical and clinical relations of the sphenopalatine ganglion to the nose*. NY State J Med 1909; 90: 293-298.
43. Sluder, G.A. *Phenol (carbolic acid) injection treatment for sphenopalatine ganglion neuralgia*. JAMA 1911; 62:2137.
44. Peterson, J.N.; Schames, J.; Schames, M.; King, E. *Sphenopalatine ganglion block under: safe and easy method for the management of orofacial pain*. Cranio 1995; 13:177-181.
45. Winsor, R.; Jahnke, S. *Sphenopalatine Ganglion Blockad: A Review and Proposed Modification of the Transnasal Technique*. Pain Physician 2004; 7:283-286.

46. De Andrés, J.; Díaz, L.; Cid, J.; Gómez Caro, L. Bloqueo y radiofrecuencia del ganglio esfenopalatino para el tratamiento de algias faciales. Revista de la Sociedad Española de Dolor 2011; 18(5): 1-15.

47. Stechison, M.T.; Brogan, M. Transfacial Transpterygomaxillary Access to Foramen Rotundum, Sphenopalatine Ganglion, and the Maxillary Nerve in the Management of Atypical Facial Pain. Skull Base Surgery 1994; 4(1):15-20.

48. White, J.C.; Sweet, W.H. Pain and the Neurosurgeon. A Forty Year Experience, Springfield, IL: Charles C Thomas, 1969.

49. Testut, L.; Jacob, O. Tomo Primero: Cabeza y Cuello, Trado de Anatomía Topográfica. 3a edición, Editorial Salvat, Barcelona, 1920, pp. 301.

**Comentario sobre el artículo de Neuroanatomía:  
Fundamentos Anatómicos y Anátomo-Radiológicos  
de la Estimulación Crónica del Ganglio Pterigopalatino (Ganglio  
Esfenopalatino) para el Tratamiento de la Cefalea en Racimos.**



**DR. MARCELO ACUÑA**

- Jefe de Trabajos Prácticos: 1ª Cátedra de Anatomía – Instituto de Morfología J.J. Naón, Facultad de Medicina, Universidad de Buenos Aires.
- Tesorero de la Asociación Argentina de Anatomía.
- Neurocirujano.

**Revista Argentina de Anatomía Online 2012, Vol. 3, Nº 4, pp. 108.**

En el presente trabajo los autores hacen un relevamiento de los aspectos morfológicos y fisiológicos de la cefalea en racimo, además de detallar la amplia sinonimia de la entidad. Fue mencionada el 30 de mayo de 1936 en una reunión general del cuerpo médico de la Clínica Mayo por Bayard T. Horton y reactualizada por Sjaastas en 1974. En el artículo se trae al tapete las conexiones autonómicas del nervio trigémino, poco consideradas en las descripciones tanto como sus relaciones con el ganglio pterigopalatino (ganglio esfenopalatino). Este concepto explicaría el motivo por el cual tienen un componente mixto e involucra ambas estructuras y se encuadra en la hipótesis de las neuronas bipolares del ganglio trigeminal

que utilizan la sustancia P, mediador excitatorio de las vías dolorosas. Poseen la peculiaridad de poder conducir estímulos tanto en sentido ortodrómico como antidrómico y liberar la sustancia P a nivel central o periférico, de modo que estas fibras se comportan como sensitivas, motoras y autonómicas, y producen vasodilatación, contracción del músculo liso, edema e inflamación de las paredes de los vasos

Desde la óptica terapéutica, si bien jerarquizan la importancia del hipotálamo en relación al comienzo del dolor, destacan al ganglio pterigopalatino (ganglio esfenopalatino) en el desarrollo del cuadro sintomático.

Finalmente, luego de detallar las opciones terapéuticas, debido al fácil acceso, a que se trata de un procedimiento mínimamente invasivo, fundamentan el abordaje percutáneo al ganglio pterigopalatino (ganglio esfenopalatino) para el tratamiento de la cefalea.

La fisiopatología de la cefalea en racimo no es bien conocida, son necesarios nuevos estudios anatómicos y fisiológicos y este trabajo es un paso adelante en el conocimiento.

Dr. Marcelo Acuña

**Referencias.**

Cohen, A.; Matharu, M.; Goadsby, P. Trigeminal Autonomic Cephalalgias: Current and Future Treatments. Headache 2007; 969-980.

Edvinsson, L.; Krause, D.N. (eds). Perivascular nerves in brain vessels: Cerebral Blood Flowed, 2ª. Philadelphia: Lippincott Williams & Wilkins, 2002, pp 43-67.


Leone, M.; Bussone, G. Pathophysiology of trigeminal autonomic cephalalgias. Lancet Neurol 2009; 8: 755-764.

Ryan, E.; Ryan, E. Jr. Cefaleas. Diagnóstico y tratamiento. Buenos Aires, Ed. Bernardes S. A. 1980.

Sjaastad, O.; Dale, I. Evidence for a new treatable headache entity. Headache 1974; 14: 105-108.

**INSTITUTO SUPERIOR DE TECNOLOGÍA EN SALUD  
"Profesor Doctor Roberto A. Garriz"**

**PRIMERA ESCUELA DE INSTRUMENTACIÓN QUIRÚRGICA  
DE ALMIRANTE BROWN**



**Informes e inscripción:  
Tel.: (+5411) 4293-7610  
Email: insuptecsahud@gmail.com  
Web: www.aaccl.org.ar**



[www.aaccl.org.ar](http://www.aaccl.org.ar)



**DEVOLVAMOSLE SU SONRISA**  
AYUDANOS A ERRADICAR LAS MALFORMACIONES CONGÉNITAS,  
TRAUMÁTICAS Y ONCOLÓGICAS DE LA CARA.

**DEPÓSITOS O TRANSFERENCIAS BANCARIAS:**  
Cuenta Corriente en Pesos:  
BANCO FRANCÉS - Sucursal: 167 – Adrogué: Número de Cuenta: 2504/3  
CBU: 017016742000000250430  
o comunicate a los teléfonos: 4214-2832 ó  
15-56419214, ó al mail: [colaboraciones@aaccl.org.ar](mailto:colaboraciones@aaccl.org.ar)

## ESPECIFICIDADES PEDAGÓGICAS EN LA UTILIZACIÓN DE UN EVEA PARA LA ENSEÑANZA DEL APARATO LOCOMOTOR.

*Pedagogical Specificities in the utilization of an EVEA for the Locomotor Apparatus Teaching.*



Rubén Daniel  
Algieri



Martín J. Mazzoglio  
y Nabar

ALGIERI, RUBÉN DANIEL<sup>1</sup>; MAZZOGLIO Y NABAR, MARTÍN J.<sup>2</sup>; DOGLIOTTI, CLAUDIA G.<sup>3</sup>; GAZZOTTI, ANDREA<sup>4</sup>; JIMÉNEZ VILLARRUEL, HUMBERTO N.<sup>5</sup>; REY, LORENA M.<sup>6</sup> & GÓMEZ, ANANQUEL<sup>7</sup>

Laboratorio de Pedagogía y Ciencias de la Educación. Centro de Investigaciones en Anatomía Aplicada, 3° Cátedra de Anatomía Humana; Facultad de Medicina, Universidad de Buenos Aires, Argentina.

E-Mail de Contacto: rdalgieri08@hotmail.com

Recibido: 10 – 08 – 2012

Aceptado: 30 – 08 – 2012

Revista Argentina de Anatomía Online 2012, Vol. 3, Nº 4, pp. 109 – 115.

### Resumen

Estudios preliminares demostraron la utilidad pedagógica de los espacios virtuales de enseñanza y aprendizaje (EVEA) en la enseñanza de la Anatomía y la alta adherencia entre alumnos universitarios.

El objetivo del presente trabajo fue evaluar la adherencia y el rendimiento con un EVEA en la rotación de Locomotor, especificando la anatomía topográfica de las actividades, en correlación con características socio-económicas de los alumnos.

Realizamos un estudio observacional y transversal mediante el uso de un EVEA como un recurso instruccional adicional a los trabajos prácticos (TP) de la rotación de Locomotor. Valoramos parámetros de uso, utilidad y rendimiento obtenido sobre diferentes actividades con estrategias pedagógicas análogas en una población de 313 alumnos de la asignatura Anatomía (UBA) y se aplicaron parámetros estadísticos a los resultados.

Hallamos que el 46.33% ingresó entre 4 y 5 veces/semana, el 76.16% realizó 2 a 3 ingresos/día y los mismos fueron entre 24 y 72 hs después del TP. El tiempo de logueo prevalente fue entre 20 y 40 minutos (45.15%), mayormente en la noche. Los mejores resultados fueron en prácticos de miembro superior, destacándose el rendimiento en actividades que incluían imagenología. Las horas de jornada laboral fueron directamente proporcionales a la cantidad de ingresos semanales ( $R^2=0.86$ ) y a la cantidad de ingresos diarios ( $R^2=0.78$ ).

Ratificamos la utilidad de los espacios virtuales de enseñanza y aprendizaje como un recurso pedagógico complementario y determinamos especificidades relacionadas con las estrategias de las actividades y la anatomía topográfica que influyeron en el rendimiento de los alumnos.

**Palabras clave:** espacio virtual de enseñanza y aprendizaje; locomotor; pedagogía; estrategias pedagógicas.

### Abstract

The pedagogical usefulness of virtual teaching and learning spaces (EVEA) in the teaching human anatomy, and the high adherence among university students has been shown in preliminary studies.

The objective of this study was to evaluate the adherence to and the performance on an EVEA in the Locomotor Apparatus Rotation, specifying the topographical anatomy of the activities in connection with the socio-economic characteristics of the students.

An observational and cross-over study was conducted using an EVEA as an additional pedagogical resource to practical works (PW) of Locomotor Apparatus Rotation. We evaluate use endpoints, usefulness and performance obtained from different activities with analogue pedagogical strategies in a population of 313 students of Anatomy (UBA) and statistical parameters were applied to the results.

We found that 46.33% logged in between 4 and 5 times/week, the 76.16% logged in 2 to 3 times a day and these took place between 24 and 72 hours after the Practical Work. The prevalent log-in time was between 20 and 40 minutes (45.15%), mainly at night. The best results were obtained in practical works about the upper limb and the best performance was obtained in activities which include imaging. The working hours were directly proportional to the amount of logs in per week ( $R^2=0.86$ ) and the amount of logs in per day ( $R^2=0.78$ ).

We confirm the usefulness of virtual teaching and learning spaces as a complementary pedagogical resource and we determine specificities related to strategies of activities and topographical anatomy which influenced the students' performance.

**Key words:** virtual teaching and learning space; locomotor apparatus; pedagogy; pedagogical strategies.

**Autores:** 1 Médico, UBA. Especialista en Cirugía General. Profesor Adjunto de Anatomía e Histología, UM. Jefe Trabajos Prácticos de Anatomía, III Cátedra de Anatomía, Universidad de Buenos Aires, Argentina. 2 Médico, UBA. Especialista en Psiquiatría. Jefe de Trabajos Prácticos de Anatomía, III Cátedra de Anatomía, Facultad de Medicina-UBA. Docente Auxiliar de Farmacología y de Psiquiatría, Facultad de Medicina-UBA. Monitor en Investigaciones Clínicas y Farmacológicas, Facultad de Medicina, UBA. 3 Médica, UBA. Especialista en Psiquiatría. Jefe de Trabajos Prácticos de Anatomía, III Cátedra de Anatomía, Facultad de Medicina-UBA. 4 Médica, UBA. Especialista en Medicina Física y Rehabilitación Física, UBA. Jefe de Trabajos Prácticos de Anatomía, UBA. 5 Médica, UBA. Especialista en Pediatría. Jefe de Trabajos Prácticos de Anatomía, III Cátedra de Anatomía, Facultad de Medicina-UBA. 6 Médico, UBA. Especialista en Cirugía y en Cirugía Plástica y Reparadora, UBA. Jefe de Trabajos Prácticos de Anatomía, UBA. 7 Docente Auxiliar de Anatomía, Facultad de Medicina, UBA.

### INTRODUCCIÓN.

La adherencia subjetiva a los “Espacios Virtuales de Enseñanza y Aprendizaje” (EVEA) y su utilidad didáctica en el proceso de enseñanza y aprendizaje de la Anatomía Humana fue demostrada en estudios preliminares de nuestro Laboratorio de Pedagogía y Ciencias de la

Educación (1-5), así como en publicaciones nacionales e internacionales (6-9).

También pudimos determinar beneficios cuali y cuantitativos en el rendimiento de los alumnos con el uso y la internalización de este tipo de Tecnología de la Información y la Comunicación (TIC) al estudio de la

materia Anatomía por parte de estudiantes universitarios. Dicho impacto en la esfera cognitiva de los educandos, así como la adquisición de competencias por parte de los mismos, estuvo determinado por las posibilidades que provee el EVEA en relación con: el tiempo de estudio de la materia (el EVEA se flexibiliza y adapta a las necesidades horarias de sus usuarios) (2, 5); con las posibilidades de comunicación (el EVEA permite intercambios entre los usuarios como tutorías asincrónicas de los docentes) (3, 7, 10); con el paradigma pedagógico bajo el cual fue diseñado (otorgándole un rol activo al usuario en el proceso de su aprendizaje) (8, 11); y la posibilidad de trabajo con imágenes bi y tridimensionales (que influyen en las habilidades visuoespaciales de sus usuarios, especialmente útiles en el estudio de la Anatomía) (12, 13).

El objetivo del presente trabajo de investigación fue evaluar la utilidad de un espacio virtual de enseñanza y aprendizaje en la rotación de Locomotor, especificando la anatomía topográfica de las distintas actividades. Asimismo, evaluar la adherencia subjetiva y utilidad con el recurso pedagógico en función de las características socio-económicas de los alumnos.

## MATERIALES Y MÉTODO.

Estudio observacional y transversal mediante el uso de un EVEA diseñado con el programa Moodle® que fue utilizado por una población de 313 alumnos de 3 comisiones del año 2011 de la cursada de Anatomía de la 3ª Cátedra de Anatomía Humana de la Facultad de Medicina de la Universidad de Buenos Aires. Las características poblacionales de la muestra se exhiben en la Figura 1.

El mencionado EVEA fue implementado como un recurso complementario de los trabajos prácticos (TP) con material cadavérico y de las clases teóricas, e incluyó distintas actividades: casos clínicos y clínico-quirúrgicos, imaginología con reconstrucciones en 3D y correlatos anatómo-clínicos.

Se obtuvieron los datos de las estadísticas que la plataforma Moodle® provee de cada alumno que ingresa a la misma en función a los trabajos prácticos que realizó durante la rotación de Locomotor. Para su

comparación, y atento a la estructura curricular de los TP de la materia, dividimos las actividades según la anatomía topográfica a la que pertenecían: tres actividades pertenecían a los prácticos de raquis y cráneo, seis a los prácticos de miembro superior y cinco a los del miembro inferior. Para cada zona anatómica se extrajo el promedio obtenido por cada alumno en las actividades de la topografía en cuestión. Aplicamos pruebas estadísticas (descriptivas e inferenciales) a los resultados y realizamos los gráficos utilizando el Microsoft Excel® 2007. No incluimos para el análisis los registros de las actividades realizadas en la semana de repaso previa al parcial de la rotación de Locomotor en que los alumnos tienen la posibilidad de acceso a todas las actividades realizadas. El presente trabajo de investigación se realizó atento a los reparos éticos y normativos vigentes (requisitos estipulados por las Good Clinical Practices -GCP-, disposiciones regulatorias y la adhesión a principios éticos con origen en la Declaración de Helsinki).

## RESULTADOS.

En los parámetros de uso pudimos determinar que el 46.33% (n=145) de los alumnos ingresaron entre 4 y 5 veces por semana. El mayor promedio de cantidad de ingresos por día al espacio virtual fue entre 2 y 3 veces (76,16%, n=229), realizándose dicho ingreso desde 24 a 72 horas posteriores al TP (35,14%; n=110) seguido por los ingresos el mismo día del TP (30,24%; n= 95) (Fig. 2). Registramos que para el 45.15% (n=141) de los alumnos el tiempo promedio de permanencia en el espacio virtual fue entre 20 y 40 minutos, destacándose la noche como banda horaria con mayor frecuencia de ingresos (40,15%; n=126) (Fig. 3). No hallamos diferencias significativas entre los promedios de resultados en las actividades según la anatomía topográfica.

Las actividades de miembro inferior fueron las que presentaron mejores índices en relación con la adherencia subjetiva y utilidad de las actividades en el espacio virtual (promedio de respuesta positiva =94,03%), en contraste con las de raquis y cuello (promedio=79,49%). El 98,3% de los alumnos manifestó que el conocimiento de la anatomía normal le sirvió para comprender los estudios de imágenes, seguido por el 90,63% que consideró que el intercambio docente-alumno vía virtual fue útil (Figs. 4, 5, 6 y 7).

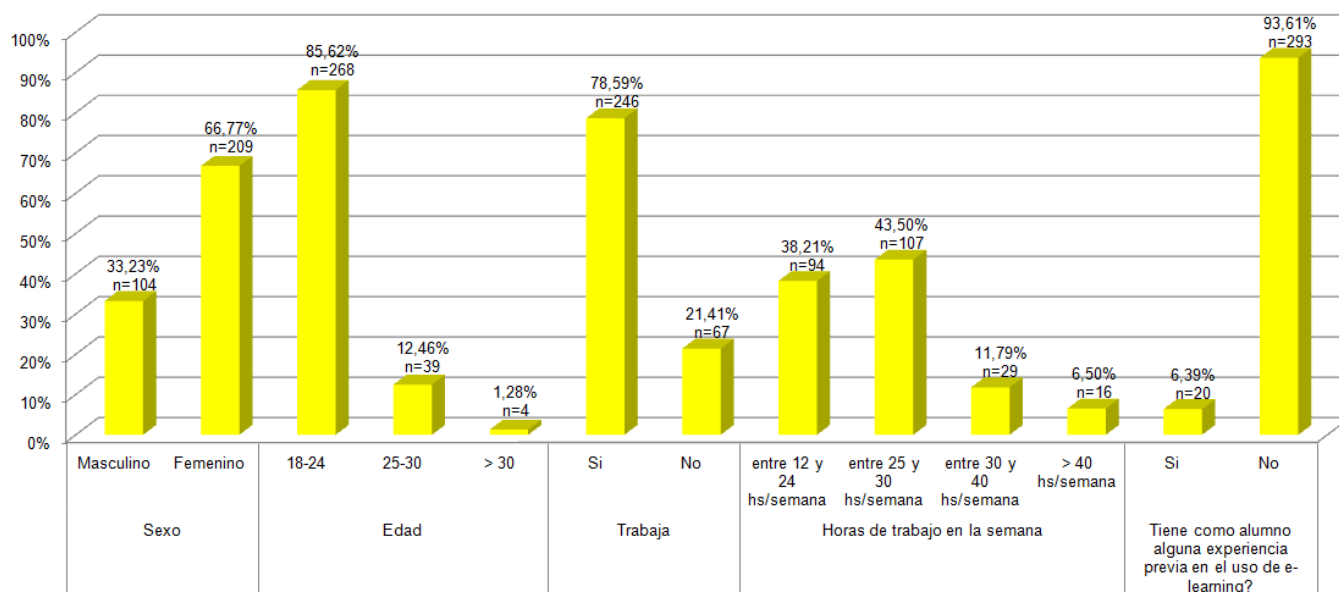
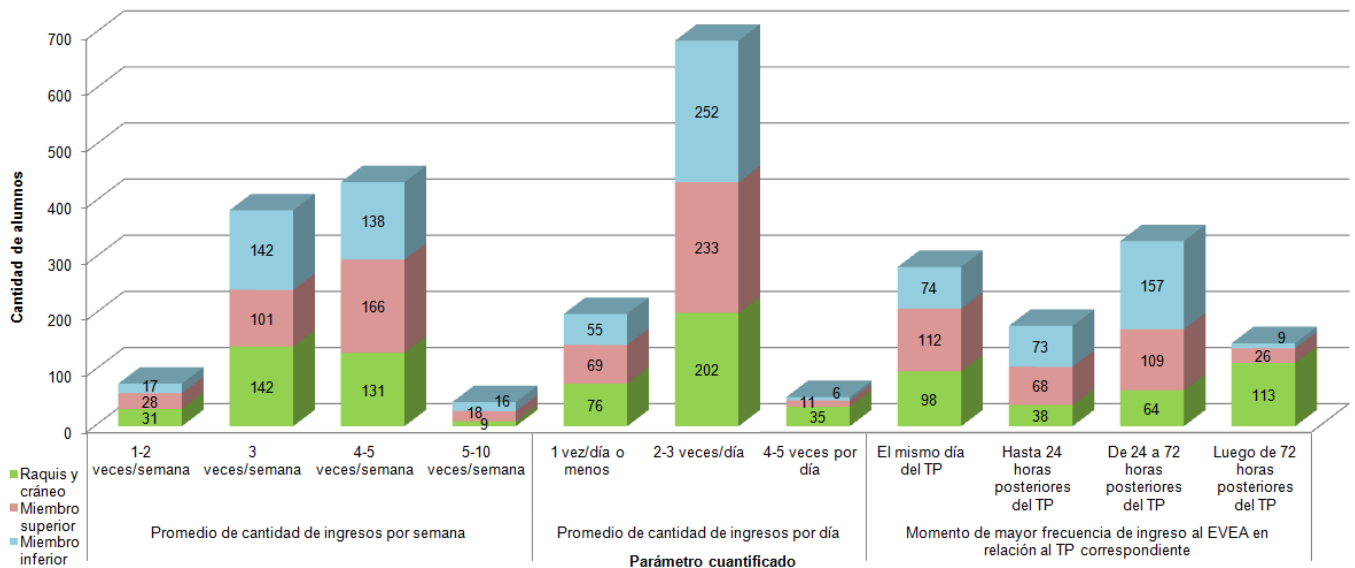
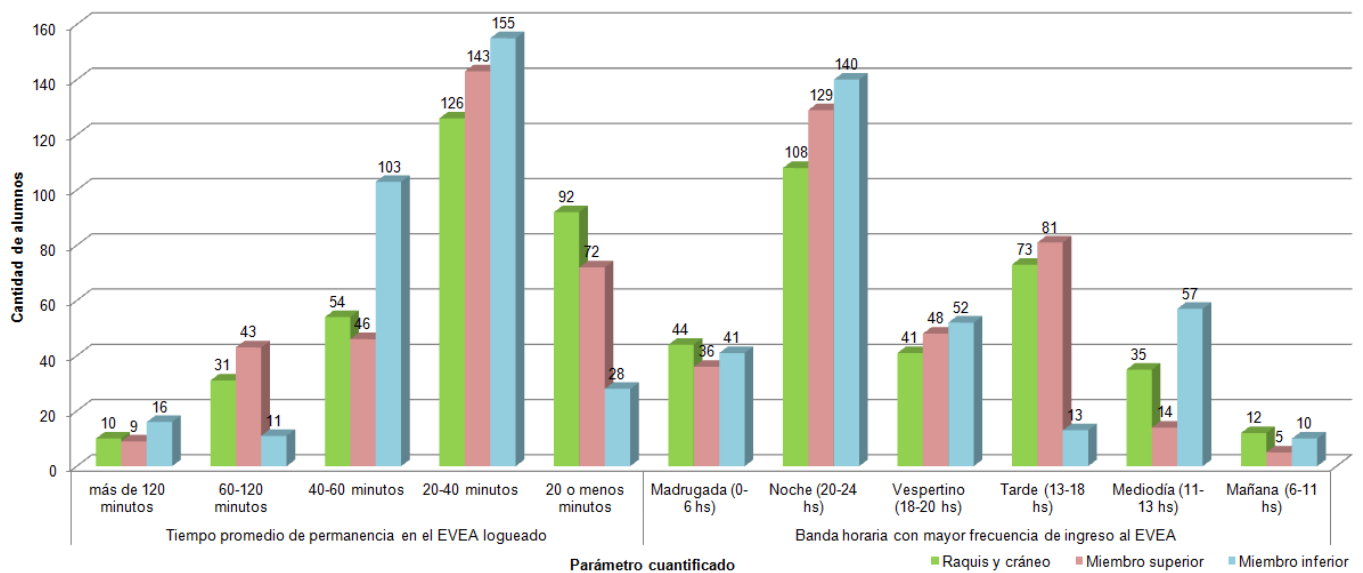


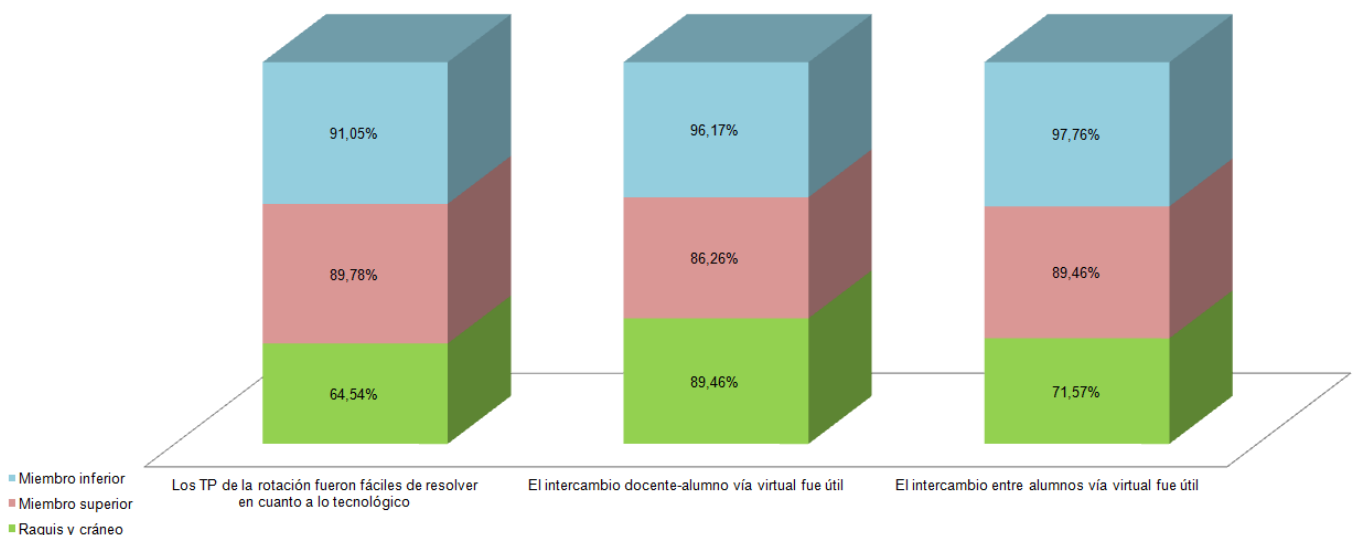
Fig. 1. Resultados numéricos y porcentuales de las características poblacionales de la muestra.



**Fig. 2.** Cantidad de respuestas a 3 parámetros evaluados sobre datos de uso del EVEA en función de la anatomía topográfica de los TP de esplanología.

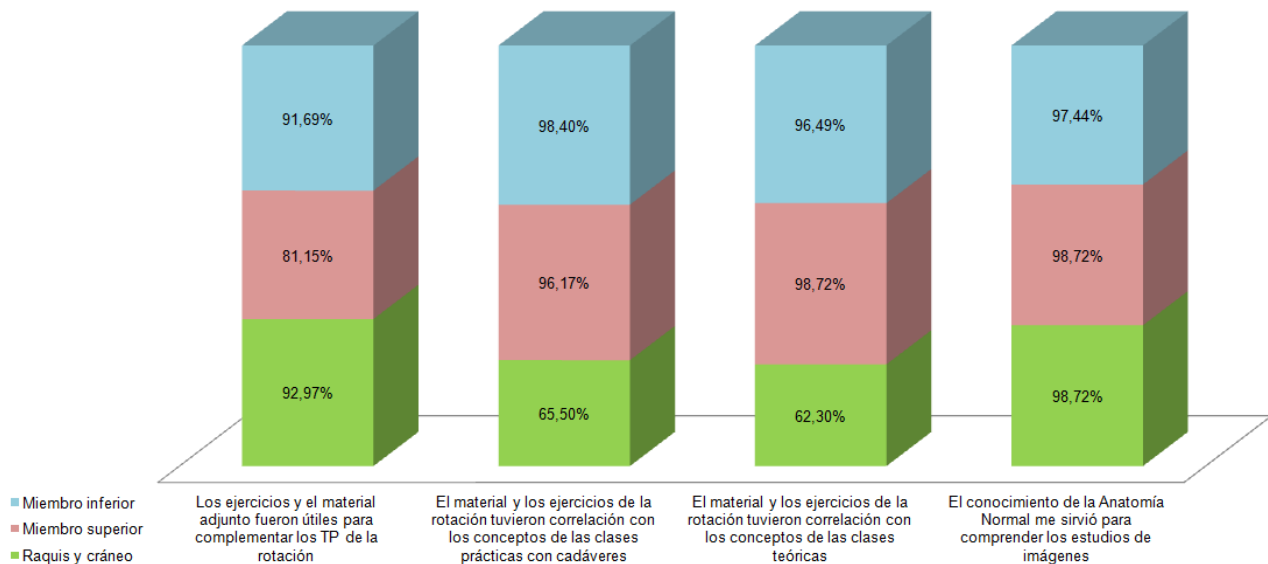


**Fig. 3.** Cantidad de respuestas a 2 parámetros evaluados sobre datos de uso del EVEA en función de la anatomía topográfica de los TP de esplanología.

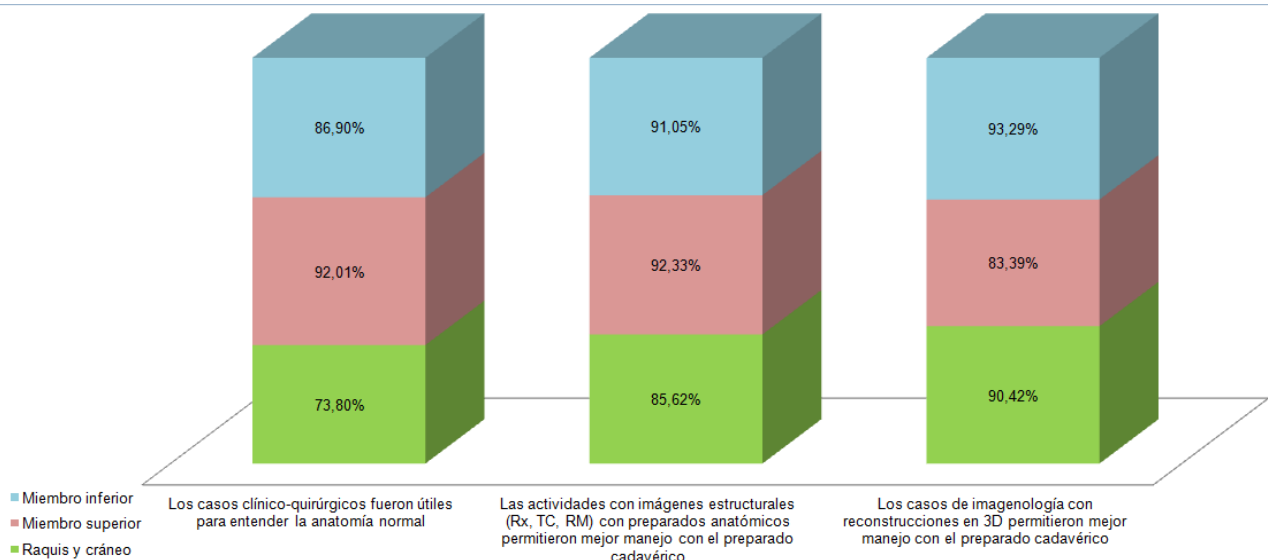


**Fig. 4.** Porcentaje de respuestas sobre 3 preguntas relacionadas con la adherencia subjetiva y utilidad de los alumnos en función de la anatomía topográfica de los TP de locomotor.

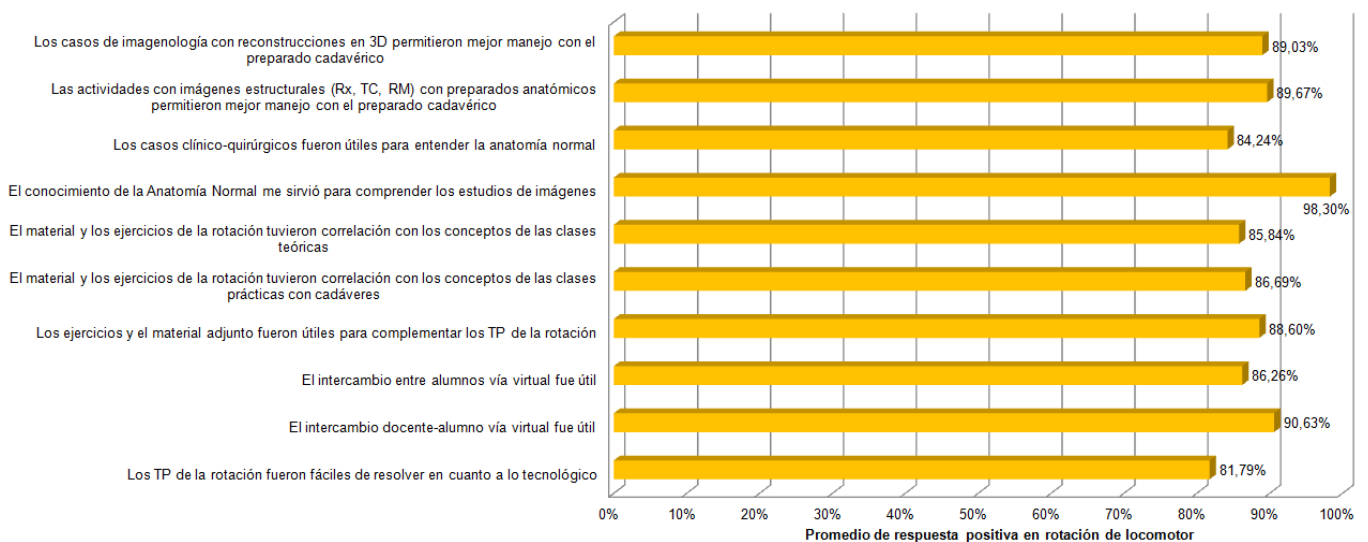




**Fig. 5.** Porcentaje de respuestas sobre 3 preguntas relacionadas con la adherencia subjetiva y utilidad de los alumnos en función de la anatomía topográfica de los TP de locomotor.



**Fig. 6.** Porcentaje de respuestas sobre 3 preguntas relacionadas con la adherencia subjetiva y utilidad de los alumnos en función de la anatomía topográfica de los TP de locomotor.



**Fig. 4.** Porcentaje de respuestas sobre 3 preguntas relacionadas con la adherencia subjetiva y utilidad de los alumnos en función de la anatomía topográfica de los TP de locomotor.

Al evaluar el rendimiento de los alumnos en las actividades, sin especificación de la estrategia pedagógica utilizada, las correspondientes a la anatomía topográfica del miembro superior obtuvieron el mayor número de alumnos aprobados (82,75%). Las actividades de raquis y cráneo registraron el mayor número de actividades aprobadas con el 100% de respuestas correctas, mientras las actividades de miembro inferior registraron el mayor número de alumnos con actividades desaprobadas (Figs. 8 y 9). Al estudiar el rendimiento según la estrategia pedagógica de las actividades pudimos observar que los casos de imagenología con reconstrucciones 3D fueron los que obtuvieron mayor porcentaje de alumnos aprobados (83,92%), seguidas por los casos clínicos y correlatos anatomo-clínicos (80,40%). Las actividades que in-

cluían imágenes estructurales obtuvieron el mayor porcentaje de aprobación con el 100% de respuestas correctas (39,51%) así como el mayor porcentaje de actividades desaprobadas (41,32%) (Fig. 10).

Por gráficos de correlación determinamos que la jornada laboral (cuantificada en horas/semana) presentó una correlación positiva con la cantidad de ingresos por semana ( $r^2=0,86$ ) y con la cantidad de ingresos por día al EVEA ( $r^2=0,78$ ) (Fig. 11). La cantidad de horas de trabajo semanal no presentaron correlación significativa con el rendimiento en los TP (Fig. 12) ni hallamos otras correlaciones significativas entre las variables analizadas.

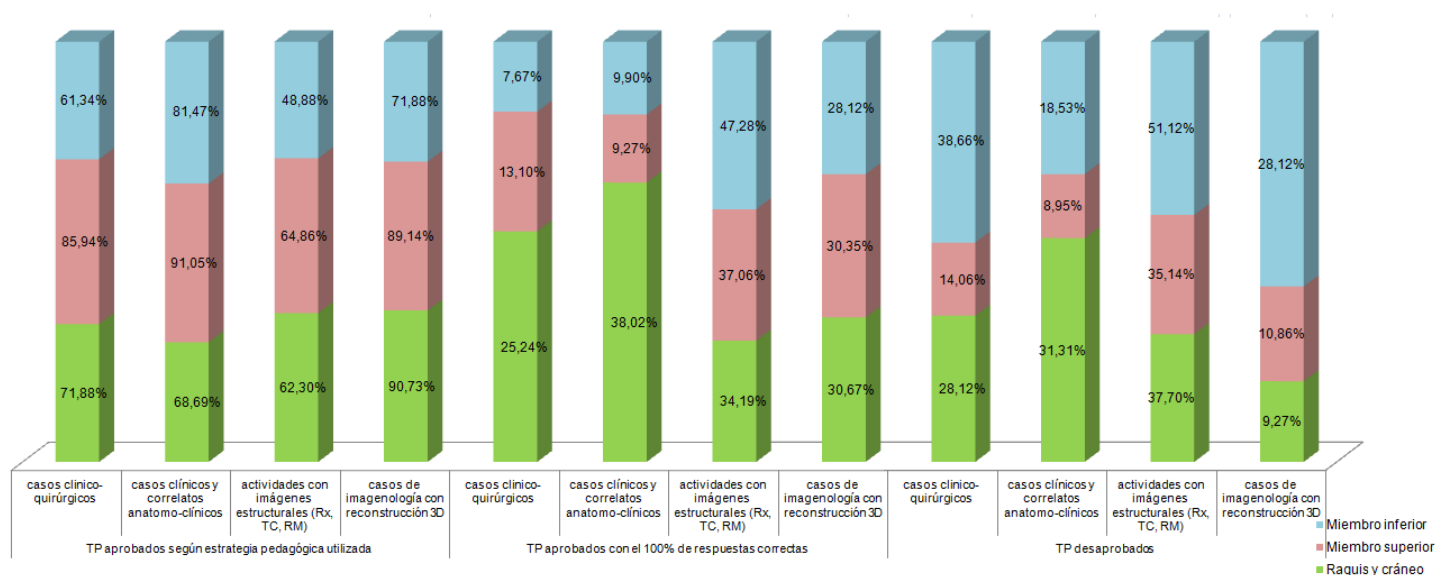


Fig. 8. Rendimiento de los alumnos en los ejercicios en función de la anatomía topográfica de los TP de locomotor.

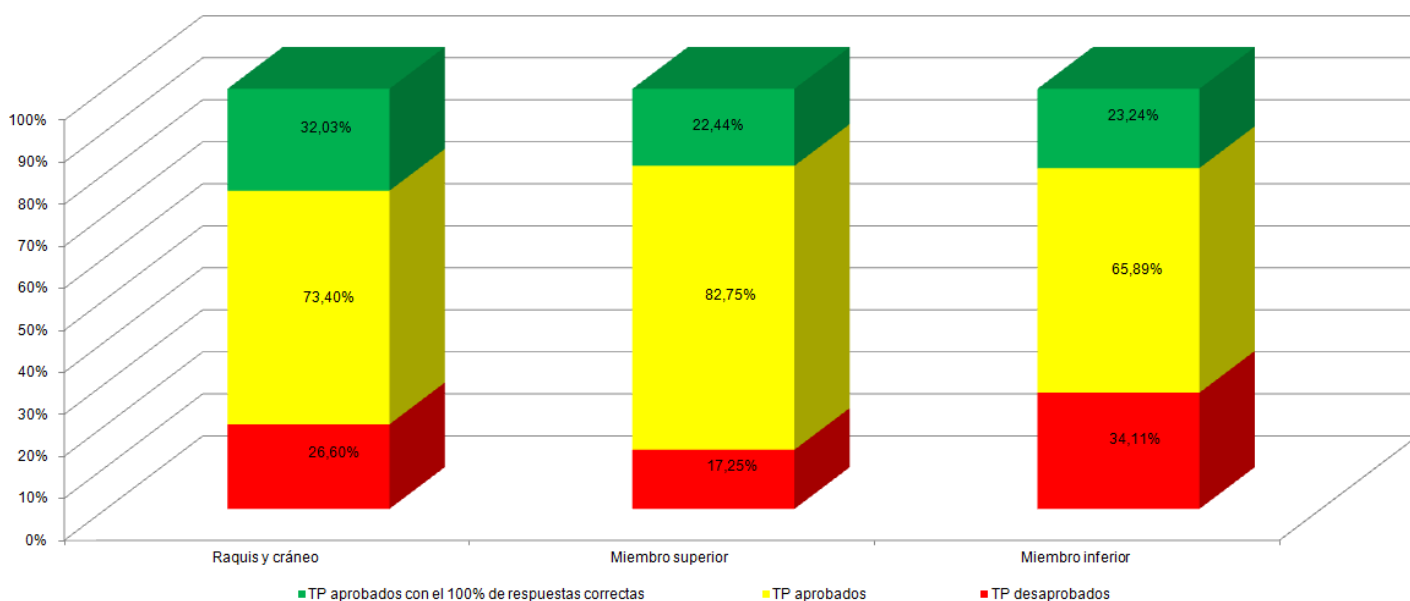


Fig. 9. Rendimiento de los alumnos en las actividades en función de la anatomía topográfica de los TP de locomotor.

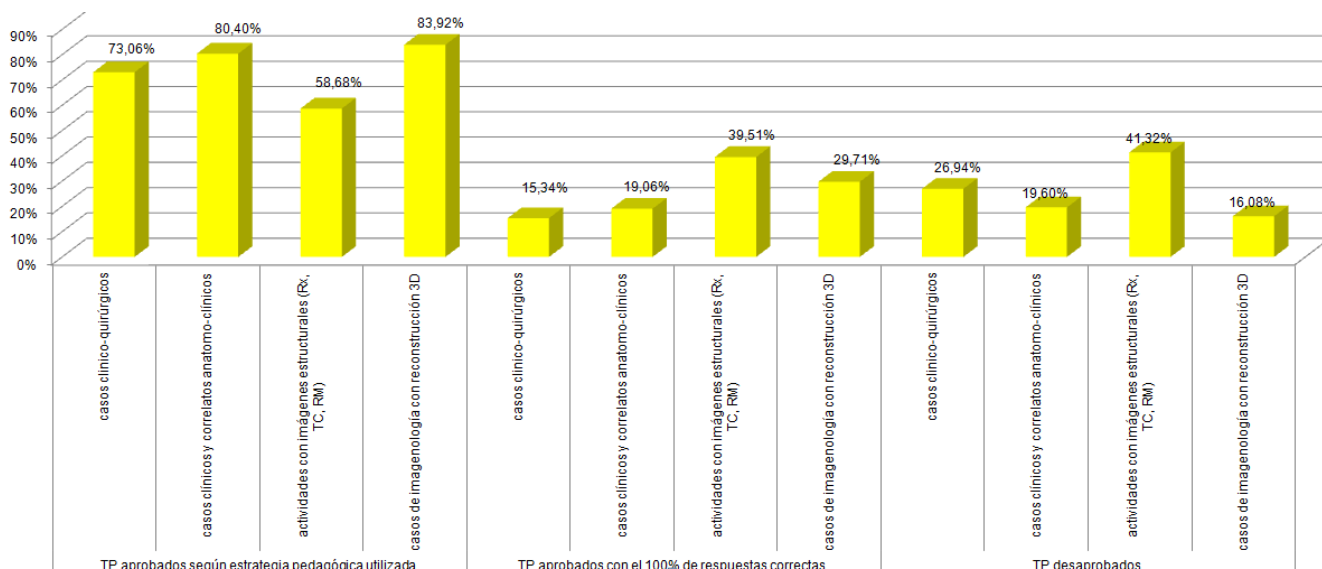


Fig. 10. Rendimiento de los alumnos en los ejercicios en función de la estrategia pedagógica de los mismos.

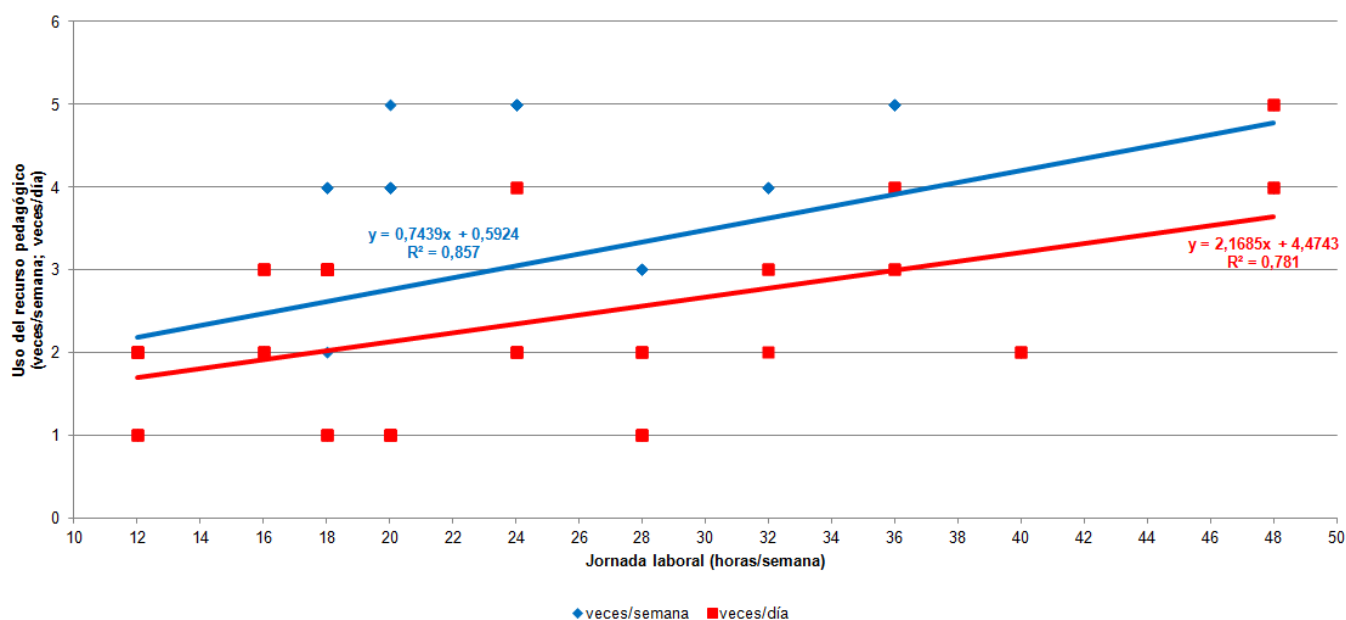


Fig. 11. Correlación entre la cantidad de horas por semana de jornada laboral y parámetros de uso del recurso pedagógico.

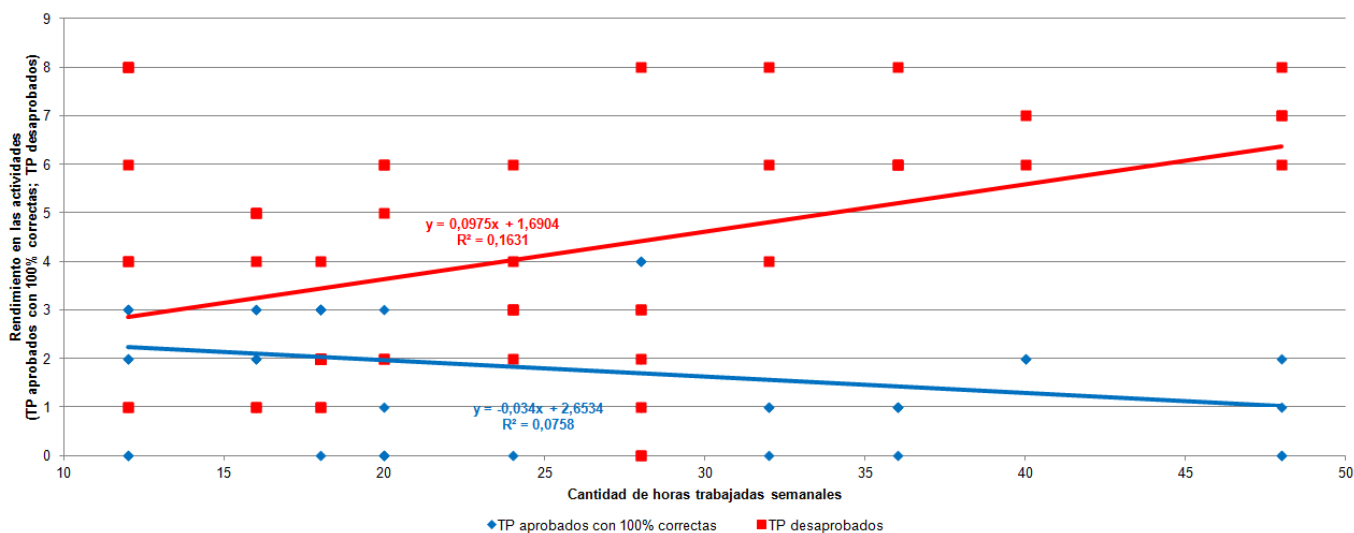


Fig. 12. Correlación entre la cantidad de horas de trabajo semanal de los alumnos y el rendimiento en las actividades.

## DISCUSIÓN.

Cada vez es más frecuente el uso de las Tecnologías de la Información y la Comunicación (TIC) en la enseñanza de Medicina (3, 4, 10). Los EVEAs permiten recrear el “ambiente del aula” en forma virtual, generando espacios o comunidades organizadas en torno al aprendizaje, aportando soluciones globales para resolver aspectos relacionados con lo pedagógico (2, 13). La finalidad es acercar a los alumnos, futuros médicos, a la comunidad académica, científica y a profesionales que continuamente producen conocimiento en este área; ofreciendo las ventajas de permitirles independencia de estudio y de horarios para adquirir conocimientos, brindarles acceso a bibliografía, estimular su interacción con el docente y con otros alumnos, realizar actividades con imágenes, casos clínicos y de correlato anatómico-clínico (12, 13). Esta herramienta genera el estímulo a través de la curiosidad natural humana y la búsqueda para resolver las incógnitas trazadas, conduciendo así hacia el desarrollo de la investigación y el pensamiento científico, para ser capaz de encontrar y definir lo esencial respecto a los fenómenos planteados que debe investigar.

Nuestros resultados respecto al uso de EVEA en la enseñanza y aprendizaje en la rotación de Locomotor de la materia Anatomía reflejan una alta adherencia por parte del alumnado, que en un alto porcentaje consideró que el intercambio docente-alumno vía virtual le fue de utilidad y que el conocimiento de la anatomía normal le sirvió para comprender los estudios de imágenes. Destacamos la noche como banda horaria con mayor frecuencia de ingresos a la plataforma, y observamos que el rendimiento en las actividades con imaginología con reconstrucciones 3D fueron los que obtuvieron mayor porcentaje de alumnos aprobados.

## CONCLUSIONES.

Los espacios virtuales de enseñanza y aprendizaje fueron de utilidad como recurso complementario a los prácticos de la rotación de Locomotor en nuestra población de estudiantes universitarios de Anatomía quienes demostraron una alta adherencia a las actividades del espacio virtual. Lo consideramos un instrumento de utilidad para el abordaje integral de la Anatomía Humana y su aplicabilidad clínico-quirúrgica e imaginológica, resultando un excelente medio para la combinación de conceptos y contenidos de la asignatura en interacción con otras, que enriquecen la capacitación y el futuro desarrollo profesional del educando desde los inicios de la carrera. Determinamos especificidades pedagógicas en las actividades según la anatomía topográfica que estuvieron relacionadas con la estrategia utilizada e influyeron en el rendimiento de los alumnos. El sistema resulta beneficiado por el seguimiento supervisado por profesionales en forma permanente, en el diseño y la resolución del problema expuesto.

## REFERENCIAS.

1. Algieri, R.D.; Mazzoglio y Nabar, M.J.; Dogliotti, C.G.; Gazzotti, A.; Jiménez Villarruel, H.N.; Rey, L. Perfil poblacional y elección de recursos pedagógicos entre alumnos recurrentes y no recurrentes. Revista del Hospital Aeronáutico Central 2010; 2:30-36.
2. Algieri, R.D.; Mazzoglio y Nabar, M.J.; Dogliotti, C.G.; Rey, L.; Gómez, A.; Tornese, E.B. Espacio virtual de enseñanza y aprendizaje aplicado en la enseñanza del tórax: adherencia y utilidad didáctica. Revista del Hospital Aeronáutico Central 2011; 7(2):37-39.
3. Algieri, R.D.; Ferrante, S.; Mazzoglio y Nabar, M.J. Implementación de TIC en la enseñanza universitaria de la anatomía del hígado: aspectos neurobiológicos y psicopedagógicos, 2008. Disponible en: [www.diegolevis.com.ar/secciones/Articulos/tic\\_medicina.pdf](http://www.diegolevis.com.ar/secciones/Articulos/tic_medicina.pdf)
4. Algieri, R. D.; Mazzoglio y Nabar, M.J.; Dogliotti, C.G.; Gazzotti, A. TICs aplicadas a la enseñanza del aparato digestivo. Int. J. Morphol. 2009; 27(4):1261-1268.
5. Lara, P.; Duart, J.M. Gestión de contenidos en el e-learning: acceso y uso de objetos de información como recurso estratégico. Revista de Universidad y Sociedad del Conocimiento 2005; 2(2):6-14. Disponible en: <http://www.uoc.edu/rusc/2/2/dt/esplara.pdf>

6. Buckingham, D. Nuevos medios, nuevos lugares de aprendizaje. Centre of the Study of Children; 2003. URL: [http://www.elearningeuropa.info/extras/pdf/brussels\\_media\\_literacy.pdf](http://www.elearningeuropa.info/extras/pdf/brussels_media_literacy.pdf).
7. Correa Gorospe, J.M.; Duart, J.M.; Lara, P.; Saigi, F. La integración de plataformas de e-learning en la docencia universitaria: Gestión de contenidos en el diseño de contenidos educativos. UOC 2003. Disponible en línea: <http://www.uoc.edu/dt/20237/index.html>
8. Molholm, S.; Sehatpour, P.; Mehta, A.D.; Shpaner, M.; Gomez-Ramirez, M.; Ortigue, S.; Dyke, J.P.; Schwartz, T.H.; Foxe, J.J. Audio-Visual Multisensory Integration in Superior Parietal Lobule Revealed by Human Intracranial Recordings. Journal of Neurophysiology 2006; 96:721-729.
9. Sweller, J.; van Merriënboer, J.; Paas, F. Cognitive Architecture and Instructional Design. Educational Psychology Review 1998; 10(3):251-296.
10. Levis, D. Enseñar y aprender con informática / Enseñar y aprender informática. Medios informáticos en la escuela argentina. En: Cabello-Levis (editores). Medios informáticos en la educación a principios del siglo XXI. Buenos Aires, Prometeo, 2007. pp.21-50.
11. Gazzotti, A.M.; Algieri, R.D.; Dogliotti, C.G.; Mazzoglio y Nabar, M.J.; Rey, L.; Jiménez Villarruel, H.N.; Gómez, A.; Pró, E.A. Adhesión al Espacio Virtual de Enseñanza y Aprendizaje (Moodle) en Alumnos de Anatomía. Rev. Arg. Anat. Onl. 2011; 2(2):60-63.
12. Popescu, B.M.; Navarro, V. Comparación del aprendizaje en internet con la clase convencional en estudiantes de medicina en Argentina. Educación Médica 2005; 8(4):204-207.
13. Tornese, E.B.; Dogliotti, C.G.; Mazzoglio y Nabar, M.J.; Algieri, R.D.; Gazzotti, A.; Jiménez Villarruel, H.N.; Rey, L.M.; Gómez, A. Entorno virtual de enseñanza y aprendizaje aplicado como recurso instruccional complementario en la enseñanza de neuroanatomía: aspectos poblacionales, didácticos y psicopedagógicos. Int. J. Morphol. 2011, 29(4):1130-1135.

### Comentario sobre el artículo de Pedagogía: Especificidades Pedagógicas en la Utilización de un EVEA para la Enseñanza del Aparato Locomotor.



#### PROF. DR. IVÁN SUAZO GALDAMES

- Miembro Consultor Extranjero de Revista Argentina de Anatomía Online.
- Secretario de la Asociación Panamericana de Anatomía.
- Profesor Titular - Director del Departamento de Morfofunción, Facultad de Medicina, Universidad Diego Portales, Santiago, Chile.

Revista Argentina de Anatomía Online 2012, Vol. 3, Nº 4, pp. 115.

Estimados colegas, en respuesta a su solicitud me permito enviar a ustedes el comentario del artículo denominado: “Especificidades pedagógicas en la utilización de un EVEA para la Enseñanza del Aparato Locomotor” de Algieri et al. Rev. Arg. Anat.

Los autores presentan los resultados de un estudio descriptivo sobre algunas variables asociadas al uso de ambientes virtuales para la enseñanza de la anatomía para el capítulo de aparato locomotor. El trabajo resulta interesante tanto por el número de estudiantes que participaron como por la cantidad de información recogida, pero especialmente porque se trata de un esfuerzo de reflexión pedagógica. Schön nos recuerda que cuando los profesores reflexionan acerca de su práctica esta mejora, este es el caso de este estudio, no tengo duda que los autores profundizarán en el análisis del impacto que las tecnologías de la información (TIC) tienen en el aprendizaje de sus estudiantes.

Sobre los resultados, los altos porcentaje de adherencia al modelo de EVEA nos confirman que nuestros estudiantes han incorporado en todos los aspectos de la vida las TIC, lo que debe ser considerado por los profesores como una oportunidad para el desarrollo de nuevas estrategias pedagógicas.

Prof. Dr. Iván Suazo Galdames

#### Referencias.

1. Schön, Donald A. *El profesional reflexivo: cómo piensan los profesionales cuando actúan*. Barcelona, Ed. Paidós, 1998.

## Reporte de Caso

# VARIANTE ANATÓMICA EN EL ORIGEN DE LA VENA PORTA: A PROPÓSITO DE UN CASO.

*Anatomical Variation in the Origin of Portal Vein: Case Report.*

AL-AWAD, ADEL<sup>1</sup>; GRANADOS, ANDRÉS<sup>2</sup>; SÁNCHEZ, ARLEEN<sup>2</sup>; SÁNCHEZ, MAURIBEL<sup>2</sup> & FERNÁNDEZ, RAMÓN<sup>2</sup>.



Adel Al-Awad

Departamento de Ciencias Morfológicas, Cátedra de Anatomía, Facultad de Medicina. La Universidad del Zulia. (LUZ). Venezuela.

E-Mail de Contacto: adelalawad@cantv.net, alawadadel@gmail.com

Recibido: 03 – 08 – 2012

Aceptado: 28 – 08 – 2012

Revista Argentina de Anatomía Online 2012, Vol. 3, Nº 4, pp. 116 – 119.

### Resumen

La vena porta (VP) es un vaso sanguíneo voluminoso que se origina de la unión de la vena lienica con la vena mesentérica superior. Sus variaciones son poco frecuentes, sin embargo se debe tener presente durante las cirugías pancreatoduodenales. Este trabajo tiene el propósito de describir la variación anatómica de la formación de la VP durante la disección de un cadáver.

Se realizaron 33 disecciones de cadáveres de ambos sexos, de los cuales 28 cadáveres fueron masculinos y 5 cadáveres femeninos, todos mayores de 18 años, tanto frescos como fijados en formol al 10%. A todos se les realizó evisceración con el propósito de realizar la disección de los pedículos de los distintos órganos del cadáver.

De los 33 cadáveres, 11 estaban en estado fresco y 22 fijados en formol; durante la disección de un bloque de víscera fresca del sexo masculino, a nivel del compartimiento supramesocólico, específicamente en el borde inferior del cuerpo del páncreas, se observó una variante anatómica del origen de la VP. Esta variación consistió en la ausencia de la vena mesentérica superior, sustituida por el tronco venoso gastrocólico, que se une con el tronco venoso formado por la unión de la vena ileocólica con la vena esplénica. La vena mesentérica inferior confluye en la vena esplénica.

El conocimiento de las variaciones anatómicas de la VP es fundamental en el campo clínico-quirúrgico para la disminución potencial de lesiones intraoperatorias (hemorragia) y complicaciones postoperatorias en las cirugías pancreáticas y del colon.

**Palabras claves:** vena porta, variaciones anatómicas, vena esplénica.

### Abstract

The portal vein (PV) is a large vessel which arises from the union of the lienic vein with the superior mesenteric vein. Their variations are rare, however it must be remembered during pancreaticoduodenal surgeries. This paper aims to describe the anatomical variation of the PV origin during a cadaveric dissection.

33 dissections of cadavers of both sexes were performed, 28 of them were male and 5 female, all over 18 years old, both fresh and fixed in 10% formalin. It was performed an evisceration of all of them, with the purpose of performing the dissection of the pedicles of the various organs of the cadaver.

Of the 33 cadavers, 11 were fresh and 22 were formalin-fixed, during dissection of a block of fresh viscera from the supramesocolic level from a male, specifically at the lower edge of the body of the pancreas, there was an anatomical variation of PV origin. This variation was in absence of superior mesenteric vein, replaced by the gastrocolic venous trunk which joins with the venous trunk formed by the junction of the ileocolic and splenic veins. The inferior mesenteric vein joins with splenic vein.

The knowledge of anatomical variations of the PV is fundamental in the clinical-surgical field to reduce potential intraoperative injuries (bleeding) and postoperative complications in pancreatic and colon surgery.

**Key words:** portal vein, anatomical variations, splenic vein.

**Autores:** 1 Profesor de Anatomía Humana de LUZ. Cirujano Hepatobiliar y Pancreático Hospital Coromoto de Maracaibo. Maracaibo, Venezuela. 2 CEDIAH: Comunidad Estudiantil para la Difusión e Investigación de la Anatomía Humana, Escuela de Medicina de la Universidad del Zulia.

## INTRODUCCIÓN.

La vena porta (VP) es un vaso sanguíneo voluminoso con un diámetro de 8 a 12mm en el adulto (1, 2). En la mayoría de los casos se forma por la unión de la vena mesentérica superior y la vena esplénica en la cara posterior del cuello pancreático (3, 4, 5) (ver Fig.1). Se dirige oblicuamente hacia arriba y a la derecha, distinguiéndose un trayecto retropancreático y uno radicular entre las hojas del ligamento hepatoduodenal. Penetra en el hilio hepático, bifurcándose en derecha e izquierda. Son afluentes de la VP las venas gástrica izquierda, gástrica derecha, pancreatoduodenal superior y prepilórica (3).

En su trayecto intrahepático la VP es asiento del mayor número de variaciones (6). Se han descrito pocas en su origen, relacionadas sobre

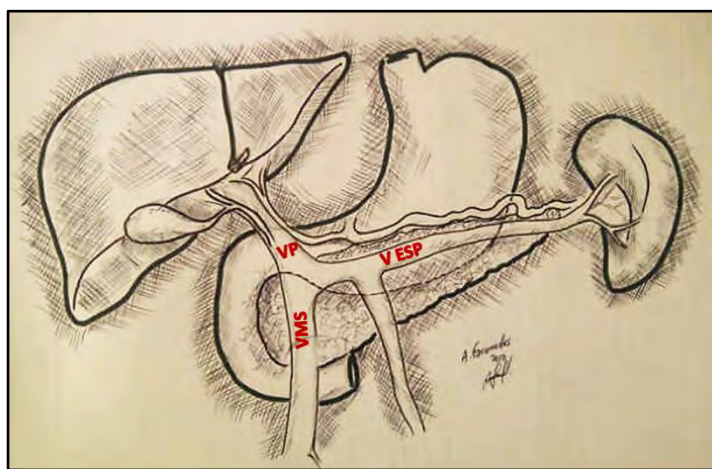
todo con la confluencia de la vena mesentérica inferior, que drena en la vena esplénica en un 60% de los casos y en menor cuantía a la mesentérica superior (7).

El sistema porta hepático es un puente transicional que aporta un 75 a 80% del flujo sanguíneo proveniente del tubo digestivo, direccionando los nutrientes hacia el hígado para su almacenamiento y distribución local o sistémica (7). La presión portal oscila entre 5 y 10 mmHg, superando a la venosa central, ya que debe franquear la barrera sinusoidal antes de desembocar en la cava inferior (7). Las anomalías del origen, trayecto y terminación de la VP incrementan el riesgo de hipertensión portal y, debido a la relación anatómica entre el páncreas y la VP, procesos neoplásicos de la cabeza y cuerpo pancreático pueden también ocasionar compresión extrínseca sobre las ramas predisponiendo a la

aparición de dicho síndrome (8).

En la patología del compartimiento supramesocólico, predominantemente tumoral, la anatomía vascular puede alterarse; en las cirugías pancreatoduodenales, pueden lesionarse pequeñas tributarias de la porta debido a la tracción inapropiada del área peripancreática de la cabeza (9, 10).

Conocer la anatomía normal y las variaciones del sistema portal es fundamental para realizar cualquier cirugía hepática, pancreática (resecciones pancreáticas centrales o corporocaudales) o pancreaticoduodenal. El objetivo del presente trabajo es difundir y describir una variación anatómica existente en el origen de la Vena Porta, nunca antes descrita en la literatura médica mundial, para un correcto manejo de la patología quirúrgica de hígado y páncreas (11-16).



**Fig. 1.** Vista anterior del espacio supramesocólico donde se observan la Vena Mesentérica Superior (VMS) confluyendo con la Vena Esplénica (VE) para formar la Vena Porta (VP).

## MATERIALES Y MÉTODOS.

Se disecaron 28 cadáveres masculinos y 5 femeninos mayores de 18 años, 11 frescos y 22 fijados en formol al 10% en el Instituto Anatómico de la Facultad de Medicina de La Universidad del Zulia. Se procedió a la apertura del cadáver con la Técnica de Virchow (17), a evaluar la disposición de los órganos intraabdominales, y a la evisceración.

Con la técnica de Rouviere (17) se identificó el pedículo hepático y la disposición anatómica de sus estructuras. La VP fue abordada a nivel pedicular y en la porción retropancreática junto a la vena mesentérica superior, disecando el borde inferior del páncreas de izquierda a derecha desde la cola. Otra forma es desinsertar el mesocolón transversal también de izquierda a derecha hasta identificar los vasos cólicos medios, rechazar el colon y el delgado hacia abajo y a la izquierda, y continuar disecando hasta la vena mesentérica superior.

Se hace una incisión en el borde inferior del páncreas desde su cabeza hasta la cola para movilizarlo fuera del retroperitoneo y visualizar la vena mesentérica inferior. Retrayendo en forma cefálica el borde inferior del cuerpo se identifica el tronco de las venas esplénica y mesentérica inferior, observándose los detalles de la distribución de la misma.

## RESULTADOS.

Durante la disección de un bloque de víscera fresca de sexo masculino en el borde inferior del cuerpo del páncreas se observó una variante anatómica del origen de la VP.

Al completar la separación del páncreas del retroperitoneo y de la fascia renal, e identificar la vena esplénica, se observó, de izquierda a derecha del cuerpo pancreático, una estructura venosa de menor calibre a la izquierda del ángulo duodenoeyunal: la vena mesentérica inferior (ver Fig. 2). Esta confluye directamente en la vena esplénica de manera casi perpendicular, formando un tronco de mayor calibre.

Siguiendo el recorrido de este tronco, a 1 cm aproximadamente, se visualiza otra estructura venosa, ahora a la derecha del ángulo duodenoeyunal, que corresponde a las venas yeyunoileales e ileocólicas confluyendo en la vena esplénica, formando un tronco de mayor diámetro ubicado en el borde inferior del cuello pancreático.

La tercera estructura venosa corresponde a la vena cólica derecha superior, o mejor dicho al tronco venoso gastrocólico, que recibe la vena cólica media y las pancreáticas inferiores. Esta vena asciende y se une con el tronco venoso anteriormente citado, a nivel retropancreático para formar la VP, que sigue su trayecto ascendente retropancreático hasta emerger por su borde superior y formar parte del pedículo hepático, ubicándose detrás de la arteria hepática y el conducto hepatocolédoco.

Podemos considerar tres modalidades de origen de la VP:

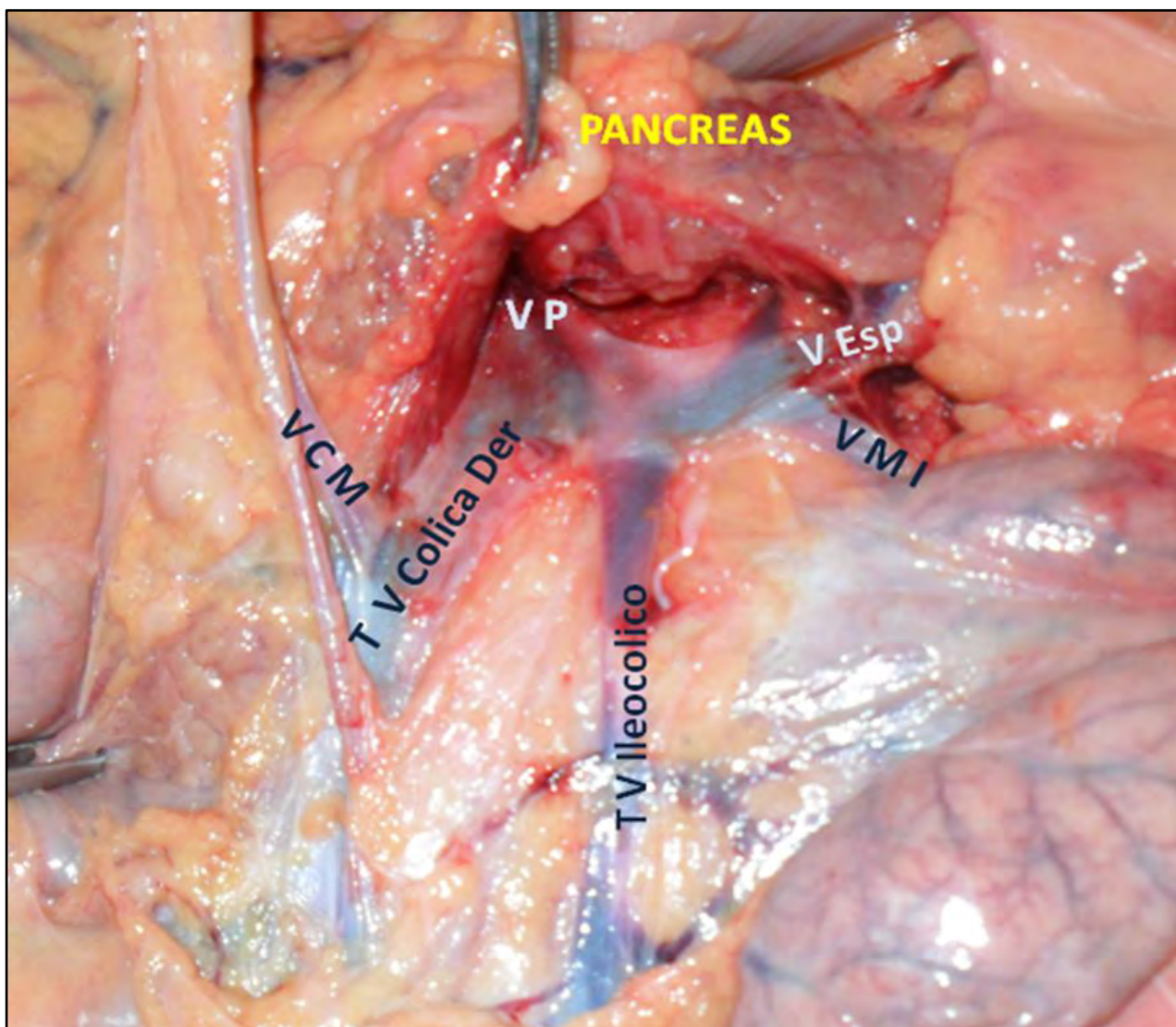
- 1.- Formación de la VP sin participación de la vena mesentérica superior, sustituida por el tronco venoso gastrocólico que se une con el tronco formado por la unión de la vena ileocólica con la esplénica. La vena mesentérica inferior continúa siendo tributaria de la esplénica.
- 2.- Formación de la VP por unión de la vena esplénica con el tronco venoso ileocólico; el tronco gastrocólico sería una de las primeras tributarias de la VP.
- 3.- Formación de la VP por unión de las venas esplénica, ileocólica y gastrocólica. La vena mesentérica inferior se continúa considerando tributaria de la vena esplénica.

## DISCUSIÓN.

Las variaciones de la arquitectura del sistema portal extrahepático son poco frecuentes; casi no existen reportes de sus anomalías. De hecho, estudios imagenológicos llevados a cabo por Katsuyoshi y col. (18) en individuos sanos y con cirrosis hepática, han demostrado que la formación, relaciones anatómicas y trayecto de la porta extrahepática tienen una distribución estadística constante y que coincide con la descripción clásica.

Sin embargo, uno de los primeros casos reportados, en 1920, describe el origen de la vena porta por delante de la cabeza pancreática, por la confluencia de la vena esplénica y los troncos venosos mesentéricos superior e inferior, siguiendo un trayecto preduodenal hacia arriba y a la derecha, en dirección al hilio hepático (19). Esta condición se ha relacionado con obstrucción intestinal a nivel del duodeno y con otras malformaciones intestinales (20).

La duplicación de la vena porta (21) o ausencia de la misma (22) constituyen variantes sumamente raras, relacionadas con un grado



**Fig. 2.** Vista anterior del borde inferior al páncreas y luego de la desinserción del mesocolón transverso donde se observan los dos troncos venosos que llegan de manera independiente para unirse con la vena esplénica (V Esp.) para formar la vena porta (VP). Vena cólica media (VCM), vena cólica derecha (TV Cólica Der), vena ileocólica (TV Ileocólica) y vena mesentérica inferior (VMI).

variable de hipertensión portal y afección sistémica, además de cuadro de obstrucción duodenal.

Morgan y Suparina destacaron la importancia y utilidad del conocimiento de las variaciones de persistencia del ducto venoso entre otras variaciones en el manejo, no solo de patología quirúrgica del páncreas y del duodeno, sino también en casos de ruptura traumática del mesenterio (22, 23).

De igual modo, Gorantla y col. (24) describieron a la vena porta formada por la unión de las venas esplénica, mesentérica superior e inferior, así como la vena gástrica izquierda drenando a la vena mesentérica superior.

Las estructuras vasculares de aparición más precoz en desarrollo hepático son las venas vitelinas que, alrededor de la cuarta semana de gestación, transportan la sangre del saco vitelino hacia el plexo sinusoidal primitivo (25). Las venas vitelinas derecha e izquierda se comunican por tres anastomosis alrededor del intestino; de éstas, la superior origina la porción intrahepática de la porta y las inferiores formarán la extrahepática. La involución selectiva de la porción caudal de la vena vitelina derecha y de la porción cefálica de la vena vitelina izquierda, es responsable de la disposición anatómica retropancreática de la VP a nivel de su origen para

luego adquirir una forma discreta de “S” hasta llegar a la placa hilar.

Los vasos regionales del tubo digestivo medio drenan en la porción caudal de la vena vitelina izquierda, que se convertirá en el segmento terminal de la vena mesentérica superior, que confluye con la recién formada vena esplénica. Se ha propuesto que fallos en la señalización y apoptosis de estos segmentos de las venas vitelinas, darán lugar a variantes anatómicas como duplicación, ausencia congénita de la vena porta, localización pre-pancreática o variaciones en los troncos venosos que confluyen para formarla (26, 27).

En nuestro caso, la variación en el origen de la VP tiene una importancia crucial durante la pancreatoduodenectomía; la presencia del tronco gastrocólico como uno de los responsables de formar la VP, podría ser mal interpretada como vena pancreatoduodenal inferior.

Otra situación que pudiera traer la posibilidad de sangrado, es durante una colectomía derecha por cáncer donde, debido al mantenimiento del criterio de radicalidad, se tiene que identificar la vena mesentérica superior para disecar a la derecha y localizar la vena cólica derecha superior. En esta variante eso sería imposible, interpretando al tronco gastrocólico como vena mesentérica superior.

## CONCLUSIONES.

El conocimiento de los mecanismos embrio-patológicos presentes en el desarrollo de la anatomía humana es factor de reconocimiento fundamental debido a las variaciones estructurales congénitas presentes en cada individuo, además el conocimiento de las variaciones anatómicas de la VP es importante en el campo clínico-quirúrgico para la disminución potencial de lesiones intraoperatorias (Hemorragia) y complicaciones postoperatorias en las cirugías pancreáticas y del colon.

## REFERENCIAS.

1. Gazelle, G.; Saini, S.; Mueller, P. *Hepatobiliary and Pancreatic Radiology: Imaging and Intervention*. 1era edición. Editorial Thieme Medical Publishers, New York – 1998. Pp.295.
2. Sanders, R.; Winter, T. *Clinical Sonography: A Practical Guide*. 4ta Edición. Editorial Lippincott Williams & Wilkins. United States of America – 2007. Pp. 220.
3. Latarjet, A.; Ruiz Liard, A. *Anatomía humana*. 4ta edición. Editorial Panamericana, Buenos Aires – 2007. pp: 1388-1393.
4. Burroughs, A.K. *The Hepatic Artery, Portal Venous System and Portal Hypertension: The Hepatic Veins and Liver in Circulatory Failure*, in *Sherlock's Diseases of the Liver and Biliary System*. 12th Edition 2011, Editorial Wiley-Blackwell, Oxford, UK. pp. 156-158.
5. Sinnatambay, C.S. *Anatomía de Last: Regional y Aplicada*. 1era Edición 1999; Editorial Paidotribo, Barcelona-España.. pp. 236-240.
6. Da Silveira, V.; Ribeiro, J. *El trasplante hepático en el comienzo del milenio*. Capítulo 2: Anatomía y Fisiología Hepática. 1era Edición. São Paulo: Editora Atheneu, 2006. pp.19-23.
7. Moore, K.; Dalley, A. *Anatomía con orientación clínica*. 5ta edición. Editorial Panamericana, México - 2007. pp. 279.
8. Primignani, M. *Portal Vein Thrombosis, Revisited*. *Digestive and Liver Disease* 2010; 42(3):163-170.
9. Jin, G.; Tuo, H.; Sugiyama, M.; Oki, A.; Abe, N.; Mori, T.; Masaki, T.; Atomi, Y. *Anatomic study of the superior right colic vein: its relevance to pancreatic and colonic surgery*. *Am J Surg* 2006;191:100-103.
10. Kimura, W. *Surgical anatomy of the pancreas for limited resection*. *J Hepatobiliary Pancreat Surg* 2000;7(5):473-479.
11. Abeloff, M.D.; Armitage, J.D.; Lichter, A.S.; Niederhuber, J.E.; Kastan, M.B.; McKenna, W.G. *Carcinoma of the pancreas*. *Abeloff's Clinical Oncology*. 4a. Edición. New York: Churchill Livingstone; 1995.
12. Fortner, J.G.; Kim, D.K.; Cubilla, A.; Turnbull, A.; Pahnke, L.D.; Shils, M.E. *Regional pancreatectomy: en bloc pancreatic, portal vein and lymph node resection*. *Am. Surg.* 1977; 183: 42-50.
13. Atsushi Nanashima; Takafumi Abo; Masaki Kunizaki; Hiroaki Takeshita; Shigekazu Hidaka; Terumitsu Sawai; Takeshi Nagayasu. *Portal vein anastomosis with parachute method in hepatectomy and pancreatectomy*. *Hepatogastroenterology* 2012; 59(116):1000-1002.
14. Launois, B.; Stasik, C.; Bardaxoglou, E.; Meunier, B.; Campion, J.P.; Greco, L.; Sutherland, F. *Who benefits from portal vein resection during pancreaticoduodenectomy for pancreatic cancer?*. *World Journal of Surgery*. 1999; 23(9):926-929.
15. Aramaki, M.; Matsumoto, T.; Etoh, T.; Ishio, T.; Himeno, Y.; Sasaki, A.; Yada, K.; Kawano, K.; Kitano, S. *Clinical significance of combined pancreas and portal vein resection in surgery for pancreatic adenocarcinoma*. *Hepatogastroenterology* 2003; 50(49): 263-266.
16. Tashiro, S.; Uchino, R.; Hiraoka, T.; Tsuji, T.; Kawamoto, S.; Saitoh, N.; Yamasaki, K.; Miyauchi, Y. *Surgical indication and significance of portal vein resection in biliary and pancreatic cancer*. *Surgery* 1991; 109 (4):481-487.
17. Rouviere, H. *Anatomía y Diseción*. Tercera Edición. Salvat Editores, S.A. Barcelona: 1998, p. 602-612.
18. Ito, K.; Blasbalg, R.; Hussain, S.M.; Mitchell, D.G. *Portal vein and its tributaries: evaluation with thin-section three-dimensional contrast-enhanced dynamic fat-suppressed MR imaging*. *Radiology* 2000; 215:381-386.
19. Knight, H.O. *An anomalous portal vein with its surgical danger*. *Ann Surg* 1921; 74(6):697-699.
20. Esscher, T. *Predoduodenal portal vein—a cause of intestinal obstruction?*. *J Pediatr Surg*. 1980; 15(5):609-612.
21. Dighe, M.; Vaidya, S. *Duplication of the portal vein: a rare congenital anomaly*. *The British Journal of Radiology* 2009; 82: e32–e34.
22. Morgan, G.; Superina, R. *Congenital absence of the portal vein: Two cases and a proposed classification system for portasystemic vascular anomalies*. *Journal of Pediatric Surgery* 1994; 29(9):1239-1241.
23. Kellinman, R.E. *The Liver. Walker's Pediatric Gastrointestinal Disease: Physiology, Diagnosis, Management*. Volume II. Section IV. 5ta Edición, BC Decker, Ontario: pp 749 – 752.
24. Vasavi Rakesh Gorantla; Bhagath Kumar Potu; Thejodhar Pulakunta; Venkata Ramana Volla; Pavan Kumar Addala; Soubhagya Ranjan Nayak. *Anomalous formation of the portal vein: a case report*. *J Vasc Bras*. [online]. 2007; vol.6, n.4 [cited 2012-06-23], pp. 399-401. ISSN 1677-5449.
25. Bhatnagar, S.M. *The Cardiovascular System. Essentials of Human Embryology*. 3era Edición, Orient Longman Limited, Bombay: pp 162-165.
26. Marks, C. *Developmental basis of the portal venous system*. *The American Journal of Surgery* 1969; 117(5):671-681.
27. Guo-Hua Hu, Lai-Gen Shen, Jin Yang, Jin-Hua Mei, Yue-Feng Zhu. *Insight into congenital absence of the portal vein: Is it rare?*. *World J Gastroenterol* 2008; 14(39): 5969-5979.

### Comentario sobre el artículo de Reporte de Caso: Variante Anatómica en el Origen de la Vena Porta: A Propósito de Un Caso.



#### PROF. DR. VICENTE MITIDIERI

- Editor Honorario de Revista Argentina de Anatomía Online.
- Profesor Adjunto Semi Exclusivo de la 2ª Cátedra de Anatomía, Facultad de Medicina, Universidad de Buenos Aires.
- Cirujano General, Especialista en Hígado y Vías Biliares.

Revista Argentina de Anatomía Online 2012, Vol. 3, N° 4, pp. 119.

El interesante trabajo presentado por el Dr. Al-Awad y colaboradores pone una vez más en evidencia las dificultades con que podemos encontrarnos los cirujanos cuando las variantes anatómicas complican el acto operatorio, y nos obligan a adoptar variantes técnicas creativas para evitar lesionar estructuras que no deben lesionarse.

Los autores aseveran con razón que “las variaciones de la arquitectura del sistema portal extrahepático son poco frecuentes por lo que no existen casi reportes de sus anomalías en detalle... se ha demostrado que la formación, relaciones anatómicas y trayecto de la porta extrahepática tienen una distribución estadística constante y que coincide con la descripción clásica”.

Es en el trayecto portal intrahepático donde se observa la mayor variabilidad. El flujo sanguíneo fetal a partir de la vena umbilical, futura porción terminal de la rama izquierda de la porta, sin duda contribuye a que las variaciones sean más complejas cuanto más a la derecha nos encontremos.

Sin embargo, las variaciones de la porción extrahepática existen; varios casos se han reportado, también en la Argentina, de porta preduodenal. Por otra parte, es común observar que solo uno de los vasos de la curvatura menor gástrica, habitualmente la gástrica izquierda, es afluente directo de la porta, mientras el restante se distribuye por las paredes del estómago.

En cuanto al caso descrito, me inclino a considerar como vena porta al vaso formado una vez que ha recibido los afluentes ileocólicos y el tronco de la cólica derecha superior con la pancreático duodenal y la cólica media. No me parece adecuado considerar al tronco gastrocólico como afluente de la porta, ya que habitualmente es afluente de la vena mesentérica superior, que aquí no se ha formado. Tomar como vena porta al vaso formado antes de la llegada del tronco gastrocólico nos llevará con seguridad a lesionarlo, complicando severamente la intervención quirúrgica.

Es indudable que la gran cantidad de variaciones hace prácticamente imposible tenerlas presentes a todas en el acto operatorio. Por otra parte, el cirujano podría encontrar nuevas variaciones. Los estudios angiográficos en sus diferentes formas permiten conocer con alguna certeza los afluentes de la porta extrahepática de antemano. La ecografía, la distribución portal intrahepática. Sin embargo, cada paciente podrá presentar una variante única e irrepetible, como él mismo.

Ante cirugías complejas como la duodenopancreática surge la necesidad de crear una anatomía diferente en su concepción; una anatomía individual, propia para cada caso. Ya no alcanza conocer porcentajes de probabilidades de tal o cual variedad anatómica. Los que hacemos cirugía sabemos que la variedad que presenta nuestro paciente representa para él el 100 % de los casos. Ingresar a la sala de operaciones sabiendo con qué cartas se va a jugar permitirá tener las mejores oportunidades para ganar este difícil partido.

Prof. Dr. Vicente Mitidieri



## DETERMINACIÓN DEL TAMAÑO RENAL POR ULTRASONOGRAFÍA EN ADULTOS ARGENTINOS.

*Ultrasonography Renal Length Determination in Argentine Adults.*



Griselda Irina Bratti,

BRATTI, GRISELDA IRINA<sup>1,2</sup>; ROMANO BARRERA, FEDERICO EXEQUIEL<sup>2</sup>;  
MILEO, FEDERICO GASTÓN<sup>2</sup>; INVERNOZ, YAMIL<sup>2</sup>; GÓMEZ, CÉSAR<sup>2</sup> & BENDERSKY, MARIANA<sup>2</sup>.

1 Servicio de Nefrología del Hospital Italiano de Buenos Aires, Argentina.

2 Laboratorio de Anatomía Viviente, 3' Cátedra de Anatomía, Facultad de Medicina, Universidad de Buenos Aires. Argentina.

E-Mail de Contacto: griselda.bratti@hospitalitaliano.org.ar

Recibido: 10 – 08 – 2012

Aceptado: 28 – 08 – 2012

Revista Argentina de Anatomía Online 2012, Vol. 3, Nº 4, pp. 120 – 123.

### Resumen

La estimación del tamaño renal es un parámetro importante en la evaluación clínica y en el manejo de pacientes adultos con enfermedad renal. El diámetro longitudinal máximo (DLM) de ambos riñones puede verse influenciado por la talla, edad, sexo e índice de masa corporal sin que esto exprese alteración en el filtrado glomerular. Sin embargo, los cambios en el tamaño renal entre una examinación y otra pueden representar una evidencia muy sugerente de enfermedad, por lo que su interpretación requiere parámetros específicos para la población a estudiar. La ausencia de un nomograma renal de adultos ajustado a las variables antropométricas argentinas y regionales, determina la necesidad de determinación del tamaño renal poblacional promedio para adultos locales.

La comparación del tamaño renal de nuestros pacientes con parámetros de normalidad ajustados a las distintas variables antropométricas nos ayudará a entender mejor la patología renal y a definir la utilidad de distintos métodos diagnósticos o del tratamiento inmunosupresor.

Se analizaron en forma retrospectiva las mediciones ultrasonográficas renales de 400 pacientes atendidos en el Hospital Italiano de Buenos Aires, en el período de tiempo comprendido entre el 1 de junio del 2011 y el 31 de junio del 2012. Fueron excluidos 302 pacientes con patologías que pudieran modificar el tamaño renal. Las variables consideradas fueron sexo, edad, longitud renal derecha e izquierda, talla, peso, valor de creatinina e índice de masa corporal. Resultaron 98 sujetos incluidos para su estudio: 63 mujeres y 35 varones. La longitud renal promedio fue de 110mm (DS+/-7,771mm) para el riñón derecho y 110mm (DS+/-8,018mm) para el riñón izquierdo; sin embargo la diferencia no resultó estadísticamente significativa (p=0.33).

Los datos obtenidos demuestran que el DLM izquierdo es levemente superior en relación al DLM derecho en concomitancia con la información aportada por la bibliografía vigente. En adultos, la principal variable es el peso. La regresión del DLM conforme a la edad, en líneas generales está también de acuerdo con los datos arrojados por investigaciones anteriores. Los datos obtenidos a partir de una población grande de sujetos normales, permiten predecir el tamaño renal a partir de variables antropométricas.

**Palabras clave:** longitud renal; ecografía renal; adultos; antropometría; anatomía.

### Abstract

The estimation of renal size is an important parameter in clinical evaluation and management of adult patients with renal disease. The maximum longitudinal diameter (MLD) of both kidneys may be influenced by height, age, sex and body mass index without expressing change in glomerular filtration rate. However, changes in renal size between examinations may be a suggestive evidence of disease, thus highly specific parameters are needed for understand this differences.

The absence of an adult renal nomogram adjusted to Argentine and regional anthropometric standards determines the need of assessment of renal adult average size for local people. Comparison of patient's renal size with normal-anthropometric-adjusted parameters will help us to understand better renal pathology and define the usefulness of different diagnostic methods or immunosuppressive therapy.

Renal ultrasonographic measurements from 400 patients treated in the Hospital Italiano of Buenos Aires from June 1, 2011 to June 31, 2012 were retrospectively analyzed. Exclusion criteria were applied to 302 patients due to diseases that could alter kidney size. Gender, age, right and left renal length, height, weight, creatinine serum levels and body mass index were the analyzed factors.

Ninety-eight subjects were included for this study: 63 women and 35 men. Average renal length was 110 mm (SD +/- 7.771 mm) for the right kidney and 110mm (SD +/- 8.018 mm) for the left kidney, even though the difference was not statistically significant (p = 0.33).

Obtained data show that left MLD is slightly higher than right DLM in conjunction with information provided by existing literature. In adults the main variable is weight. DLM regression according to age is in broad agreement with informed results from previous investigations. Data obtained from a large normal subjects population can be used to predict kidney size from anthropometric standards.

**Key words:** renal length; renal ultrasound; adult anthropometry; anatomy

### INTRODUCCIÓN.

La estimación del tamaño renal es un parámetro importante en la evaluación clínica y en el manejo de pacientes adultos con enfermedad renal (1,2). Mientras que en textos de anatomía se describe un riñón adulto de 12 cm de largo, 6 cm de ancho y 3 de profundidad (3), la revisión de literatura actual especializada indica que el tamaño renal varía en función de la edad, sexo, altura, índice de masa corporal, área

corporal total, embarazo y factores de comorbilidad (1-5). El diámetro longitudinal máximo (DLM) de ambos riñones puede verse influenciado por la talla, edad, sexo e índice de masa corporal sin que esto exprese alteración en el filtrado glomerular. Sin embargo cambios en el tamaño renal entre una examinación y otra pueden ser una evidencia muy sugerente de enfermedad, por lo que su interpretación requiere parámetros específicos para la población a estudiar (1, 2).

En contraste con la abundante información disponible sobre niños y recién nacidos (6, 7) pocos reportes han sido publicados sobre mediciones renales en adultos. Escasos análisis fueron publicados en pocos países (1, 2, 4, 5, 8-17). La ausencia de un nomograma renal de adultos ajustado a las variables antropométricas argentinas y regionales determina la necesidad de determinación del tamaño renal poblacional promedio para adultos locales.

Si bien la tomografía computada y la resonancia magnética son métodos más efectivos en la determinación de parámetros morfológicos y cuantitativos renales, la necesidad de utilización de energía ionizante y contrastes potencialmente nefrotóxicos de la primera y la dificultad de acceso a la tecnología de la segunda limitan sustancialmente su uso como métodos no invasivos de rutina (18, 19). Sumado a ello la ultrasonografía es un método útil, accesible, de alta reproducibilidad (2, 19, 20), económico, no invasivo y no ionizante para realizar de forma confiable la medición del tamaño renal.

La comparación del tamaño renal de nuestros pacientes con parámetros de normalidad ajustados a las distintas variables antropométricas nos ayudará a entender mejor la patología renal y definir la utilidad de distintos métodos diagnósticos, por ejemplo el costo/beneficio de realizar biopsia renal, o tratamiento inmunosupresor.

## MATERIALES Y MÉTODOS.

Se analizaron en forma retrospectiva las mediciones ultrasonográficas renales (distancia polo a polo) de 400 pacientes atendidos en el Hospital Italiano de Buenos Aires, en el periodo comprendido entre el 1 de junio del 2011 y el 31 de junio del 2012. Fueron realizadas por el mismo operador experimentado, a fin de evitar variaciones interobservador, con un equipo de ultrasonografía Toshiba Nemio 20, transductor Convex 3-5 Mhz. Para cada riñón se realizaron tres mediciones con el paciente en

decúbito dorsal informando la mayor de ellas en términos absolutos (ver Fig. 1).

Fueron excluidos 302 pacientes con patologías que pudieran modificar el tamaño renal: hipertensión arterial, diabetes, pacientes monorrenos, insuficiencia renal (creatinina > 1.2mg/dl), obesidad (IMC > 30), poliquistosis renal y aquellos que presentaran quistes individuales mayores de 40mm. Pacientes con información incompleta en alguno de los parámetros citados también fueron excluidos.

Las variables consideradas fueron sexo, edad, longitud renal derecha e izquierda, talla, peso, valor de creatinina e índice de masa corporal. Esta última variable se incluyó sólo para excluir a quienes presentaban IMC superiores a 30, posteriormente se omitió de la regresión múltiple porque es la relación entre peso y altura, variables ya presentes en el modelo.

Se confeccionaron tablas de percentilos separando a los pacientes incluidos de la muestra inicial. (ver Fig. 2 y 3) Los resultados se presentan como promedio +/- DS. Los datos se incluyeron en una base de datos para su análisis estadístico. Se llevaron a cabo tests de t pareados y regresión múltiple utilizando el software SPSS de IBM. El valor de p aceptado como estadísticamente significativo fue  $p > 0.05$ .

## RESULTADOS.

Resultaron 98 sujetos incluidos para su estudio: 63 mujeres y 35 varones de entre 19 y 85 años (53,36 años de edad promedio). La longitud renal promedio fue de 110mm (DS=7,77 mm) para el riñón derecho y 110mm (DS=8,09 mm) para el riñón izquierdo; sin embargo la diferencia no resultó estadísticamente significativa ( $p=0,33$ ).

El análisis multivariado mediante la regresión lineal arrojó conclusiones similares conceptualmente entre un riñón y el otro en relación a la

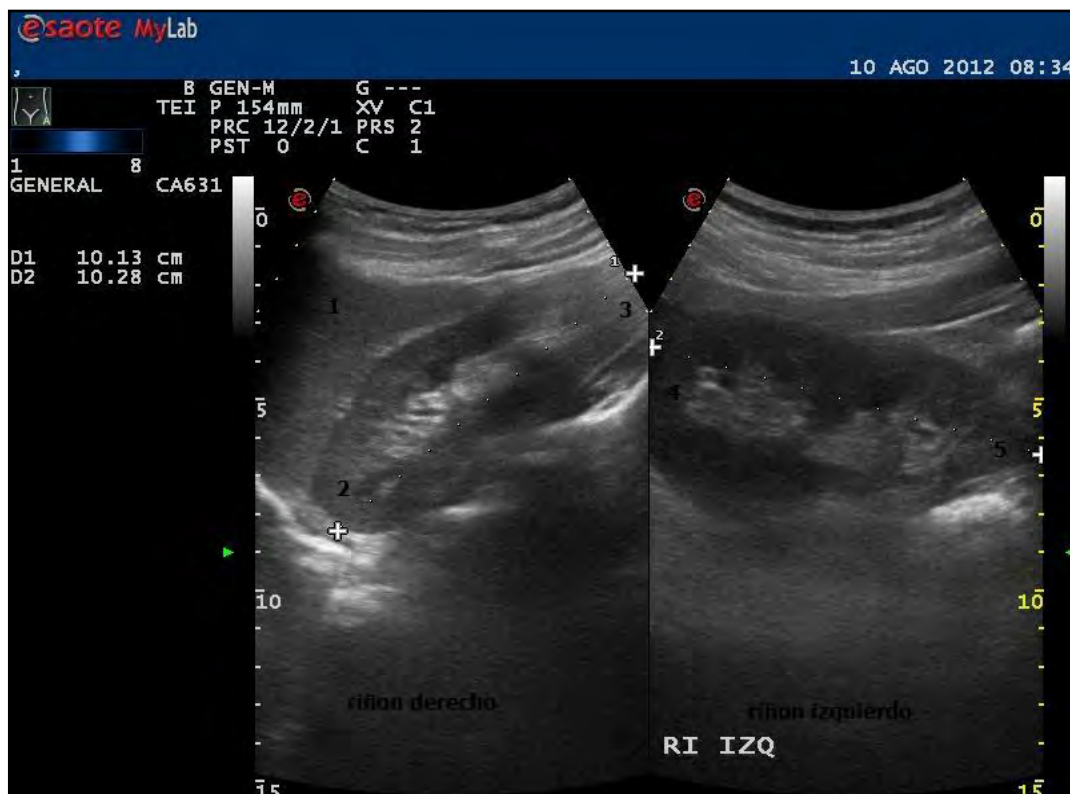


Fig. 1. Medición del DLM renal por ecografía. Riñón derecho e izquierdo respectivamente. 1, hígado; 2, polo superior; 3, polo inferior; 4, polo superior; 5, polo inferior.

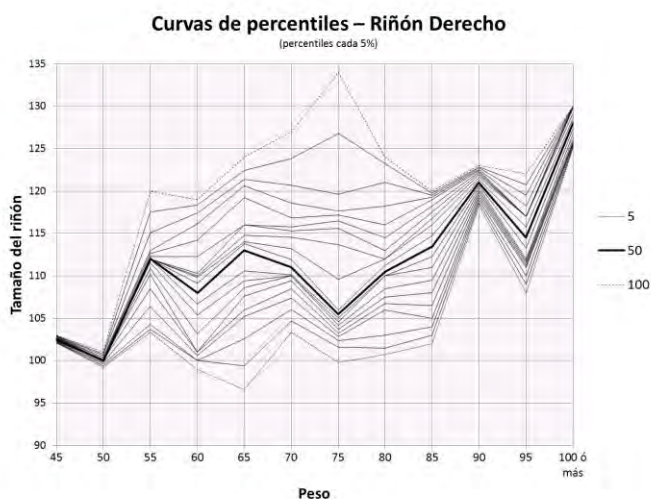


Fig. 2. Curvas de percentilos según el peso para el riñón derecho.

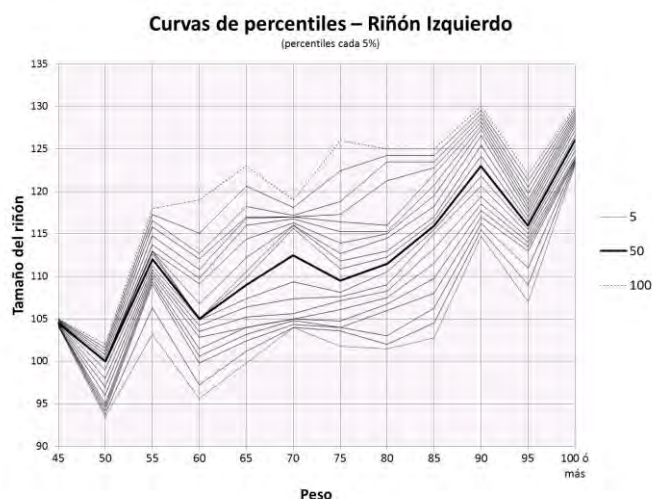


Fig. 3. Curvas de percentilos según el peso para el riñón izquierdo.

covarianza con las variables independientes, de modo que en ese sentido se pudo generalizar. Sin embargo, el R2 (coeficiente de determinación) fue más alto en el izquierdo que en el derecho (0,45 contra 0,36, respectivamente), es decir, que las variables explican mejor el tamaño del riñón izquierdo, que las del derecho.

La variable que más correlacionó con el tamaño renal fue el peso ( $r=0,478$  y  $r=0,570$  a derecha e izquierda, respectivamente) seguida por el sexo ( $r=0,36$ ), la talla y el valor de creatinina ( $r=0,34$  y  $r=0,15$  respectivamente). La edad mostró una correlación levemente negativa ( $r=-0,057$ ).

## DISCUSION.

Debido a que ciertas anomalías del tamaño renal son provocadas por afecciones de éstos órganos, es de capital importancia la existencia de tablas indicadoras del tamaño renal a utilizar mientras los pacientes son sometidos a éstos análisis de rutina (21). Las antiguas radiografías renales han sido remplazadas por imágenes ecográficas para evaluar la presencia de alteraciones nefrológicas. Las dimensiones renales obtenidas a través de sonografía son más pequeñas, en términos absolutos, en relación a aquellas obtenidas por medio de radiografía, ya que el ultrasonido no genera magnificación geométrica ni cambios en el tamaño relacionados con diuresis osmótica, debido a la ausencia de contraste endovenoso (17, 22). Estudios comparativos demostraron además que las ecografías renales son más efectivas en comparación con sus pares radiográficos, urogramas excretorios y angiogramas renales (23).

Si bien la ecografía es un método operador dependiente, investigadores analizaron las diferencias interobservador midiendo el mismo órgano a través de mediciones polo a polo y correlaciones volumétricas sin obtener diferencias significativas (24). De todas maneras, en este estudio el operador fue siempre el mismo (GB).

La variable que más correlaciona con el tamaño renal en adultos, según nuestros datos, es el peso, aún en pacientes no obesos. La aparente correlación entre la talla y el tamaño renal, muy significativa en población infantil, no resiste correlación parcial en adultos. Esto significa, que cuando la asociación es controlada por el resto de las variables independientes, la relación desaparece, dejándola como una asociación espuria proveniente de la correlación entre talla y peso, entre talla y sexo.

El peso de los varones, superior generalmente al de mujeres de igual talla es un claro indicador del mayor tamaño que el riñón presenta en éstos sobre aquellas.

Las diferencias, aunque no estadísticamente significativas, entre el riñón derecho y el izquierdo plantean varias hipótesis igualmente válidas. Por un lado se supone que el mayor tamaño del riñón izquierdo es debido al menor volumen del bazo respecto al hígado, dotando al riñón izquierdo de más espacio para su desarrollo. El menor largo y el recorrido lineal de la arteria renal izquierda en comparación a la arteria renal derecha, más extensa y no del todo lineal, es también un argumento de peso en este sentido. Las diferencias citadas entre los dos vasos determinarían que el aporte sanguíneo sea mayor para el riñón izquierdo respecto del derecho (1, 2, 4).

La correlación negativa entre el tamaño renal y la edad de los pacientes (cuando ésta es mayor a 60) años podría deberse a dos factores, uno de ellos morfológico estricto y otro molecular. En sentido morfológico esta disminución puede deberse al debilitamiento de la pared anterior del abdomen, la cual sin la turgencia del joven, no está en condiciones de presionar al órgano en sentido anteroposterior. Esta suposición se fundamenta en que el riñón del anciano no sólo disminuye su DLM sino que también se hace más grueso (4). Lo cual estaría, a priori, y evitando el sesgo, apoyando esta suposición. Otra probable explicación para este fenómeno es que está demostrado que a partir de los 60 años de edad se producen cambios en la estructura renal. Factores como la glomeruloesclerosis y la fibrosis túbulointersticial podrían conducir a una baja del total de los glomérulos de entre un 30% a un 50% en pacientes mayores de 70 años. Sumado a que se observa una disminución de la lobulación glomerular, incremento del volumen mesangial, además del engrosamiento de la íntima e hialinosis, arterial y arteriolar. En el campo experimental se ubican las hipótesis que fundamentan este suceso por disminuciones en la concentración de factor de crecimiento endotelial proangiogénico, así como un aumento en la expresión del factor antiangiogénico trombospondina 1, entre otros moduladores vasculares moleculares (2). Estas suposiciones estarán sujetas a futuras investigaciones que aporten datos concluyentes a su respecto.

Hasta la fecha, no ha habido estudios que permitan predecir el tamaño renal en adultos según variables antropométricas. La elaboración de curvas de percentilos permite determinar si el tamaño renal se encuentra dentro de la campana de Gauss de tamaños esperables para una población normal. Una posible falla del presente estudio es que no se han

tomado en cuenta las diferencias étnicas, y consecuentemente antropométricas, tan frecuentes en la población argentina. Futuros estudios se dirigirán a estratificación del tamaño renal en poblaciones adultas étnicamente representativas de la nación argentina.

## CONCLUSIONES.

El DLM izquierdo es levemente superior en relación al DLM derecho en concomitancia con la información aportada por la bibliografía vigente. Contrariamente a lo observado en niños, en los cuales el tamaño renal está en relación a la talla, en adultos la principal variable es el peso. La edad determina una disminución leve del tamaño renal.

Los datos obtenidos a partir de una población grande de sujetos normales, permiten predecir el tamaño renal a partir de variables antropométricas.

## REFERENCIAS.

1. Buchholz, N.P.; Abbas, F.; Biyabani, S.R.; Javed, Q.; Talati, J.; Afzal, M.; Rizvi, I. *Ultrasonographic renal size in individual without known renal disease*. JPMA 2000; 50:12.
2. Oyuela-Carrasco, J.; Rodríguez-Castellanos, F.; Kimura, E.; Delgado-Hernández, R.; Herrera-Félix J.P. *Longitud renal por ultrasonografía en población mexicana adulta*. Nefrología 2009; 29(1):30-34.
3. Gray's Anatomy. 38th ed, U.K. Churchill Livingstone, 1995.
4. Emamian, S.A.; Nielsen, M.B.; Pedersen, J.F.; Ytte, L. *Kidney dimension at sonography: correlation with age, sex, and habits in 665 adult volunteers*. AJR Am J Roentgenol 1993; 160:83.
5. Miletic, D.; Fuckar, Z.; Sustic, A.; Mozetic, V.; Stimac, D.; Zauhar, G. *Sonographic measurement of absolute and relative renal length in adults*. J Clin Ultrasound 1998; 26(4):185-189.
6. Luk, W.H.; Lo, A.X.N.; Au-Yeung, A.W.S.; Liu, K.K.Y.; Woo, Y.H.; Chiang, C.C.L.; Lo, K.K.L. *Renal length nomogram in Hong Kong Asian children: sonographic measurement and multivariable approach*. Journal of Paediatrics and Child Health 2010; 46(6):310-315.
7. Loftus, W. K.; Gent, R. J.; LeQuesne, G. W.; Metreweli, C. *Renal length in chinese children: Sonographic measurement and comparison with Western data*. J Clin Ultrasound 1988; 26:349-352.
8. Akpınar, I.N.; Altun, E.; Avcu, S.; Tüney, D.; Ekinci, G.; Biren, T. *Sonographic measurement of kidney size in geriatric patients*. J Clin Ultrasound 2003; 31(6):315-318.
9. Barton, E.N.; West, W.N.; Sargeant, L.A.; Lindo, J.F.; Iheonunekwu, C.N. *A sonographic study of kidney dimensions in a sample of healthy Jamaicans*. West Indian Med J 2000; 49(2):154-157.
10. Okoye, I.J.; Aqwu, K.K.; Idigo, F.U. *Normal sonographic renal length in adult southeast Nigerians*. Afr J Med Med Sci 2005; 34(2):129-131.
11. Lee, B.H.; Ahn, H.J.; Kang, W.H.; Seo, G.H.; Kim, B.; Lee, S.G.; Oh, D.J.; Huh, W.; Kim, Y.G.; Kim, D.J.; Choi, S.H.; Kim, B.; Hwang, S.H.; Oh, H.Y. *Estimation of Kidney size by ultrasonography in normal Korean adults*. Korean J Nephrol 1999; 18(1):46-51.
12. Sahni, D.; Jit, I.; Sodhi, L. *Weight and measurements of kidneys in northwest Indian adults*. Am J Hum Biol 2001; 13(6):726-732.
13. Bircan, O.; Öner, G.; Saka, O.; Kavasoglu, T.; Akaydin, M. *The estimation of kidney sizes in Turkish population*. J Islam Acad Sci 1993; 6(3):23-28.
14. Wang, F.; Cheok, S.P.; Kuan, B.B. *Renal size in healthy Malaysian adults by ultrasonography*. Med J Malaysia 1989; 44(1):45-51.
15. Krairittichai, U.; Leehacharoenkul, S.; Dowreang, J. *Length of normal kidneys in Thai adults*. J Med Assoc Thai 2011; 94(3):23-28.
16. Tajima, M. *Ultrasonic kidney size measurement. In normal adolescents*. Hinyokika Kiyo 1987; 33(11):1742-1748.
17. Brandt, T.D.; Neiman, H.L.; Dragowski, M.J.; Bulawa, W.; Claykamp, G. *Ultrasound assessment of normal renal dimensions*. J Ultrasound Med 1982; 1(2):49-52.
18. Moorthy, H.K.; Venugopal, P. *Measurement of renal dimensions in vivo: A critical appraisal*. Indian J Urol 2011; 27:169-175.
19. Glodny, B.; Unterholzner, V.; Tafernet, B.; Hofmann, K.J.; Rehder, P.; Strasak, A.; Petersen, J. *Normal kidney size and its influencing factors – a 64-slice MDCT study of 1040 asymptomatic patients*. BMC Urology 2009; 9:19.

20. Emanian, S.A.; Nielsen, M.B.; Pedersen, J.F. *Intraobserver and interobserver variations in sonographic measurements of kidney size in adult volunteers. A comparison of linear measurements and volumetric estimates*. Acta Radiol 1995; 36(4):399-401.
21. Edell, S.L.; Kurtz, A.B.; Rifkin, M.D. *Normal renal ultrasound measurements*. En: Goldberg BB, Kurtz AB. *Atlas of ultrasound measurements*. Chicago: Year Book Medical 1990:146-160.
22. Möel, H. *Kidney size and its deviation from normal acute renal failure*. Acta Radiol 1961; 206:5-74.
23. Ninan, V.T.; Thomas Koshi, K.; Niyamthullah, M.M.; Jakob, C.K.; Gopalakrishnan, G.; Pandey, A.P.; Shastry, J.C.M. *A comparative study of methods of estimating renal size in normal adult*. Nephrol Dial Transplant 1990; 5(10):851-854.
24. Ferrer, F.A.; McKenna, P.H.; Bauer, M.B.; Miller, S.F. *Accuracy of renal ultrasound measurements for predicting actual kidney size*. J Urol 1997; 157(6):2278-2281.

### Comentario sobre el artículo de Anatomía Imagenológica: Determinación del Tamaño Renal por Ultrasonografía en Adultos Argentinos.



#### DR. NÉSTOR FLORENZANO

- Miembro del Consejo Científico de la Revista Argentina de Anatomía Online.
- Subdirector del Instituto de Morfología J.J. Naón, Facultad de Medicina, Universidad de Buenos Aires, Argentina.

#### Revista Argentina de Anatomía Online 2012, Vol. 3, Nº 4, pp. 123.

El desarrollo de la medicina en general y sus etapas diagnóstica y terapéutica (ya sea clínica o quirúrgica) impone la adaptación, reformulación y precisión en aplicar conocimientos.

El advenimiento cada vez mayor en la comprensión de las afecciones renales y los avances médico-quirúrgicos, en especial los trasplantes y la valoración de la volumetría orgánica, son un ejemplo de tal desarrollo.

Este trabajo sobre la evaluación del tamaño renal mediante un método por imágenes de bajo costo y alta reproducibilidad como lo es el ultrasonido, realiza un aporte morfológico primario e indirectamente una valoración de cambios funcionales, tomando muy en cuenta la población en la cual se aplica o sea su connotación antropométrica; también marca una tendencia muy útil y responsable en el estudio de los caracteres anatómicos.

Es interesante destacar que frases, conceptos, mediciones etc, escritas y transmitidas por décadas como dogmas puedan ser revalorizados o desechados por los avances actuales de la medicina y especialmente la anatomía, mediante el diagnóstico por imágenes.

Otro aporte importante del trabajo es la correlación positiva de los hallazgos en relación al peso corporal en 1ra instancia y luego otros parámetros como la edad (correlación negativa), que sin duda deben considerarse en cada individuo para su correcta evaluación, más aún si es donante o receptor del órgano.

En mi experiencia creo que adicionalmente debe efectuarse la medición del espesor cortical y córtico-medular con ultrasonido de alta frecuencia y resolución, ya que permite ampliar la correlación anatómo-funcional cuando se realizan estas evaluaciones.

Opino que deberían difundirse en los ámbitos y/o foros anatómicos estudios y conceptos con esta mirada en cuanto a mediciones y evaluaciones de tamaños y volumetría orgánicas y tisulares, ya que son un gran aporte para los requerimientos actuales de la medicina.

Finalmente quiero expresar a los autores que pondero apreciablemente esta línea o tendencia de estudio, que ampliarán sin duda y en forma práctica y efectiva los horizontes médicos.

Dr. Néstor Florenzano

## FASCIAS DE LA FOSA INFRATEMPORAL: ESTUDIO ANATÓMICO Y CLÍNICO-QUIRÚRGICO.

*Infratemporal Fossa Fasciae: Anatomical and Clinical-Surgical Study.*



José María Menéndez

MENÉNDEZ, JOSÉ MARÍA<sup>1,4</sup>; BLANCO, LUIS ANTONIO<sup>2,3,4</sup>; ÁLVAREZ ESCALANTE, AGUSTÍN PABLO<sup>4</sup>; PATTARONE, GISELA ROMINA<sup>4</sup>; LERENDEGUI, LUCIANA<sup>4</sup> & LATINI, CECILIA<sup>4</sup>.

Laboratorio 5 – Cabeza y Cuello - Centro de Disección e Investigaciones Anatómicas (CeDIA)  
III Cátedra de Anatomía – Facultad de Medicina - Universidad de Buenos Aires. Argentina.

E-Mail de Contacto: josemenendez.md@gmail.com

Recibido: 26 – 07 – 2012  
Aceptado: 20 – 08 – 2012

Revista Argentina de Anatomía Online 2012, Vol. 3, Nº 4, pp. 124 – 129.

### Resumen

La descripción anatómica de las fascias pterigo –témpero– mandibular e interpterigoidea, referida tanto en la bibliografía clásica como contemporánea, resulta incompleta. Asimismo, éstas no son contempladas por la Terminología Anatómica Internacional. El objetivo de este trabajo fue realizar una descripción integral de las fascias mencionadas, haciendo hincapié en los ligamentos que de ellas dependen y 2 los puentes óseos relacionados. A su vez, se buscará correlacionar dichas estructuras anatómicas con la neuralgia trigeminal, remarcando su relevancia como posibles agentes causales.

Durante el presente trabajo se utilizaron cráneos (n=200), cadáveres sin fijación previa (n=10) y cadáveres fijados con solución acuosa de formol al 5% (n=20). Siguiendo el protocolo de investigación establecido, se realizaron las disecciones a través de abordajes, tanto convencionales como no convencionales, empleándose el instrumental adecuado a los requerimientos diferenciales de cada procedimiento, así como elementos de magnificación óptica. Se elaboró el registro fotográfico pertinente.

Se expusieron de manera precisa las diferentes características anatómicas concernientes a estas fascias, detallando sus formas, límites, inserciones y relaciones dentro de la fosa infratemporal. Se hizo énfasis en la descripción de los ligamentos pterigoalar y pterigoespinoso y sus respectivas relaciones con los ramos colaterales del nervio mandibular. Además, se estudió la implicancia de dichos ligamentos en el desarrollo de puentes óseos alrededor del foramen oval.

Luego del análisis de los resultados obtenidos, se consiguió elaborar una acabada descripción de las fascias pterigo – témpero – mandibular e interpterigoidea y sus ligamentos, pudiendo asociar su disposición en la fosa infratemporal y la posible osificación de los mismos con la compresión de ramos nerviosos que determinen la aparición de neuralgia del trigémino.

**Palabras clave:** fascia pterigo-temporo-mandibular; fascia interpterigoidea; poro crotafítico-buccinatorio; ligamento pterigoalar; ligamento pterigoespinoso.

### Abstract

The lack of thoroughness that characterizes the anatomical description of pterigo-temporo-mandibular and interpterygoid fasciae is indisputable; this shortcoming is not only found in classical but also in contemporary bibliography. Likewise, these are not contemplated in International Anatomical Terminology. This paper aims to provide a detailed description of the aforementioned fasciae and the ligaments that depend of them, thus as the bony bridges. Similarly, a correlation among these anatomical structures and trigeminal neuralgia will be developed, placing particular emphasis on its role as the possible etiological agents.

In the process of performing this task, skulls (n=200), cadavers without previous fixing (n=10) and cadavers fixed in a 5% aqueous formaldehyde solution (n=20) were used. Following a standardized procedure, using appropriate instrumental and magnifying devices, the dissections were performed. It should be stressed that both, conventional and unconventional approaches, were executed. During each stage of this research pertinent photographic recording was taken. The distinctive anatomical characteristics of these fasciae have been precisely exhibited, detailing its shapes, limits, insertions and relations within infratemporal fossa. A meticulous description of pterigoalar and pterigo-spinous ligament was attained and its relations with the collateral branches of mandibular nerve bear special highlighting. Indeed, the role played by these ligaments in the constitution of bony bridges surrounding the oval foramen was widely analyzed.

After profound reflexion on the obtained results, a thorough description of pterigo-temporo-mandibular and interpterygoid fasciae and its ligaments was achieved allowing to drawing a parallel between its disposition in the infratemporal fossa and its possible ossification and the compression the nervous branches might undergo so that a trigeminal neuralgia befalls.

**Key words:** pterigo-temporo-mandibular fascia; interpterygoid fascia; porus-crotaphitic buccinatorius; pterigoalar ligament; pterigo-spinous ligament.

**Autores:** 1 Jefe de Disección y del Centro de Disección e Investigaciones Anatómicas (CeDIA) - III Cátedra de Anatomía – Facultad de Medicina - Universidad de Buenos Aires. 2 Ayudante de 1era - III Cátedra de Anatomía – Facultad de Medicina - Universidad de Buenos Aires. 3 Residente de Cirugía General – Hospital Nacional Prof. A. Posadas. 4 Miembros del Laboratorio 5 – Cabeza y Cuello - Centro de Disección e Investigaciones Anatómicas (CeDIA) - III Cátedra de Anatomía – Facultad de Medicina - Universidad de Buenos Aires.

TRABAJO GANADOR DEL PREMIO “ALFONSO ROQUE ALBANESE” DEL XLIX CONGRESO ARGENTINO DE ANATOMÍA – II CONGRESO INTERNACIONAL DE ANATOMÍA – IV JORNADAS ARGENTINAS DE ANATOMÍA PARA ESTUDIANTES DE LAS CIENCIAS DE LA SALUD, REALIZADO EN LA CIUDAD DE BUENOS AIRES, ARGENTINA, DEL 5 AL 8 DE SEPTIEMBRE DE 2012.

## INTRODUCCIÓN.

Las descripciones acerca de las fascias pterigo – tempo – mandibular e interpterigoidea han sufrido una continua revisión a través del tiempo. Las mismas han sido objeto de investigación por parte de autores clásicos, tales como Hovelacque y Vireque (1), entre otros. En dichos trabajos se detalla como estas fascias forman parte del contenido de la fosa infratemporal, constituyendo en sí reparos anatómicos imprescindibles para su correcto abordaje. A su vez, refieren que éstas presentan engrosamientos que conforman ligamentos, los cuales guardan estrecha relación con el foramen oval y su contenido. Dichos engrosamientos corresponden, medialmente al ligamento pterigoespinoso [Ligamento de Civinini] y lateralmente al ligamento pterigoalar [Ligamento innominado de Hyrtl]. Diversos autores han reportado que los mismos, con baja frecuencia, pueden osificarse y generar canales para el transcurso de los ramos colaterales del nervio mandibular, conformando de esta manera el foramen pterigoespinoso [de Civinini] y el foramen pterigoalar [poro crotafítico - buccinatorio de Hyrtl], respectivamente (2, 3, 4). Éstos son frecuentemente relacionados con la aparición de neuropatía compresiva del nervio mandibular.

Si bien existen numerosos estudios anátomo-clínicos donde se mencionan estas fascias, las descripciones acerca de las mismas resultan incompletas y bastante contradictorias. A su vez, éstas no fueron contempladas por la Terminología Anatómica Internacional a la hora de confeccionar su listado de términos aceptados (5).

Es por esto que el objetivo del presente trabajo es realizar una descripción integral de las fascias mencionadas, haciendo hincapié en sus relaciones dentro de la fosa infratemporal y en los ligamentos y puentes óseos que de ellas dependen, buscando correlacionar los hallazgos anatómicos con la prevalencia de neuralgia trigeminal asociada a la compresión del tercer ramo del nervio trigémino [V] a nivel de dicha fosa.

## MATERIALES Y MÉTODO.

En primer término, se revisó la bibliografía publicada por autores clásicos, haciendo hincapié en aquellos que realizaron las primeras descripciones de las fascias y ligamentos en cuestión. A su vez, diversos tratados de neurología fueron consultados, con el fin de profundizar el conocimiento acerca de la neuralgia trigeminal y su fisiopatología. Fueron evaluados minuciosamente los términos empleados en cada uno de los estudios y tratados contemplados.

En segunda instancia, para evaluar la difusión y comprensión de las descripciones clásicas y, a su vez, tener noción de las implicancias clínico-quirúrgicas atribuidas a las fascias y ligamentos de la fosa infratemporal, se realizó una búsqueda bibliográfica en los portales PubMed, Scielo, Google Scholar, Cochrane y Scopus, utilizando los términos: fascia pterigo – tempo – mandibular; fascia interpterigoidea; ligamento pterigoalar; ligamento pterigoespinoso; neuralgia trigeminal. A su vez, para restringir la búsqueda y volverla más específica, se empleó el operador booleano AND, relacionando así cada uno de los términos anatómicos anteriormente mencionados con el término “neuralgia trigeminal”. La misma arrojó (n=21) artículos científicos que fueron analizados, atendiendo a su implicancia médica y a la terminología utilizada. Todos los términos anatómicos empleados en cada una de las referencias bibliográficas fueron comparados con los oficialmente propuestos por el Comité Federal de Terminología Anatómica (5).

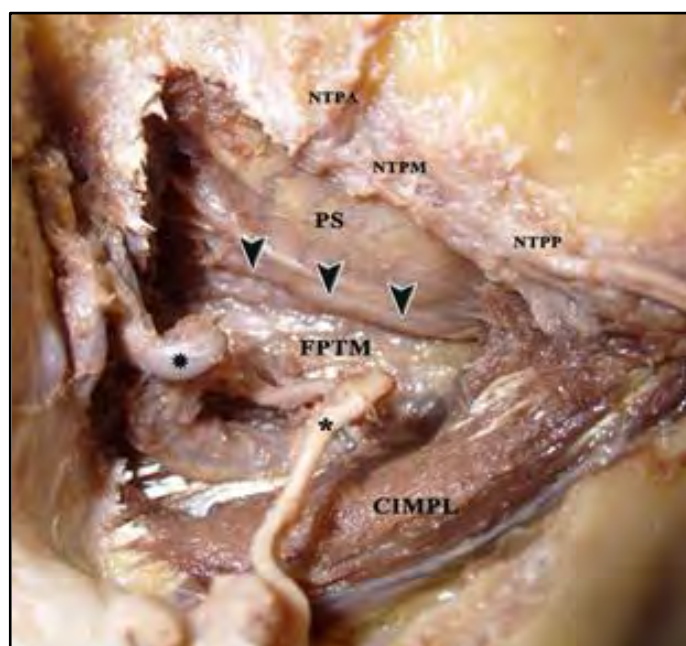
Una vez contemplada y analizada la bibliografía, se diseñó un estudio descriptivo no experimental de corte transversal, en el cual se utilizaron (n = 200) cráneos, (n = 5) cadáveres sin fijación previa y (n = 25) cadáveres fijados con solución acuosa de formol al 5% v/v. Siguiendo el protocolo de investigación establecido, se realizaron las disecciones a través de abordajes, tanto convencionales como no convencionales. Con el fin de obtener una visión completa y objetiva de la anatomía regional, se procedió a disecar los preparados de manera diferente a lo propuesto para realizar las clásicas descubiertas anatómicas. Por lo tanto, se abordó la fosa infratemporal no solo desde su pared lateral, sino que también desde la medial, superior y posterior. Se empleó el instrumental adecuado a los requerimientos diferenciales de cada procedimiento, así como elementos de magnificación óptica. Se elaboró el registro fotográfico pertinente.

## RESULTADOS.

En todas las disecciones realizadas se logró identificar las fascias, exponer de manera precisa las diferentes características anatómicas concernientes a cada una de ellas y sus relaciones dentro de la fosa infratemporal. A su vez, se identificaron los ligamentos que de ellas dependen, logrando comprobar la participación de los mismos en la formación de puentes óseos.

### Fascia pterigo-temporo-mandibular (ver fig. 1)

Se ubica en la fosa infratemporal relacionándose por su cara lateral con el músculo pterigoideo lateral, y por su cara medial con los nervios lingual y alveolar inferior, ramos terminales del nervio mandibular, y las ramas colaterales ascendentes de la arteria maxilar. Su borde anterior toma inserción en el tercio superior del borde posterior de la lámina lateral de la apófisis pterigoides del hueso esfenoides. Posteriormente, se inserta en la cara medial de la apófisis condilar de la mandíbula. Su borde inferior es libre, permitiendo así que los nervios lingual y alveolar inferior discurren, de medial a lateral, inferior al mismo.



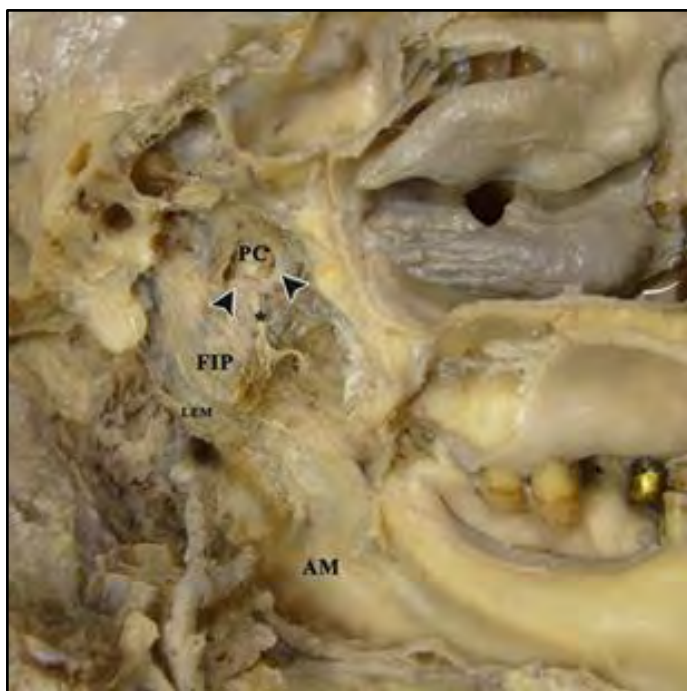
**Fig. 1.** Vista lateral de la fascia pterigo – temporo – mandibular (FPTM) y del ligamento pterigoalar (flechas). PS: prolongación superior de la fascia; CIMPL: cabeza inferior del músculo pterigoideo lateral; NTPA, NTPM Y NTPP: nervios temporales profundos anterior, medio y posterior; Estrella: arteria maxilar; Asterisco: nervio bucal.

Diversos autores describen que el borde superior de la fascia corresponde a la base del cráneo, desde su inserción anterior en la apófisis pterigoides hasta la raíz de la apófisis cigomática del hueso temporal. El tercio anterior de dicho borde, comprendido entre la apófisis pterigoespina [Espina de Civinini] y la espina accesoria del esfenoides, no contacta directamente con la base del cráneo, con lo cual esta porción de la fascia constituye el denominado borde superior libre. El mismo se encuentra reforzado por un cordón fibroso, denominado ligamento pterigoalar [Ligamento innominado de Hyrtl], que se dispone lateral a los forámenes oval y espinoso, permitiendo el paso de los nervios temporales profundos hacia la fosa infratemporal. De acuerdo con las disecciones realizadas, se evidenció que la fascia no culmina a nivel del ligamento pterigoalar como se describe tradicionalmente (1, 6, 7), sino que se prolonga más allá del mismo, tapizando el techo de la fosa infratemporal hasta la cresta infratemporal, donde se condensa con el periostio. De esta manera, la fascia reviste a los nervios temporales profundos durante su trayecto por la fosa.

### **Fascia interpterigoidea (ver fig. 2)**

Se ubica medial a la fascia pterigo-temporo-mandibular, quedando situada entre los músculos pterigoideos medial y lateral. Su cara lateral presenta las mismas relaciones vasculo-nerviosas que la cara medial de la pterigo-temporo-mandibular.

Su borde anterior, al igual que el de la fascia anteriormente mencionada, toma inserción, en su porción superior, en el borde posterior de la lámina lateral de la apófisis pterigoides del hueso esfenoides. Por debajo de ésta, desciende como borde libre hasta confundirse con el periostio del tercio inferior de la cara medial de la rama de la mandíbula. El borde posterior se encuentra reforzado por el ligamento esfenomandibular, cuyo fascículo posterior [Ligamento timpanomandibular de Juvara] determina el límite posterior de esta fascia y, a su vez, determina junto al cuello de la



**Fig. 2.** Vista medial de la fascia interpterigoidea izq. (FIP) y del ligamento pterigoespinoso (flechas). PC: porción cribiforme de la fascia; LEM: ligamento esfenomandibular; AM: ángulo de la mandíbula; Asterisco: tronco común de los nervios del músculo tensor del tímpano, del músculo tensor del velo del paladar y pterigoideo medial.

mandíbula, un espacio atravesado por la arteria maxilar y el nervio auriculotemporal [ojal retrocondíleo de Juvara]. El borde superior se inserta en la base del cráneo, desde la base de la apófisis pterigoides hasta la fisura petrotimpánica, relacionándose lateralmente con el borde medial de los forámenes oval y espinoso.

En el tercio superior de la fascia, se observa un engrosamiento de aspecto acintado que corresponde al ligamento pterigoespinoso [Ligamento de Civinini], el cual se extiende desde la apófisis pterigoespina hasta la espina del esfenoides. Dicho ligamento divide a la fascia en dos partes: una postero-inferior, más gruesa, que se relaciona lateralmente con los nervios lingual y alveolar inferior, a los cuales parece revestir mediante un desdoblamiento; la otra, antero-superior, es la denominada porción cribosa de la fascia, la cual se encuentra perforada por los nervios del músculo tensor del tímpano, del músculo tensor del velo del paladar y pterigoideo medial.

Tanto a través de abordajes mediales como laterales, se visualizó un receso de la fascia, ubicado en el tercio medio de la misma, en el espacio limitado antero-superiormente por el ligamento pterigoespinoso, antero-inferiormente por el borde superior del músculo pterigoideo medial y posteriormente por el fascículo anterior del ligamento esfenomandibular. Dicho receso, de concavidad lateral, se encuentra ocupado por tejido adiposo, dependiente del cuerpo adiposo de la mejilla.

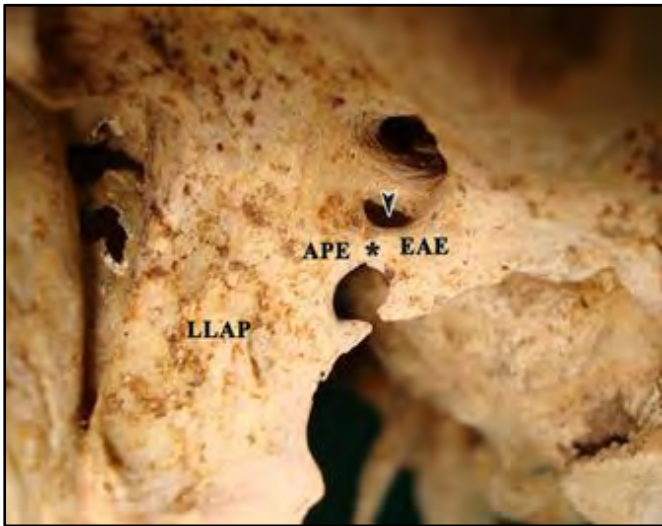### **Fascias de la fosa infratemporal y su relación con la formación de puentes óseos.**

Se ha observado, tanto en cráneos secos como en las preparaciones disecadas, la presencia de puentes óseos, situados en el techo de la fosa infratemporal. Los mismos se relacionan íntimamente con los accidentes propios del hueso esfenoides y con el contenido vasculo-nervioso y muscular de la fosa. Por esto, resulta inevitable la asociación entre estas osificaciones y las fascias presentes en dicha región.

Tanto Hyrtl como Civinini, en sus respectivas obras, describen estas variaciones y las atribuyen a la osificación, tanto parcial como completa, de los ligamentos pterigoalar y pterigoespinoso (2, 3, 4). Estos ligamentos, una vez osificados, constituyen verdaderos forámenes, que son atravesados por las mismas estructuras nerviosas con las que normalmente se relacionan. Cada uno de estos puentes óseos poseen características morfológicas y relaciones anatómicas particulares. Se logró detallar la prevalencia de los mismos en relación a nuestra casuística en cráneos secos, comparando dichos resultados con los porcentajes referidos en las publicaciones científicas consultadas (8, 9, 10, 11, 12, 13) (Tablas I, II, III y IV).

### **Osificación del ligamento pterigoalar–Foramen pterigoalar (ver fig. 3)**

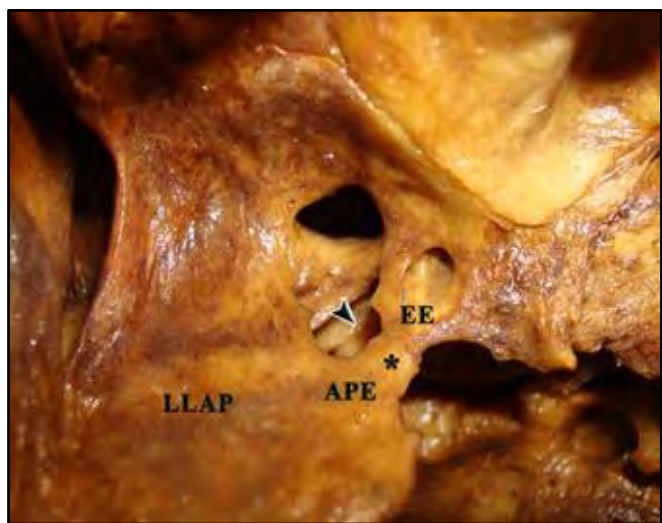
De acuerdo a nuestra casuística, esta variación se presenta en el 7% de los casos. Se caracteriza por ser un puente óseo grueso, acordonado, que se relaciona con el borde lateral del foramen oval. Se extiende, de la misma forma que el ligamento, desde la apófisis pterigoespina a la espina accesoria del esfenoides. Concordando con las descripciones clásicas y basándonos en sus características morfológicas, se aprecia que este puente óseo conforma junto con el ala mayor del esfenoides un breve canal. El mismo es atravesado por el tronco de los nervios temporales profundos, los cuales surgen a partir de la división del mismo dentro del canal; sin embargo se observó que en varios preparados dichos ramos nacen mediales a la osificación, por lo que los mismos constituyen el contenido del canal.



**Fig. 3.** Osificación del ligamento pterigoalar izq. (asterisco), formando el forámen pterigoalar (flecha). LLAP: lámina lateral de la apófisis pterigoides; APE: apófisis pterigoespínosa; EAE: espina accesoria del esfenoides.

**Osificación del ligamento pterigoespínoso – Foramen pterigoespínoso (ver fig. 4)**

De acuerdo a lo observado, el ligamento se encuentra osificado en el 1,5% de los cráneos estudiados. Con respecto a su morfología, a diferencia del anterior, este puente óseo es fino y con una altura que prevalece sobre su espesor, lo cual le confiere un aspecto acintado. En contraposición al foramen pterigoalar, éste se relaciona con el borde medial de los forámenes oval y espínoso, por lo cual se dispone lateral a los ramos terminales del nervio mandibular y a las arterias meníngea media y pterigomeníngea. Su osificación completa da origen al foramen pterigoespínoso, cuyo contenido corresponde a los ramos colaterales mediales del nervio mandibular y las pequeñas ramas arteriales que los acompañan. No obstante, cabe mencionar que, de acuerdo a las relaciones expuestas anteriormente, todas las variaciones que se produzcan tanto en la división terminal del nervio mandibular como en el trayecto del nervio cuerda del tímpano, repercutirán en el contenido de dicho foramen, pudiendo ser los mismo, parte de dicho contenido (13, 14).



**Fig. 4.** Osificación del ligamento pterigoespínoso izq. (asterisco) formando el forámen pterigoespínoso (flecha). LLAP: lámina lateral de la apófisis pterigoides; APE: apófisis pterigoespínosa; EE: espina del esfenoides.

	<i>n</i>	%	
<b>Cráneos totales</b>	200	100,0	
<b>Cráneos sin puentes óseos</b>	183	91,5	
<b>Cráneos con puentes óseos</b>	<b>unilaterales</b>	17	8,5
	<b>bilaterales</b>	0	0,0

**Tabla I.** Prevalencia de puentes óseos según Laboratorio 5.

	<i>n</i>	%	% sobre <i>n</i> total	
<b>Puentes óseos</b>	17	100,0	8,5	
<b>Foramen pterigoalar</b>	<b>derecho</b>	4	23,5	2,0
	<b>izquierdo</b>	10	58,8	5,0
<b>Foramen pterigoespínoso</b>	<b>derecho</b>	0	0,0	0,0
	<b>izquierdo</b>	3	17,7	1,5

**Tabla II.** Prevalencia de los forámenes pterigoalar y pterigoespínoso según Laboratorio 5.

<b>Autores</b>	<b>Cráneos</b>	<b>Foramen pterigoalar</b>			
		<b>unilateral</b>		<b>bilateral</b>	
		<i>n</i>	%	<i>n</i>	%
<b>Hyrtil (1862)</b>	600	4	0,7		
<b>Hovelacque et al. (1927)</b>	3602	77	2,1		
<b>Chouké (1947)</b>	6000	463	7,7	13	0,2
<b>Peker et al.(2002)</b>	452	22	4,9		
<b>Skrzat et al. (2005)</b>	70	5	7,1	1	1,4
<b>Antonopoulou et al. (2008)</b>	50	1	2,0	0	0,0
<b>Tubbs et al. (2009)</b>	154	1	0,7	0	0,0
<b>Suazo et al. (2010)</b>	312	12	3,8	4	1,3
<b>Laboratorio 5 (2012)</b>	200	14	7,0	0	0,0

**Tabla III.** Comparación entre la prevalencia del foramen pterigoalar referida en la bibliografía y la obtenida por el Laboratorio 5.

<b>Autores</b>	<b>Cráneos</b>	<b>Foramen pterigoespínoso</b>			
		<b>unilateral</b>		<b>bilateral</b>	
		<i>n</i>	%	<i>n</i>	%
<b>Von Brünn (1891)</b>	406	21	5,2	3	0,7
<b>Grosse (1893)</b>	600	14	2,3	3	0,5
<b>Hovelacque et al. (1927)</b>	3602	164	4,6		
<b>Öttering (1930)</b>	467	26	5,6		
<b>Chouké (1946)</b>	2745	97	6,3	14	0,5
<b>Tebo (1968)</b>	516	22	4,3		
<b>Kapur et al (2000)</b>	305	12	3,9		
<b>Peker et al.(2002)</b>	452	25	5,5		
<b>Von Lüdinghausen et al. (2006)</b>	100	6	6,0	0	0,0
<b>Najak et al. (2007)</b>	416	24	5,8	0	0,0
<b>Antonopoulou et al. (2008)</b>	50	2	4,0	1	2,0
<b>Suazo et al. (2010)</b>	312	5	1,6	0	0,0
<b>Laboratorio 5 (2012)</b>	200	3	1,5	0	0,0

**Tabla IV.** Comparación entre la prevalencia del foramen pterigoespínoso referida en la bibliografía y la obtenida por el Laboratorio 5.



## DISCUSIÓN .

Si bien los diseños de los artículos científicos citados son variados (estudios morfométricos, reportes de casos, series de casos y estudios clínicos observacionales), la gran mayoría asocia la disposición y variabilidad de la anatomía de las fascias y ligamentos de la fosa infratemporal como posibles agentes causales de neuralgia del trigémino (15, 16, 17, 18, 19).

La neuralgia del nervio trigémino es el síndrome neurálgico más común, caracterizado por paroxismos de dolor intenso en los labios, las encías, las mejillas y el mentón y en raras ocasiones, por afección de la división oftálmica del nervio trigémino [V]. El dolor rara vez dura más de unos segundos o minutos, pero puede ser tan intenso que el individuo gesticule, razón por la cual se la ha llamado tic. En ocasiones surgen de manera espontánea o con movimientos de las áreas afectadas desencadenados por el habla, la masticación o la sonrisa (20). La neuralgia trigeminal puede ser clasificada en primaria o idiopática y secundaria o sintomática, de acuerdo a la ausencia o presencia de un agente causal visible a través de estudios por imágenes (21). Las causas más comunes de neuralgia trigeminal secundaria son los loops arteriales (en especial de la arteria cerebelosa superior), tumores intracraneanos o aneurismas (particularmente de la arteria basilar) (20, 22).

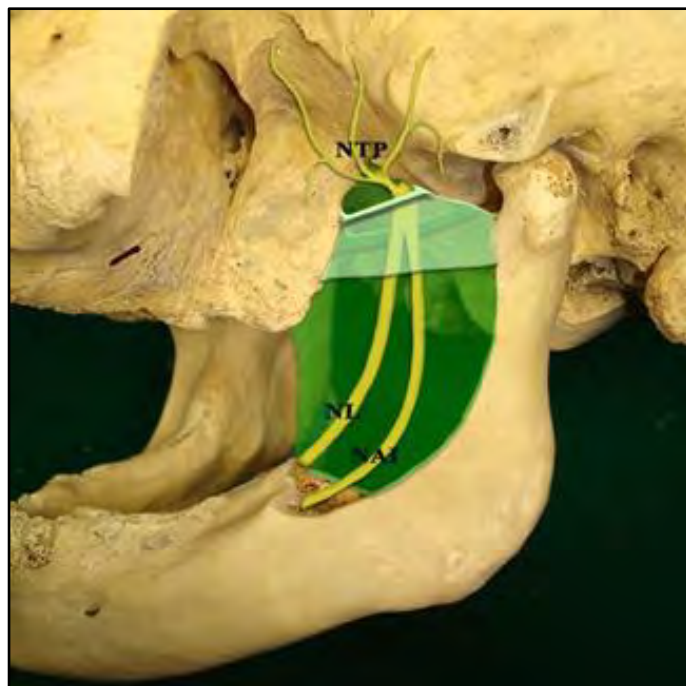
A pesar de la considerable prevalencia con que se presenta la osificación de los ligamentos pterigoalar y pterigoespino en las distintas series, son pocos los reportes clínicos y quirúrgicos de casos de compresión nerviosa asociados a dichas variaciones (23). Se pueden desarrollar varias hipótesis para tratar de explicar este fenómeno. En primera instancia, la visualización de dichos puentes óseos a través de medios de diagnóstico por imágenes (radiografía, tomografía computada axial y resonancia magnética) resulta extremadamente dificultosa, tanto por el tamaño como por la localización de los mismos (24, 25, 26). De hecho, ningún estudio por imágenes demuestra ser "ideal" para el diagnóstico etiopatogénico de la neuralgia trigeminal, por no presentar alta sensibilidad ni especificidad, dada las múltiples y diversas causas que la pueden originar (27). Es necesario realizar una tomografía computada helicoidal con reconstrucción 3D para poder visualizar correctamente estas osificaciones (28).

Asimismo, son menores aún los casos reportados como hallazgos intraoperatorios, ya que, por un lado, la cirugía descompresiva resulta ser la última opción terapéutica, luego de que no resultaran efectivos los tratamientos farmacológicos y mínimo-invasivos (20, 22). Por otro lado, a la hora de realizar una cirugía para descomprimir la raíz trigeminal en casos de neuralgias sin evidencia de compresión vascular, se aborda la región mastoidea, tomando como reparo anatómico al asterión, para poder ingresar a la fosa craneal posterior, por lo que en ningún momento se explora la fosa infratemporal. (29, 30)

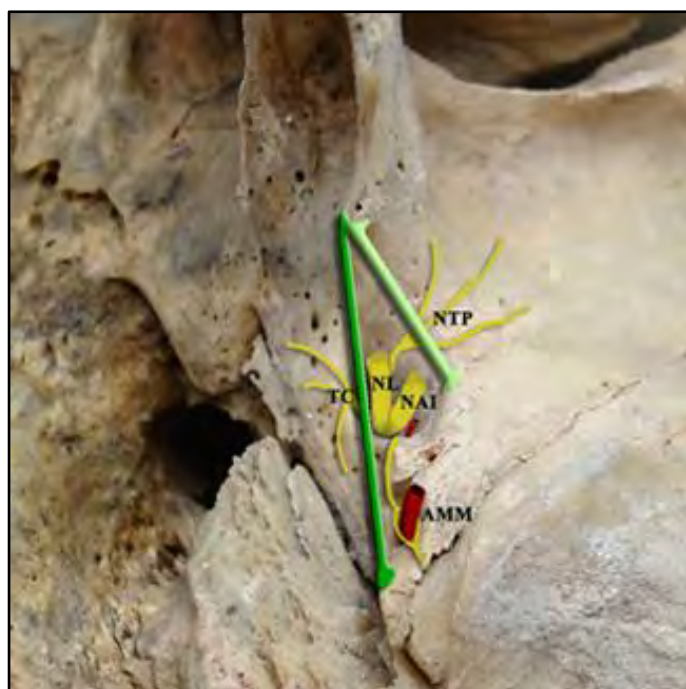
Cabe destacar que la presencia de estas osificaciones anómalas no solo podrían dificultar el diagnóstico sino también el posible abordaje terapéutico, ya que para llevar a cabo la rizotomía del nervio mandibular por inyección de glicerol, compresión con balón o radiocirugía esterotáctica (gamma knife) es necesario tener un acceso libre y sin obstrucciones al foramen oval (21, 31, 32, 33, 34).

## CONCLUSIONES.

Las fascias forman parte del contenido de la fosa infratemporal. Dentro de la misma, toman íntimas e importantes relaciones con la arteria maxilar y



**Fig. 5.** Esquema de la disposición de la fascia pterigo – temporo – mandibular y del ligamento pterigoalar (verde claro), junto con la fascia interpterigoidea y el ligamento pterigoespino (verde oscuro). NL: nervio lingual; NAI: nervio alveolar inferior; NTP: nervios temporales profundos.



**Fig. 6.** Esquema de la disposición de los ligamentos pterigoalar (verde claro) y pterigoespino (verde oscuro) en relación al contenido del foramen oval. NL: nervio lingual; NAI: nervio alveolar inferior; NTP: nervios temporales profundos; TC: tronco común de los nervios del músculo tensor del tímpano, del músculo tensor del velo del paladar y pterigoideo medial; AMM: arteria meníngea media.

sus colaterales, el nervio mandibular y los ramos que de él surgen y los músculos pterigoideos medial y lateral (ver fig.5 y 6). El conocimiento de dichas relaciones no solo tiene relevancia dentro de la anatomía topográfica, sino que cumple un rol interesante dentro del campo de la

anatomía quirúrgica. Es por todo esto que, tanto las fascias pterigo-temporo-mandibular e interpterigoidea como el ligamento pterigoalar, deberían ser contemplados por la Terminología Anatómica Internacional.

El ligamento pterigoalar junto con la cara inferior del ala mayor del hueso esfenoides limitan la entrada a un verdadero canal, que se encuentra revestido por la prolongación superior de la fascia pterigo-temporo-mandibular. El mismo finaliza a nivel de la cresta infratemporal, donde se condensa con el periostio, siendo perforado a este nivel por los nervios que emergen de dicho canal. La presencia de este canal es constante y no depende de la osificación del ligamento; dicha osificación solo volvería más evidente la entrada al mismo, además de poseer per se relevancia anatómico-clínica como se detallara más adelante. Como se indicó previamente, el contenido del canal es variable, dependiendo de la división temprana o dentro del foramen del tronco de los nervios temporales profundos (denominado por Hyrtl nervio crotáfitico-buccinatorio).

Teniendo en cuenta las estructuras nerviosas presentes en la fosa, es posible correlacionar la presencia de puentes óseos con la aparición de neuralgias trigeminales producto de las compresiones nerviosas que los mismos pudieran ocasionar. Si bien resulta clara esta asociación, son pocos los casos que reportan síndromes neuríticos producidos por dichas osificaciones. Como ya fue discutido previamente, esto podría deberse en primer medida al desconocimiento de la anatomía y las variaciones de la región de la fosa infratemporal. Asimismo, la dificultad de visualizar estas osificaciones a través de medios de diagnóstico por imágenes empeora aun más el panorama. De esta manera, muchas neuralgias secundarias producidas por estas osificaciones pasarían desapercibidas y serían erróneamente catalogadas como neuralgias idiopáticas, pudiendo suponerse un posible subdiagnóstico de esta patología.

## REFERENCIAS.

1. Hovelacque, A.; Virenque, M. Les formations aponévrotiques de la région pterygo-maxillaire chez l'homme et quelques mammifères. Journal de l'Anatomie et de la Physiologie 1913; 427 – 488.
2. Civinini, F. The pterygospinous ligament as described by Filippo Civinini Pistoiese in 1837 [in Italian]. Arch. Sc. med-fis. Toscana 1837; 1:381-387.
3. Civinini, F. Uncommon human ossification [in Italian]. Nuovo Giornale de'letterati di Pisa 1835; 31:39-43.
4. Hyrtl, J. Über den Porus crotaphitico-buccinatorius beim Menschen. Sitzungsberichte der Kaiserlichen Akademie der Wissenschaften. Mathematisch-Naturwissenschaftliche Classe 1862; 46:111-115.
5. Comité Federal sobre Terminología Anatómica. Sistema Articular y Muscular. Terminología Anatómica Internacional. 1a edición, Editorial Médica Panamericana, Madrid, 2001, pp. 26–35.
6. Testut, L.; Latarjet, A. Tratado de Anatomía Humana, Tomo Primero: Miología. 8ª edición, Editorial Salvat, Barcelona, 1980, pp. 779-784.
7. Gaughran, G. Fasciae of the masticator space. Anatomical Record 1957; 129(4):383-400.
8. Chouke, K.S. On incidence of foramen of Civinini and porus crotaphitico-buccinatorius in American whites and Negroes. American Journal of Physical Anthropology 1947; 5:79-86.
9. Patnaik, V.V.G.; Singla, R.K.; Bala, S. Bilateral Pterygo-Alar Bar And Porus Crotaphitico Buccinatorius – A Case Report. Journal of the Anatomical Society of India 2001; 50(2):161-162.
10. Peker, T.; Karaköse, M.; Anil, A.; Turgut, H.B.; Gülekon, N. The Incidence of Basal Sphenoid Bony Bridges in Dried Crania and Cadavers: Their Anthropological and Clinical Relevance. European Journal of Morphology 2002; 40(3):171-180.
11. Skrzat, J.; Walocha, J.; Środek, R. An anatomical study of the pterygoalar bar and the pterygoalar foramen. Folia Morphologica 2005; 64(2):92-96.
12. Von Lüdinghausen, M.; Kageyama, I.; Miura, M.; Alkhatib, M. Morphological peculiarities of the deep infratemporal fossa in advanced age. Surgical and Radiologic Anatomy 2006; 28:284–292.
13. Al-Khatib, M. Die Pterygospinösen Strukturen beim Menschen und anderen Primaten. Inaugural-Dissertation zur Erlangung der Doktorwürde der Medizinischen Fakultät, Institut für Anatomie und Zellbiologie, Universität Würzburg 2006: 1-45.
14. Nayak, S.; Rai, R.; Krishnamurthi, A.; Prabhu, L.; Ranade, A.; Mansur, D.; Kumar, S. An unusual course and entrapment of the lingual nerve in the infratemporal fossa. Bratislava Medical Journal 2008; 109 (11):525-527.
15. Antonopoulou, M.; Piagou, M.; Anagnostopoulou, S. An anatomical study of the pterygospinous and pterygoalar bars and foramina – their clinical relevance. Journal of Craniomaxillofacial Surgery 2008; 36(2):104-108.
16. Krmpotic, J.; Vinter, I.; Hat, J.; Jalsovec, D. Mandibular neuralgia due to anatomical variations. European Archives of Otorhinolaryngology 1999; 256:205-208.
17. Menéndez, J.M.; Blanco, L.M.; Pró, E.A.; Álvarez Escalante, A.P.; Lerendegui, L.; Pattarone, G.R. Fascias Cefálicas Profundas. Bibliografía Anatómica [online]. 2010, vol. 47, no. 1 [citado 2012-08-07], pp. 26. Disponible en: <http://www.anatomiaargentina.com.ar/Libro%20de%20Res%20de%20C3%BAmenes%20%2047%20C2%92%20Congreso%20Argentino%20de%20Anatomia%20%20Cipolletti%202010.pdf>. ISSN 1852-3889.

18. Srijit, D.; Shipra, P. Ossified pterygospinous ligament and its clinical implications. Bratislava Medical Journal 2007; 108 (3):141-143.
19. Suazo Galdames, I.; Zavando Matamala, D.; Luiz Smith, R. Anatomical study of the pterygospinous and pterygoalar bony bridges and foramina in dried crania and its clinical relevance. International Journal of Morphology 2010; 28(2):405-408.
20. Kasper, D.L.; Braunwald, E.; Fauci, A.S.; Hauser, S.L.; Longo, D.L.; Jameson, J.L.; Isselbacher, K.J. Capítulo 355: Neuralgia del Trígmino, Parte XV: Trastornos Neurológicos, Harrison: Principios de Medicina Interna, 16ª edición, Editorial McGraw Hill Interamericana, Mexico DF, 2004, pp. 2680-2682.
21. Chang, J.W.; Chang, J.H.; Park, Y.G.; Chung S.S. Gamma knife radiosurgery for idiopathic and secondary trigeminal neuralgia. Journal of Neurosurgery 2002; 93(3): 147 – 151.
22. Micheli, F. Capítulo 7: Neuralgias craneofaciales y dolores de cabeza de corta duración, Tratado de Neurología Clínica, 1a edición, Editorial Médica Panamericana, Buenos Aires, 2002, pp. 34 -35.
23. Kerr, F.W. Evidence for a peripheral etiology of trigeminal neuralgia. Journal of Neurosurgery 2007; 107(1):225-31.
24. Chouk KS, Hodes PJ. The ptergoalar bar and its recognition by roentgen methods in trigeminal neuralgia. American Journal of Roentgenology, Radium Therapy and Nuclear Medicine 1951; 65:180-182.
25. Shapiro, R.; Robinson, F. The foramina of the middle fossa: a phylogenetic, anatomic and pathologic study. American Journal of Roentgenology 1967; 101(4):779-794.
26. Rosa, R.R.; Faig-Leite, H.; Faig-Leite, F.S.; Moraes, L.S.; Moraes, M.E.L.; Filho, E.M. Radiographic study of ossification of the pterygospinous and pterygoalar ligaments by the hirtz axial technique. Acta odontológica latinoamericana 2010; 23(1):63-67.
27. Zakrzewska, J.M. Diagnosis and differential diagnosis of trigeminal neuralgia. The clinical journal of pain 2002; 18:14-21.
28. Tubbs, S.; May, W.R. Ossification of ligaments near the foramen ovale: an anatomic study with potential clinical significance regarding. Neurosurgery 2009; 65(6):60-64.
29. Revuelta Gutierrez, R.; Martínez Anda, J.J.; Barges, J.; Campos Romo, A.; Pérez Peña, N. Efficacy and safety of root compression of trigeminal nerve for trigeminal neuralgia without evidence of vascular compression. World Neurosurgery 2010; 1-17.
30. Revuelta Gutierrez, R.; López González, M.A.; Soto Hernández, J.L. Surgical treatment of trigeminal neuralgia without vascular compression: 20 years of experience. Surgical Neurology 2006; 66: 32– 36.
31. Gerber, A.M. Improved visualization of the foramen ovale for percutaneous approaches to the gasserian ganglion. Journal of Neurosurgery 1994; 80:156-159.
32. Chouk, KS. Injection of mandibular nerve and Gasserian ganglion: An anatomic study. American Journal of Surgery 1949; 78:80– 85.
33. Kapur, E.; Dilberovic, F.; Redzepagic, S.; Berhamovic, E. Variation in the lateral plate of the pterygoid process and the lateral subzygomatic approach to the mandibular nerve [in Croatian]. Medical Archives 2000; 54:133–137.
34. Peuker, ET; Fischer, G; Filler, TJ. Entrapment of the lingual nerve due to an ossified pterygospinous ligament. Clinical Anatomy 2001; 14:282–284.

### Comentario sobre el artículo de Esplacnología: Fascias de la Fosa Infratemporal: Estudio Anatómico y Clínico-Quirúrgico.



#### PROF. OD. GUSTAVO A. PACCIORETTI

• Jefe de Trabajos Prácticos con dedicación semi-exclusiva. Cátedra de Anatomía. Facultad de Odontología. Universidad de Buenos Aires. Argentina.

#### Revista Argentina de Anatomía Online 2012, Vol. 3, Nº 4, pp. 129.

El grupo de profesionales encabezado por el Dr. José María Menéndez, nos presenta un material, al que califico como excelso; el mismo centra su atención en las fascias pterigo-temporo-mandibular e interpterigoidea, como integrantes del contenido de la fosa infratemporal, alcanzando colmar con holgura los objetivos propuestos.

Con discurso ameno y muy didáctico, presentan un detalle pormenorizado en la descripción del tema tratado, presentándonos una verdadera conjunción de los textos clásicos y contemporáneos, que estudiados aisladamente resultan insuficientes para su entendimiento. Más aún generan centros de interés anatómico en las fascias, en relación a ligamentos y procesos de calcificación, haciendo aportes significativos, desde una disciplina básica, como lo es la Anatomía, hacia esferas superiores de las ciencias médicas con aplicaciones clínicas. Este trabajo es un digno ejemplo de lo que conocemos como Anatomía Proyectiva Superior. Es aquí donde se aplican los conocimientos anatómicos, presentados como apuntalamiento de casos clínicos, de una patología de alta incidencia en los pacientes, como resulta ser la Neuralgia del Trígmino. Para finalizar este breve pero profundo comentario, es de elogiar el correcto uso de la Terminología Anatómica Internacional aplicada al tema.

Le recomiendo la lectura de este texto a los docentes de Anatomía que no quieran perderse detalle alguno del tema, así como también al clínico que busca sustento científico para realizar sus diagnósticos sobre patologías trigeminales.

Prof. Od. Gustavo A. Paccioretti

## DISECCIÓN DE SUSTANCIA BLANCA CEREBRAL. IMPORTANCIA PARA EL ENTRENAMIENTO NEUROQUIRÚRGICO.

*Dissection of Cerebral White Matter. Importance for Neurosurgical Training.*

RUBINO, PABLO<sup>1</sup>; BALDONCINI, MATÍAS<sup>2</sup> & CONESA, HORACIO A.<sup>3</sup>



Pablo Rubino



Matías Baldoncini



Horacio A. Conesa

Instituto de Morfología J.J. Naón. Facultad de Medicina. Universidad de Buenos Aires.  
Argentina.

E-Mail de Contacto: parubino@hotmail.com, drbaldoncinimatias@hotmail.com, haconesa@gmail.com

Recibido: 21 – 11 – 2012

Aceptado: 20 – 12 – 2012

Revista Argentina de Anatomía Online 2012, Vol. 3, Nº 4, pp. 130 – 136.

### Resumen

La comprensión de la arquitectura tridimensional del encéfalo es una condición fundamental para el anatomista y el neurocirujano, especialmente durante su formación en Neuroanatomía básica o neuroquirúrgica.

Demostrar a través de la técnica de Klingler la disposición anatómica tridimensional de los tractos de sustancia blanca.

Según el método de Klingler (Atlas Cerebri Humani - The inner structure of the brain), se preconiza que el material a preparar debe ser fresco. Se debe preparar una solución de formol comercial (5%) y agua destilada (95%), se sumerge el material y luego del transcurso de 4 semanas inmerso en la solución fijadora, se coloca en una bandeja en el freezer (a -10°C) durante 8 días. Una vez retirado del freezer, el material debe permanecer en una solución de formol al 3%.

Se trabajó con 10 cerebros preparados según la técnica anteriormente descrita. Nuestros instrumentos fundamentales son: pinzas de disección delicada tipo adson sin dientes y de relojero, y espátulas de madera con un diámetro de 2 y 4 mm.

Se logró obtener piezas para la demostración de los diversos tractos, que se encuentran desde la corteza a la profundidad con una descripción desde la cara externa, medial y, finalmente, la cara basal del cerebro.

Si bien la disección de sustancia blanca no es una técnica nueva que se emplea para el estudio y la comprensión del cerebro, no por esto deja de ser sumamente útil. Es de vital importancia el entrenamiento en esta técnica de análisis anatómico para cada neurocirujano.

**Palabras claves:** neuroanatomía; disección; técnica de Klingler; fascículos.

### Abstract

The understanding of the three-dimensional architecture of the brain is a fundamental condition to the anatomist and the neurosurgeon, especially during their training in basic or surgical neuroanatomy.

Demonstrate through the Klingler's technique the anatomical three-dimensional disposition of white matter tracts.

According to the Klingler's method (Atlas Cerebri Humani - The inner structure of the brain), is preconized that the material should be fresh. A solution of commercial formalin (5%) and distilled water (95%) should be prepared; the material should be immersed and after the course of 4 weeks immersed in the fixing solution, it should be placed on a tray in the freezer (-10°C) during 8 days. Once removed from the freezer, the material must remain in a formalin 3% solution.

We worked with 10 brains prepared as the previously described technique. Our main instruments are: delicate type dissecting Adson forceps without teeth and watchmaker's forceps, and wooden spatulas with a diameter of 2 and 4 mm.

We obtained pieces for the demonstration of various tracts that they are located from the cortex to the depth with a description from the external, medial and basal cerebral aspect.

While the dissection of white matter is not a new technique that is used for the study and understanding of the brain, remains extremely useful. The training in this anatomical analysis technique has an essential importance for each neurosurgeon.

**Key words:** neuroanatomy; dissection; Klingler's technique; fascicles.

**Autores:** 1 Neurocirujano - Jefe de Sección Enfermedades Cerebrovasculares del Hospital El Cruce Buenos Aires – JTP Instituto de Morfología JJ Naon UBA - Fellow de Microneuroanatomía de University of Florida (Gainesville, USA). 2 Residente de Neurocirugía del Servicio de Neurocirugía el Hospital Vicente Lopez y Planes Gral. Rodríguez Buenos Aires - JTP II Cátedra de Anatomía UBA. 3 Ex-Presidente Asociación Argentina de Anatomía – Instituto de Morfología J.J. Naón UBA.

### INTRODUCCIÓN.

La comprensión de la arquitectura tridimensional del encéfalo es una condición fundamental para el anatomista y el neurocirujano, especialmente durante su formación en Neuroanatomía básica o neuroquirúrgica. Para lograr este objetivo, es importante el conocimiento teórico sobre la disposición de las fibras blancas, sin dejar de lado la disección meticulosa de cada estructura para un entendimiento global satisfactorio (1-15).

La técnica de disección de fibras aplicada para la descripción de nuestro trabajo, lejos de ser una técnica de estudio moderna, sus comienzos datan del siglo XVII, aunque en los años 30 fue modificada parcialmente por el Prof. Joseph Klingler (1). Posteriormente, esta técnica fue algo ol-

vidada hasta que el Profesor Yasargil, uno de los máximos exponentes de la Neurocirugía del siglo XX, aprendió y aplicó esta técnica con excelentes resultados. En base a estos hechos, hace algunos años hemos aplicado la técnica de preparación de encéfalos según la técnica de Klingler con el fin de diseccionar y demostrar los tractos asociación, interconexión y proyección cerebrales.

El objetivo de este trabajo fue demostrar, a través de la técnica de Klingler (1), la disposición anatómica tridimensional de los tractos de sustancia blanca, haciendo hincapié en las pautas para obtener una pieza anatómica adecuada. También, realizar una descripción detallada desde la corteza cerebral a la profundidad de la cara externa, medial e inferior del cerebro para la comprensión tridimensional de los haces de sustancia blanca y cómo contribuyen a delimitar estructuras o unir

diversas porciones vecinas o alejadas del Sistema Nervioso Central.

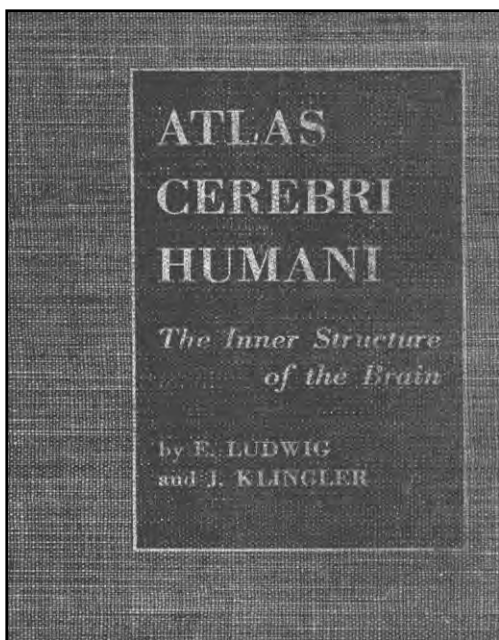


Fig. 1. Portada del Atlas Cerebri Humani, de J. Klinler.

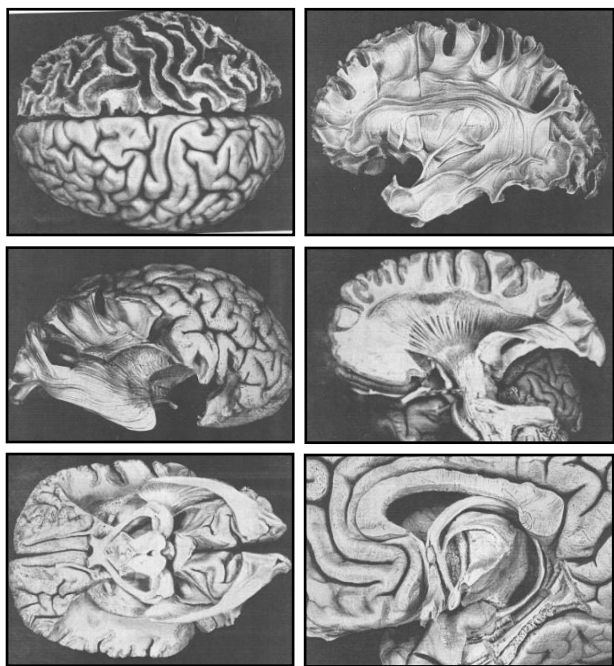


Fig. 2. Imágenes del Atlas Cerebri Humani, de J. Klinler.

## MATERIALES Y MÉTODO.

Según el método de Klingler (Atlas Cerebri Humani The inner structure of the brain) (fig.1), se preconiza que el material a preparar debe ser fresco. Una vez retirado el cerebro debe ser colocado en un recipiente con agua y allí mismo se pasa un cordón a través del tronco basilar, del cual luego se suspenderá el mismo. Se debe preparar en un recipiente, una solución de formol comercial (5%) y agua destilada (95%) en la que se suspenderá el cerebro de un bastoncillo de madera coincidente con el diámetro del mismo. Este último paso es fundamental, ya que permite que el cerebro no contacte con la superficie y que, de esta manera, conserve su forma natural. Luego de estar sumergido 4 semanas en la solución fijadora, se

debe retirar y lavar el preparado con abundante agua corriente para colocarlo posteriormente en una bandeja al en el freezer (a  $-10^{\circ}$  C) durante 8 días. Se estima que al sumergir el cerebro en formol, este penetra y se ubica en el espacio microscópico interfibrilar, al congelarse el líquido aumenta su volumen aproximadamente en un 10% y de este modo, se disocian a las fibras. Esta separación le facilita enormemente al disector en la persecución de los tractos blancos cerebrales. Una vez retirado del freezer, el material debe permanecer en una solución de formol al 3%. Se trabajó con 10 cerebros preparados según la técnica anteriormente descrita, los cuales fueron trabajados con lupa y microscopios para una mejor calidad de divulsión de las fibras. Nuestros instrumentos fundamentales son: pinzas de disección delicada tipo adson sin dientes y pinzas de relojero, y espátulas de madera de un diámetro de 2 y 4 mm, con la que separamos la corteza de los hemisferios cerebrales de las fibras subyacentes (Fig. 3). Además, con las espátulas de madera se logran separar delgadas láminas de fibras y quitarlas del resto.

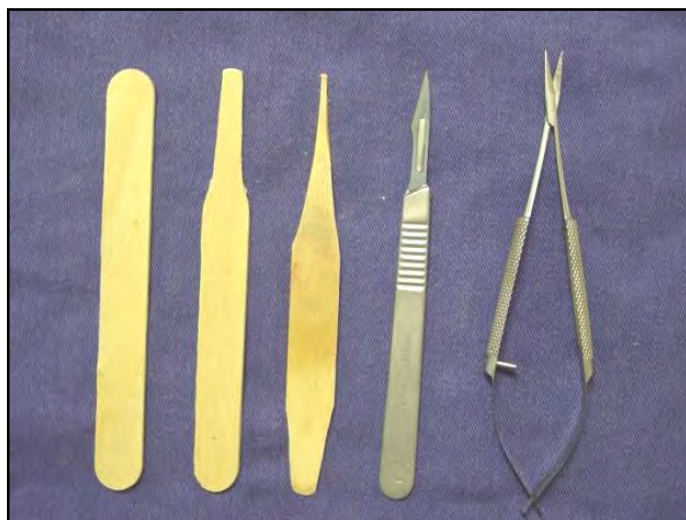
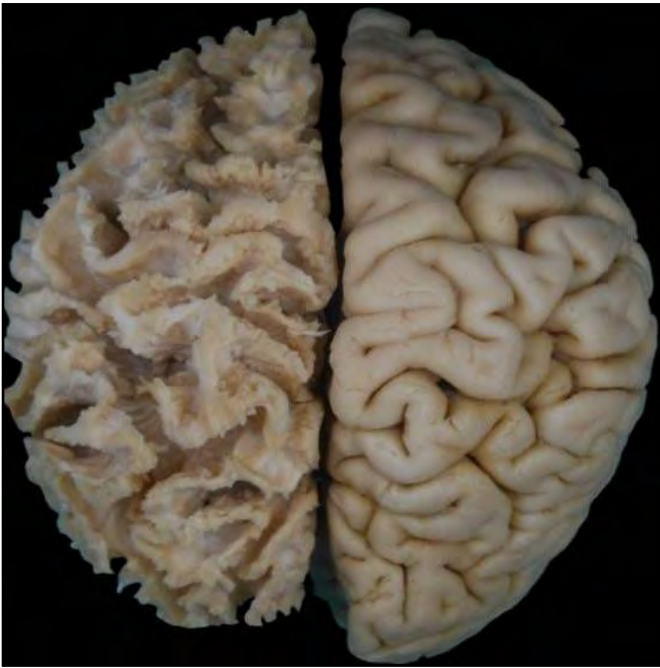

Fig. 3. Elementos utilizados para la disección de fibras blancas cerebrales.

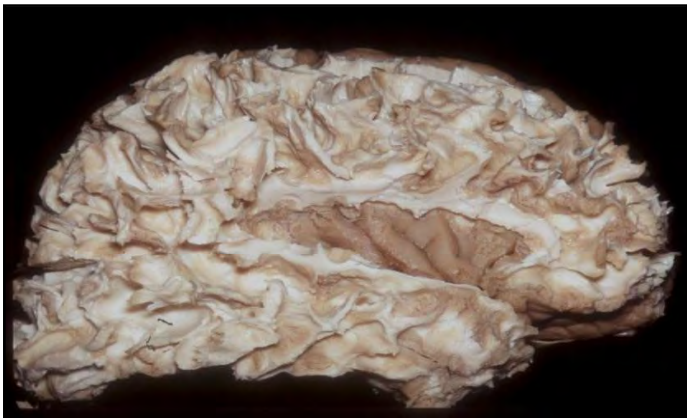Otros elementos incluyen es una tijera delicada para divulsionar y un mango de bisturí n° 3 con hojas n°11 y n°15 para dar un marco prolijo y acabado a determinados fascículos.

## RESULTADOS.

Es fundamental que quien se proponga a aplicar la técnica de disección de sustancia blanca, posea amplios conocimientos sobre anatomía cerebral, habilidad manual ejercitada previamente y paciencia hasta la obtención del preparado deseado. La sustancia blanca cerebral está constituida por manojos de axones neurales mielinizados, que en su conjunto forman fascículos o tractos. A estos se los pueden agrupar en tres subdivisiones, dependiendo de las estructuras entre las que se disponen. Las fibras de asociación conectan regiones corticales vecinas o alejadas de un mismo hemisferio, por lo cual tendremos fibras cortas (fibras arcuatas) y fibras largas (fascículo unciforme, cíngulo, fascículo occipitofrontal y fascículos longitudinal superior e inferior). Las fibras comisurales interconectan dos regiones en espejo de ambos hemisferios, cruzando la línea mediosagital cerebral (comisura blanca anterior, cuerpo calloso y comisura del hipocampo). Finalmente, las fibras de proyección conectan la corteza cerebral con estructuras subcorticales y la medula espinal y viceversa (cápsula interna y corona radiada). En las figuras 4 y 5 se expondrán las disecciones de las fibras blancas desde lateral a medial.



**Fig. 4.** Se observa el hemisferio derecho indemne y el hemisferio izquierdo completamente decorticado, destacando en este las fibras arcuatas.



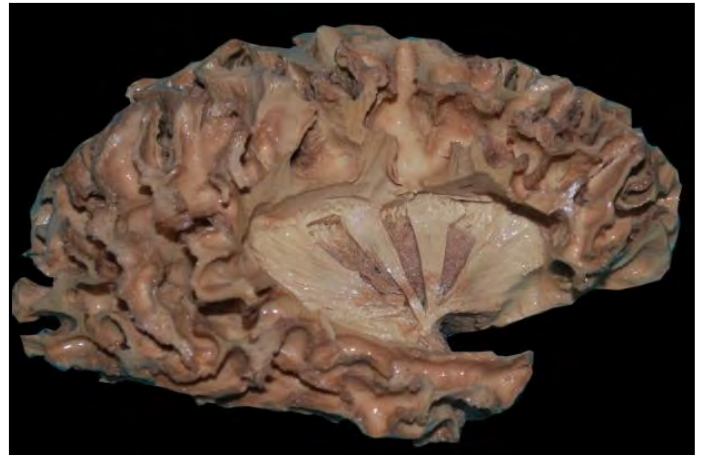**Fig. 5.** Hemisferio derecho con las fibras arcuatas de la cara externa del cerebro que unen la corteza de un determinado giro/circunvolución con su inmediato vecino. En este preparado, se removió parte de la sustancia blanca perisilviana y de este modo puede visualizarse la ínsula, con sus giros/circunvoluciones, en el trasfondo de la misma.

Cuando se comienzan a descubrir los tractos desde la cara externa es conveniente comenzar con el *giro perisilviano* y desde aquí continuar a lo largo de la superficie externa, teniendo la precaución de preservar la ínsula, ya que será útil para identificar al fascículo longitudinal superior.

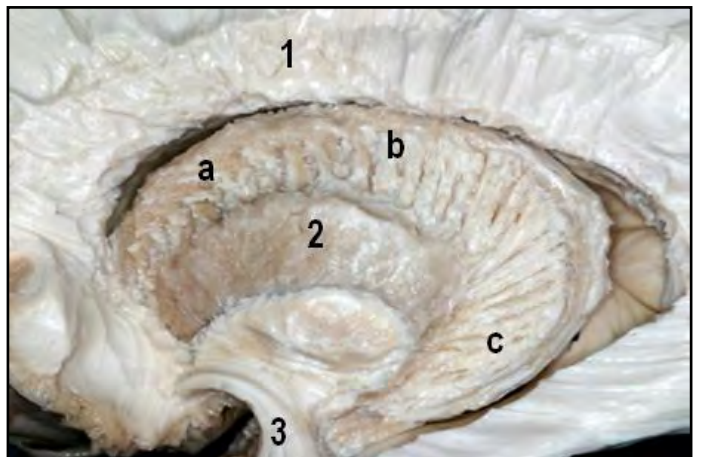
Como se muestran en las primeras imágenes (Figs. 4 y 5), el paso inicial es separar la sustancia gris cortical de las fibras arcuatas subyacentes. Comenzando por encima de la región insular y separando los fascículos arcuatos de los lóbulos parietal, frontal y temporal, se encuentra en la profundidad el fascículo longitudinal superior rodeando en forma de “C” a al surco lateral e interconectando los lóbulos anteriormente mencionados. En el fondo del surco lateral se encuentra la ínsula, que, al remover el manto gris cortical, se observa la capsula extrema y una vez retirada esta última se descubre una lámina gris vertical llamada claustró. En la porción inferior y ventral se encuentra el *fascículo unciforme*, compuesto por fibras de asociación que conectan el lóbulo frontal y temporal.

Además en la porción basal de la ínsula y por encima del fascículo unciforme, se encuentra el fascículo occipitofrontal que une a los lóbulos homónimos. Por debajo y medial a este último y en íntimo contacto con la prolongación temporal del ventrículo lateral, se encuentra la radiación óptica (*Asa de Meyer*). Al retirar el claustró con la espátula, nos encontramos con la cápsula externa, la cual en los límites periféricos del putamen se continúa con la cápsula interna. Al retirar las fibras de la cápsula externa, nos encontramos con la cara lateral del putamen y al remover los elementos constituyentes de este núcleo gris, nos encontramos en la profundidad con una estructura más clara denominada globo pálido. De este último parten fibras que lo atraviesan e interconectan con el núcleo caudado, que se encuentra en posición cefálica con respecto al globo pálido (Fig. 7). El globo pálido está insinuado a modo de cuña, cuyo vértice se corresponde con la rodilla de la cápsula interna, a la cual para poder visualizarla se debe retirar con cuidado y paciencia el globo pálido.

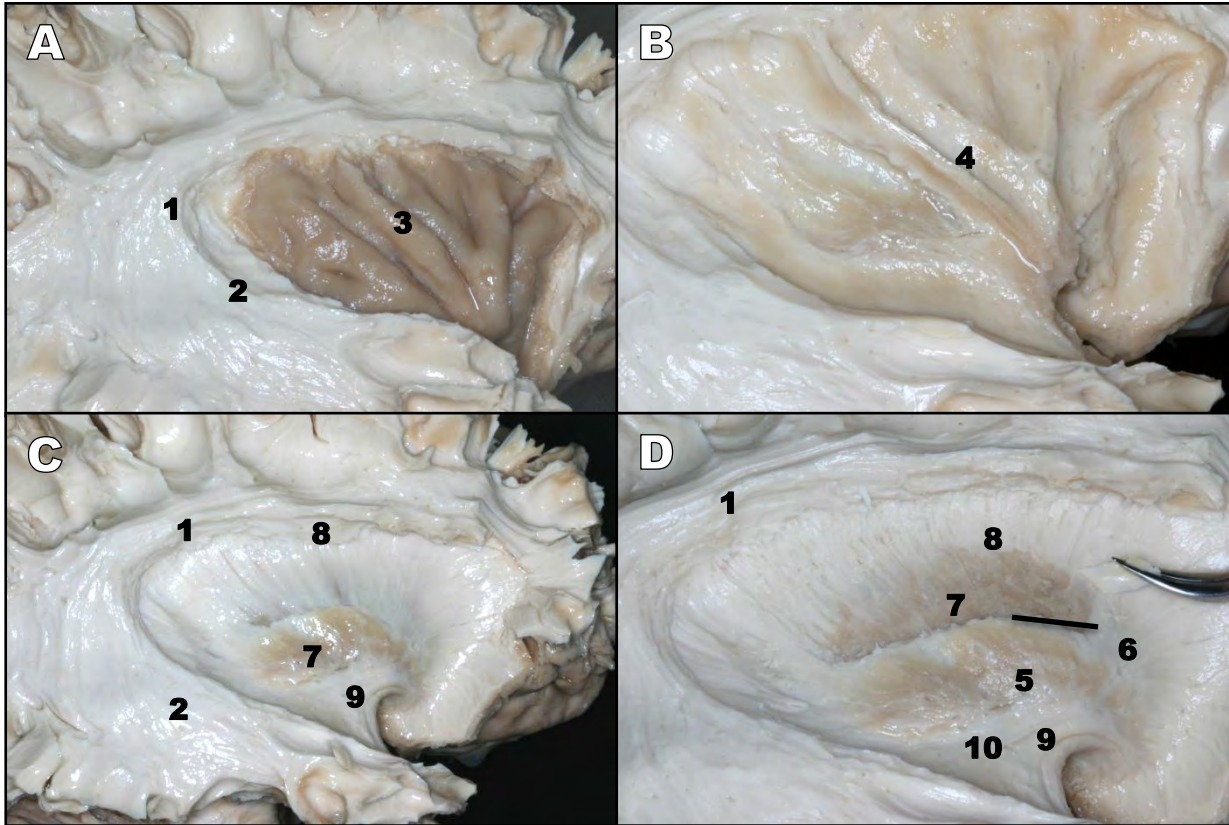
Otra opción es comenzar a descubrir los fascículos de sustancia blanca desde la cara medial del cerebro hacia lateral. El primer paso es separar la corteza cerebral de la sustancia blanca, situada en la profundidad donde observaremos a las fibras arcuatas a excepción de un fascículo, llamado *fascículo del cíngulo*, el cual está ubicado por debajo de la



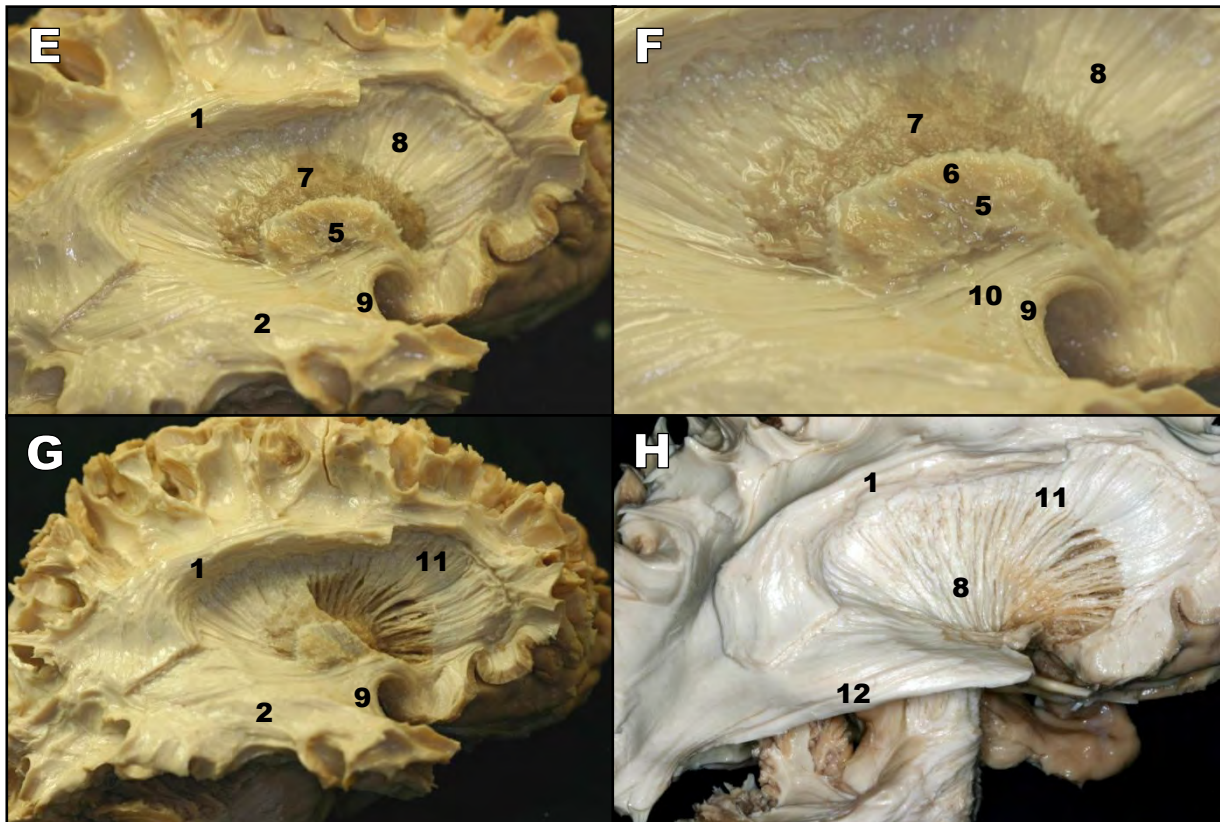
**Fig. 6.** Hemisferio derecho en el que se observan fibras de la capsula externa con ventanas triangulares de base superior en la que se visualiza la porción externa del putamen y por encima de este algunos tractos de la corona radiada.

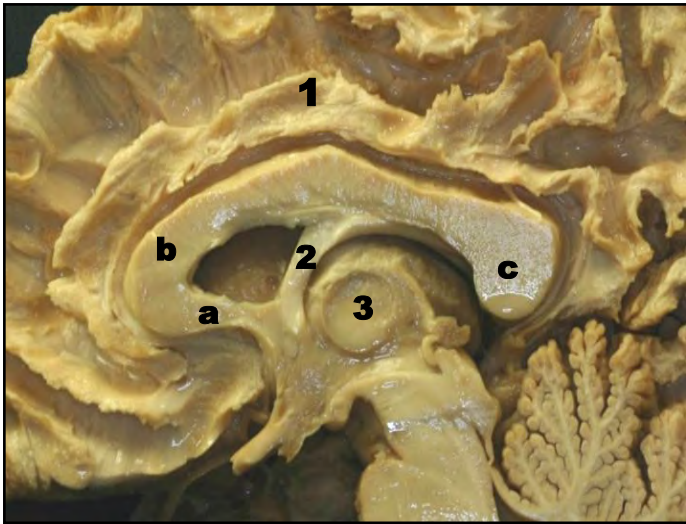


**Fig. 7.** Disección de la superficie lateral de un hemisferio izquierdo. 1. Corona Radiada, a,b,c. Cabeza, Cuerpo y Cola del núcleo caudado respectivamente. 2. Putamen, donde se observan las fibras estrictonigrales que interconectan a los núcleos caudado y globo pálido con la sustancia negra. 3. Fascículo unciforme.



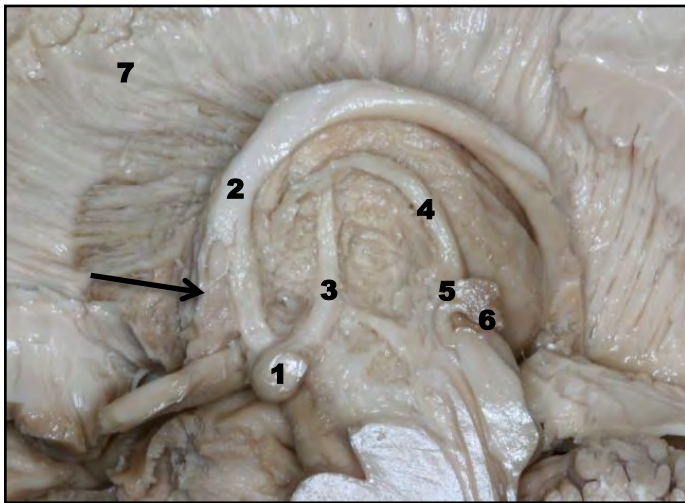
**Figs. 8. A, B, C, D, E, F, G, H.** Se observan los tractos blancos que se encuentran desde la cara externa a la cara medial del cerebro. 1. Fascículo Longitudinal Superior; 2. Fascículo Longitudinal Superior; 3. Corteza insular; 4. Capsula Extrema; 5. Claustro; 6. Capsula Externa; 7. Putamen; 8. Capsula Interna; 9. Fascículo unciforme; 10. Fascículo occipitofrontal; 11. Corona Radiada; 12. Fascículo de Meyer.





**Fig. 9.** Se observa un preparado de sustancia blanca de la cara medial de un hemisferio derecho. a, b y c: pico, rodilla y rodete del cuerpo calloso. 1. Fascículo del cíngulo, 2. Pilar anterior del trigono terminando en el cuerpo mamilar, 3. Tálamo derecho.

giro/circunvolución homónimo/a (Fig. 9). Continuando por encima de la cara superior del cuerpo calloso, podremos descubrir sus fibras con facilidad en su trayecto en búsqueda de la región cortical correspondiente y en donde constituyen en gran medida el techo de los ventrículos laterales.

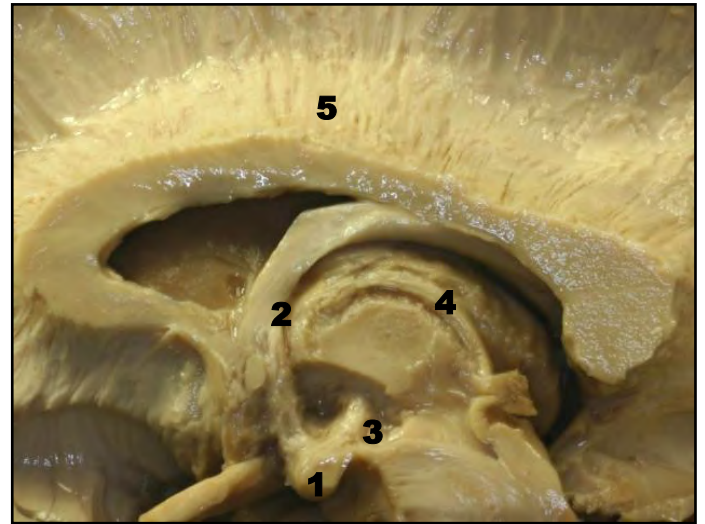


**Fig. 10.** 1. Cuerpo mamilar, 2. Pilar anterior del trigono, 3. Fascículo mamilotalámico, 4. Estria medular, 5. Comisura habenular, 6. Epíffisis, 7. Corona radiada.

Utilizando como guía al pilar anterior del trigono, nos encontramos con una formación ovoidea denominada cuerpo mamilar, a partir de esta surge un fascículo de sustancia blanca denominado fascículo mamilotalámico (Fig. 10). Este último es un importante reparo anatómico a la hora de disecar fibras, ya que lo utilizamos como guía para retirar el tálamo con la espátula y el microscopio.

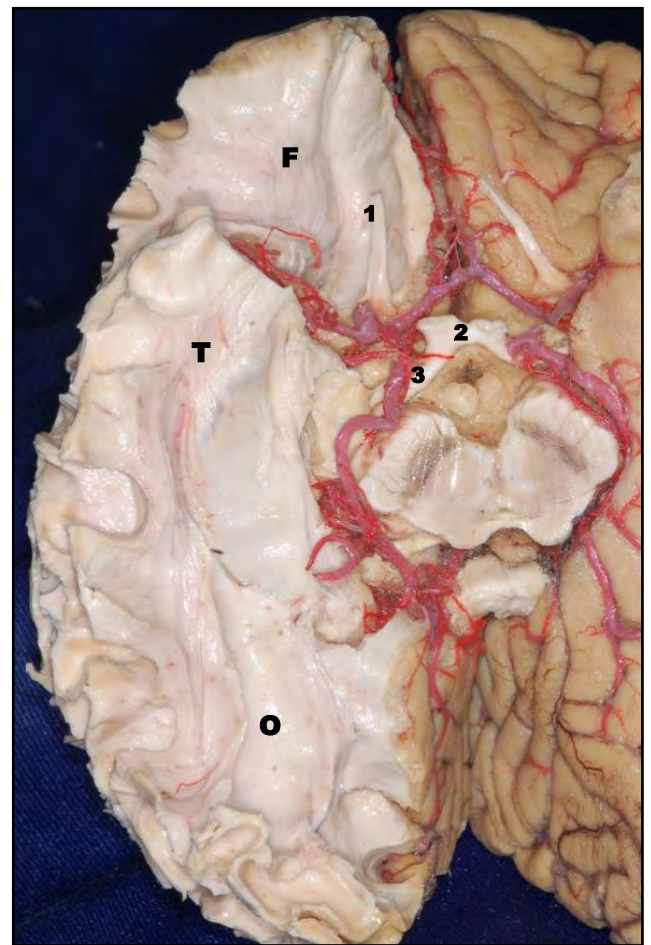
El Fascículo mamilotalámico se dirige hacia cefálico y lateral en busca de la porción ventral del tálamo, desde aquí podemos descubrir una banda de fibras nerviosas que cursa dorsomedial al tálamo denominada estria medular del tálamo (Figs. 10 y 11).

Una vez retirado el tálamo se observa la cápsula interna con su porción anterior, medial (rodilla) y su porción posterior.



**Fig. 11.** Disección de la cara medial de un hemisferio cerebral derecho. 1. Cuerpo mamilar, 2. Pilar anterior del trigono, 3. Fascículo mamilotalámico, 4. Estria medular, 5. Fibras del cuerpo calloso.

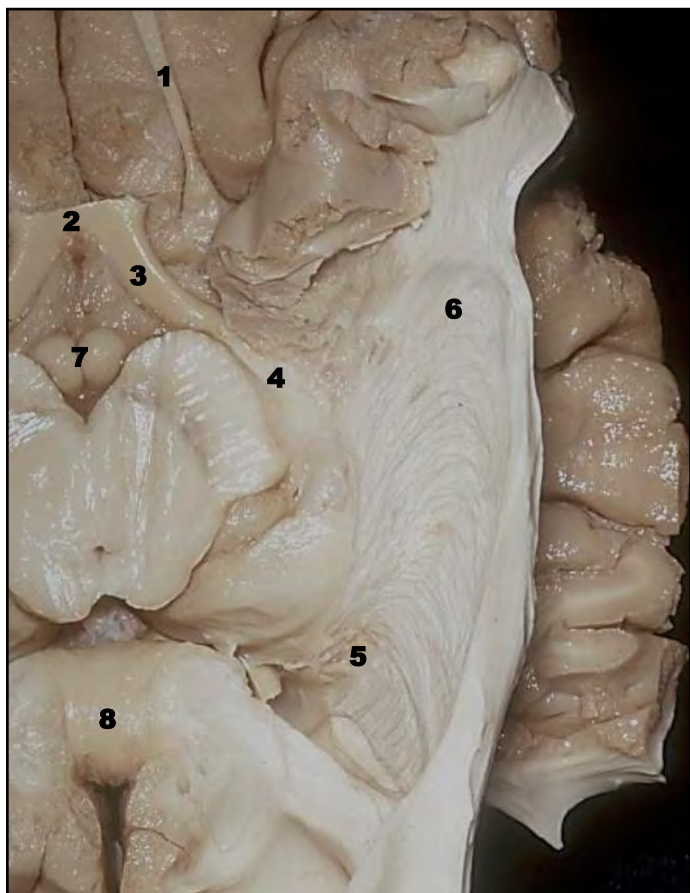
Medial a la cápsula interna y por encima con respecto al tálamo, encontraremos a un gran núcleo en forma de “C” llamado núcleo caudado, el cual contribuye a delimitar las paredes de los ventrículos laterales y debe ser removido desde la cara medial para poder visualizar a la cápsula interna y a la corona radiada en toda su extensión.



**Fig. 12.** Cara basal de un hemisferio cerebral derecho en el que se retiró por completo la corteza cerebral. 1. Nervio olfatorio derecho, 2. Quiasma óptico, 3. Tracto óptico derecho, F. Cara basal del lóbulo frontal derecho, T. Cara inferior del lóbulo temporal, O. Cara basal de lóbulo occipital.

Finalmente, la disección de sustancia blanca puede comenzar a realizarse desde la cara inferior o basal del cerebro. El primer paso, como siempre, es retirar el manto gris cortical para descubrir en su profundidad a los fascículos arcuatos que unen dos giros/circunvoluciones vecinas (Fig. 12)

Probablemente, en la cara inferior del cerebro la estructura más importante a identificar para el neuroanatomista es la porción retrogeniculada de la vía óptica, como lo demuestra la figura 13.



**Fig. 13.** En este preparado de hemisferio cerebral izquierdo se retiraron las fibras más basales del lóbulo temporal y occipital, además se retiró del preparado gran parte de la prolongación temporal del ventrículo lateral izquierdo. 1. Nervio Olfatorio; 2. Quiasma Óptico; 3. Tracto Óptico; 4. Cuerpo Geniculado Lateral del Tálamo; 5. Haz Talamoestriado y Lenticuloestriado; 6. Radiación Óptica (Asa de Meyer); 7. Tubérculos Mamilares; 8. Rodete del Cuerpo Caloso.

Es importante identificar la finalización de la cintilla óptica de la porción basolateral del tálamo y desde allí continuar la dirección de los fascículos tálamo estriados, lenticulo estriados y la radiación óptica (asa de meyer) que forma una curvatura que envuelve el extremo ventral de la prolongación temporal del ventrículo lateral (Fig. 13).

## DISCUSIÓN.

Desde el completo trabajo de J. Klingler con su atlas fotográfico con las referencias en dibujos de las respectivas imágenes, hasta las recientes publicaciones de Türe y Yasargil, entre otros y gracias al innumerable aporte a lo largo de la historia sobre técnica y descripción de fascículos cerebrales y sus relaciones ha permitido comprender imágenes de lesiones cerebrales y estimar el compromiso de estas estructuras, sobre todo actualmente se puede aplicar a la RMI o Tractografía Encefálica y,

además planificar un abordaje con el recuerdo tridimensional de los fascículos de asociación, proyección y asociación. Por esto, es fundamental que el neurocirujano comprenda y ejercite la técnica de microneurodissección de fibras.

Los fascículos de sustancia blanca al tener una disposición tridimensional compleja y en diversos planos del espacio dentro del parénquima cerebral nos ayuda a comprender otras estructuras como los límites de las cavidades ventriculares. Esta noción tridimensional permite comprender mejor ciertas patologías, así como lesiones en la región insular pueden expandirse a través de tractos blancos hacia la región frontal y lóbulos temporales. Siempre se debe tener en cuenta que no es una técnica sencilla y que en los inicios puede presentar dificultades para la obtención de muestras de tractos complejos. La descripción de tractos aun en la actualidad es motivo de discusión sobre la existencia o no de determinados fascículos, por lo cual continua siendo una línea de investigación neuroanatómica interesante.

## CONCLUSIONES.

Si bien la disección de sustancia blanca no es una técnica nueva, su estudio y comprensión no deja de ser sumamente útil, ya que nos brinda la posibilidad de entender la organización tridimensional e intrínseca del cerebro. Sin olvidar que para lograr buenos resultados, se imprime de antemano la necesidad ineludible de un conocimiento estructural detallado y preciso de las estructuras constituyentes.

## REFERENCIAS.

1. Klingler, J. *Erleichterung des makroskopischen Praeparation des Gehirns durch den Gefrierprozess.* Schweiz Arch Nrurol Psychiatr 1935; 36: 247-256.
2. Carpenter, M.B. *Core Text of Neuroanatomy.* Baltimore, Williams & Wilkins, 4<sup>o</sup> edición. 1991.
3. Haines, D. *Neuroanatomy: An Atlas Of Structures, Sections And Systems.* Lippincott Williams & Wilkins, 2000. Ed. 5.
4. Kretschamann, H.; Wienrich, W. *Neurofunctional Systems: 3D Reconstruction With Correlated Neuroimaging.* Stuttgart Georg Thieme, 1998.
5. Mark, L.P.; Daniels, D.L.; Naidich, T.P.; Borne, J.A. *Limbic system anatomy: An overview.* Am J Neuroradiol 1993; 14:349-353.
6. Nagata, S.; Rhoton, A.L. Jr.; Barry, M. *Microsurgical anatomy of the choroidal fissure.* Surg Neurol 1998; 30:3-59.
7. Rhoton, A.L. Jr. *The Cerebrum.* Neurosurgery 2002; 51(1):1-51.
8. Rhoton, A.L. Jr. *The Lateral and Third Ventricles.* Neurosurgery 2002; 51(1):207-271.
9. Rohen, J.; Yocochi, C. *Color atlas anatomy- Photographic study of the human body.* Igoku-Shain, Medical publishers, Inc. 1993. Ed. 3.
10. Türe, U.; Yasargil, D.C.; Al-Mefty, O.; Yasargil, M.G. *Topografic anatomy of insular region.* J Neurosurgery 1999; 90:720-733.
11. Türe, U.; Yasargil, M.G.; Friedman, A.H.; Al-Mefty, O. *Fiber dissection technique: Lateral aspect of the brain.* Neurosurgery 2000; 47:417-427.
12. Türe, U.; Yasargil, M.G.; Pait, T.G. *Is there a superior occipitofrontal fasciculus? A microsurgical anatomic study.* Neurosurgery 1997; 40:1226-1232.
13. Wen, H.T.; Rhoton, A.L. Jr.; de Oliveira, E.P.; Cardoso, A.C.; Tedeschi, H.; Baccanelli, M.; Marino, R. Jr. *Microsurgical anatomy of the temporal lobe: Part 1- Mesial temporal lobe anatomy and its vascular relationships as applied for amygdalohippocampectomy.* Neurosurgery 1999; 45:549-592.
14. Yasargil, M.G. *Microneurosurgery of CNS Tumors: Surgical Anatomy, Neuropathology, Options.* Stuttgart Georg Thieme, 1996, vol IV B.



15. Yasargil, M.G. *Microneurosurgery: Microsurgical Anatomy of the Basal Cisterns And Vessels of the Brain*. Stuttgart Georg Thieme, 1984, vol I.

**Comentario sobre el artículo de Neuroanatomía:  
Disección de Sustancia Blanca Cerebral.  
Importancia para el Entrenamiento Neuroquirúrgico.**



**DR. GUILLERMO LARRARTE**

- Jefe de Trabajos Prácticos: 1º Cátedra de Anatomía - Instituto de Morfología "J.J. Naón". Facultad de Medicina, Universidad de Buenos Aires.
- Neurocirujano.

**Revista Argentina de Anatomía Online 2012, Vol. 3, Nº 4, pp. 136.**

La disección de la sustancia blanca en el laboratorio de anatomía es un procedimiento complejo por varios motivos. El primero de ellos es el marco teórico que debe tener el anatomista acerca de la sustancia blanca, que tractos la componen, clasificarlas (asociación, comisurales, de proyección), definir exactamente el número de los mismos, su inicio y finalización y describir sus ramos colaterales en forma completa.

Segundo, estos elementos los debe integrar a un circuito. Tercero, la metodología de disección debe ser realizada de una manera idéntica a su descripción original.

El presente trabajo tiene por objeto jerarquizar la importancia de la disección de la sustancia blanca utilizando la metodología de J. Klinger descrita en 1935 (1). Además describe con exactitud, de manera exhaustiva y precisa los diferentes tractos que se localizan a nivel cortical y subcortical. El trabajo se completa con excelente material fotográfico, lo que demuestra un trabajo cadavérico de altísimo nivel.

Esto nos permitirá un mejor conocimiento en el plano asistencial, especialmente imagenológico, tractografías, y neuroquirúrgico, para el tratamiento de la patología oncológica cerebral (2).

Dr. Guillermo Larrarte

**Referencias.**

1. Klinger, J. *Erleichterung des makroskopischen Praeparation des Gehirns durch den Gefrierprozess*. Schweiz Arch Neurol Psychiatr 1935; 36: 247-256.
2. Lazar, M.; Weinstein, D.M.; Tsuruda, J.S.; Hasan, K.M.; Arfanakis, K.; Meyerand, M.E.; Badie, B.; Rowley, H.A.; Houghton, V.; Field, A.; Alexander, A.L. *White Matter tractography using diffusion tensordeflection*. Hum. Brain. Mapp. 2003; 18: 306-321.

**23ª EDICIÓN**  
**Sobotta**  
3 completos volúmenes a todo color  
Tablas de músculos, articulaciones y nervios  
Acceso a [www.e-sobotta.com](http://www.e-sobotta.com) en inglés  
Caja contenedora

**Ahora en Elsevier**  
Más actual Más completa Más útil

**NUEVA EDICIÓN**  
**Sobotta**

**Representante Editorial: Valeria Bon**  
E-Mail: [V.Bon@elsevier.com](mailto:V.Bon@elsevier.com)  
Teléfono: (0054 011) 41917340  
Más información en: [www.elsevier.es](http://www.elsevier.es)

**Con acceso online en inglés a**  
[www.e-sobotta.com](http://www.e-sobotta.com)

Colaboraron con esta edición:



**Federación Médica  
del Conurbano**



**CÍRCULO MÉDICO  
DE LOMAS DE ZAMORA**

**Revista Argentina de Anatomía *Online***

ISSN edición impresa 1853-256X / ISSN edición online 1852-9348

Publicación de la Asociación Argentina de Anatomía

© 2012